На правах рукописи

ПАРАЗЯН
Лиана Аршаковна

ОСОБЕННОСТИ РЕГЕНЕРАЦИИ И ТЕРАПИИ ПАТОЛОГИИ ПУЛЬПЫ ЗУБА С ЧАСТИЧНЫМ ИЛИ ПОЛНЫМ СОХРАНЕНИЕМ ЕЕ ЖИЗНЕСПОСОБНОСТИ

(экспериментальное исследование)

14.01.14 - стоматология
14.03.03 – патологическая физиология

АВТОРЕФЕРАТ

диссертации на соискание ученой степени
кандидата медицинских наук

Волгоград – 2017

Работа выполнена в федеральном государственном бюджетном образовательном учреждении высшего образования «Ставропольский государственный медицинский университет» Министерства здравоохранения Российской Федерации (ФГБОУ ВО СтГМУ Минздрава России)

Научные руководители: доктор медицинских наук, профессор
СИРАК Сергей Владимирович;

доктор медицинских наук, профессор
ЩЕТИНИН Евгений Вячеславович;

Официальные оппоненты:
ДАВЫДОВ Алексей Борисович, доктор медицинских наук, профессор, Федеральное государственное бюджетное образовательное учреждение высшего образования «Тверской государственный медицинский университет» Министерства здравоохранения Российской Федерации (ФГБОУ ВО ТГМУ Минздрава России) кафедра хирургической стоматологии и реконструктивной челюстно-лицевой хирургии с курсом онкостоматологии, профессор кафедры;

ЦЫГАН Василий Николаевич, доктор медицинских наук, профессор, Федеральное государственное бюджетное военное образовательное учреждение высшего образования «Военно-Медицинская академия им. С.М. Кирова» Министерства обороны Российской Федерации, (ФГБВОУ ВО ВМА им. С.М. Кирова Минобороны России), кафедра патологической физиологии, заведующий кафедрой;

Ведущая организация:
Федеральное государственное бюджетное образовательное учреждение высшего образования «Ростовский государственный медицинский университет» Министерства здравоохранения Российской Федерации (ФГБОУ ВО РостГМУ Минздрава России).

Защита состоится « »_____2017 г. в часов на заседании диссертационного совета Д 208.008.03 при ГБОУ ВПО «Волгоградский государственный медицинский университет» Минздрава России по адресу: 400131, г. Волгоград, пл. Павших Борцов, д. 1.

С диссертацией можно ознакомиться в библиотеке и на сайте ГБОУ ВПО «Волгоградский государственный медицинский университет» Минздрава России www.volgmed.ru

Автореферат разослан « »_____ 2017 года.

Учёный секретарь диссертационного совета
доктор медицинских наук, профессор **Вейсгейм Людмила Дмитриевна**

Общая характеристика работы

Актуальность проблемы. Воспаление пульпы и околозубных тканей – одна из самых частых причин преждевременной утраты зубов (О.В. Кононова, 2008; Е.В. Боровский, 2011; H. Behnia, 2012; W. Guo, 2014). Воспаление пульпы и тканей периодонта оказывает патологическое влияние на весь организм, что требует безотлагательного вмешательства врача для решения вопроса о виде лечения, основанного на знаниях о закономерностях течения патофизиологических и морфогенетических процессов в этих тканях. Острое и хроническое воспаление пульпы вызывает патологические изменения в дентине зуба, проявляющееся дистрофией и некрозом одонтобластов, что обусловливает формирование очагов персистирующей микрофлоры, проникающей в периапикальные ткани через систему дентинных канальцев (И.А. Беленова, 2010; Г.Р. Рувинская, 2012; S. Nakamura, 2009; M.J. Honda, 2010; P. Rechmann, 2015).

Несмотря на значительные успехи в изучении механизмов развития, течения и исхода воспалительного процесса, современные данные о регенерации пульпы, связи ее защитных систем и путей распространения инфекции при развитии воспалительной реакции в тканях зуба и периодонтальной области, не позволяют точно прогнозировать исход заболевания, а тем более, решать вопросы о сохранении ее жизнеспособности. Для обоснования наиболее эффективного метода терапии исследователям необходимо учитывать интенсивность патоморфологических нарушений при патологии пульпы и периодонта, что позволит в значительной мере расширить существующие представления о морфогенезе околопульпарных осложнений и существенно улучшить результаты лечения (А.К. Бирагова, 2011; Л.А. Дмитриева, 2012; Y. Yamada, 2013; L. Zhang, 2014).

Степень разработанности темы

На протяжении длительного времени в стоматологии проводятся исследования по разработке и совершенствованию методов лечения пульпита, обеспечивающих сохранение пульпы не только в жизнеспособном, но и в функционирующем состоянии. Между тем успешное лечение невозможно без точной диагностики состояния пульпы (С.А. Фролова, 2011; И.В. Вахрушев, 2011; M. Padial-Molina, 2014). В арсенале у стоматологов до настоящего времени всё еще недостаточно объективных прижизненных методов исследования, позволяющих оценить функциональное состояние пульпы. Несмотря на серьезные успехи последних лет в терапии пульпита методом витальной экстирпации, проблема сохранения корневой пульпы при различных формах воспаления остается нерешенной (В.Н. Безносик, 2010; J.-Y. Park, 2010; K.M. Mrozik, 2013). Современный этап развития биологической терапии пульпита характеризуется интенсивными поисками наиболее эффективных средств, сохраняющих корневую пульпу и стимулирующих дентинообразование. С этой целью было предложено много различных лечебных препаратов (дентинные опилки, антибиотики, сочетание их с кортикостероидами, гидроокись кальция и др.), но пока это не привело к полному разрешению проблемы излечения и сохранения воспаленной пульпы (В.И. Гречишников, 1993; 2004; В.П. Бережной, 2007; Н.А. Калинина, 2010; С.В. Юниченко, 2012; J.M. Hare, 2010; K. Iwasaki, 2014; G. Avila-Ortiz, 2015; A. Pisciotta, 2015).

В целом ряде исследований последних лет показано, что после удаления коронковой пульпы возникает специфический пептидный ответ - в виде реакции гуморального и клеточного иммунитета организма (В.П. Загороднова, 2009; М.И. Шамсутдинов, 2010; A. Pivoriuunas, 2010; H.F. Rios, 2011; S. Sood, 2012). Кроме этого, установлено, что фибробласты пульпы способны к синтезу биологически активных веществ, стимулируют клеточную пролиферацию и образование коллагена (Д.А. Черджиева, 2010; P. Langova, 2015). Нет так давно появились экспериментально-клинические исследования по применению различных биологических материалов для прямого покрытия пульпы:

искусственного дентина (К.М. Алибеков, 2006), коллагена (О.Ф. Конобевцев, 2005), аллогенной костной муки (А.Г. Арушанян, 2012), кальций-фосфатной керамики (М.И. Земскова, 2004), кальцитонина (М.И. Меджидов, 2006); фибронектина (В.П. Бережной, 2007); гидроксиапатита ультравысокой дисперсности (А.И. Воложин, 2008), лизоцима (Л.А. Дмитриева, 2012). По мнению некоторых авторов, довольно перспективным является прямое покрытие пульпы адгезивным композитным материалом (Н.Н. Файзуллаева, 2009) или специальным адгезивом без кислотного протравливания после пульпотомии (N. Barker, 2014).

Вместе с этим, анализ литературных данных свидетельствует о разнообразных подходах к трактовке исхода и осложнений биологического метода терапии воспаленной пульпы, поскольку разные исследователи одни и те же ситуации, возникающие в ходе лечебных мероприятий, относят либо к неудачам, либо к осложнениям (В.В. Таиров, 2009; А.Г. Сирак, 2013; G. Ding, 2010; W.S. Borgnakke, 2013). Кроме этого, до сих пор отсутствует единообразный подход и систематизация данных о регенеративных способностях пульпы зуба в условиях воспаления – отсюда и различные подходы к ее сохранению, от умеренных, «биологических», до радикальных, «хирургических» (В.В. Баранов, 2010; F.M. Marques, 2010; J. Liu, 2014). По нашему мнению, основой для улучшения качества лечения больных с воспалением пульпы зуба является поиск новых подходов и приемов оптимизации лечебной тактики на основании определения патофизиологических аспектов регенерации пульпы и факторов, влияющих на прогнозирование исхода заболевания под воздействием различных средств терапии.

Цель исследования.

Повышение эффективности лечения патологии пульпы зуба при полном или частичном сохранении ее жизнеспособности путем изучения патофизиологических механизмов регенерации.

Задачи исследования

1. Провести анализ эффективности использования современных методов лечения пульпита с полным или частичным сохранением ее жизнеспособности.
2. Изучить патофизиологические и морфофункциональные реакции пульпы зуба в условиях эксперимента при воспалении и гипертермии *in vivo*.
3. Дать оценку защитных возможностей пульпы зубов при пародонтите *in vitro*.
4. Разработать новые лечебные средства для терапии пульпита с частичным сохранением и без сохранения жизнеспособности пульпы зуба.
5. В клинических условиях оценить эффективность лечения глубокого кариеса и острого очагового пульпита с использованием гидроокиси кальция, стеклоиономерного цемента и разработанной лечебной пасты.
6. Разработать способ аутотрансплантации зуба с полным сохранением жизнеспособности его пульпы и оценить структурно-физиологические и регенеративные особенности пульпы аутотрансплантированных зубов в эксперименте.
7. Разработать практические рекомендации по использованию полученных экспериментальных данных в клинике терапевтической стоматологии.

Научная новизна исследования

В результате проведенного экспериментального исследования получены новые и дополнены уже имеющиеся сведения о патофизиологических реакциях пульпы зуба в условиях гипертермии и воспаления, установлена интенсивность морфофункциональной перестройки основных компонентов интратубулярного дентина и пульпы под влиянием внешних факторов.

Впервые установлено, что температурный фактор одонтопрепарирования влияет на активность кислых лизосомальных гликозидаз, значительно ухудшая условия для функционирования клеток пульпы зуба. Подтверждены высокие защитные потенции гистиоцитов пульпы, которые реализуются посредством фагоцитоза микроорганизмов и дистрофически измененных клеточных элементов.

Впервые в ассоциативное поле патологической физиологии и стоматологии введено новое понятие о саногенетических возможностях пульпы зуба при реализации комплекса защитно-приспособительных механизмов, направленных на сохранение гомеостаза и целостности не только зубочелюстной системы, но и организма в целом.

Впервые разработана паста для лечения острого очагового пульпита с сохранением жизнеспособности пульпы зуба (патент РФ на изобретение №2446786) и паста для пломбирования корневых каналов при лечении пульпита без сохранения жизнеспособности пульпы зуба (патент РФ на изобретение №2546003).

Впервые разработан способ аутотрансплантации зуба с сохранением жизнеспособности его пульпы (патент РФ на изобретение №2015148450 (074505) от 10.11.2015). В экспериментальных условиях доказана эффективность разработанного способа аутотрансплантации, которая обеспечивается тканеинженерной конструкцией, состоящей из предварительно культивированных мезенхимальных клеток пульпы зуба-донора и матрицы-носителя для этих клеток - гидрогеля PuraMatrix/3DM.

Впервые установлено, что процесс регенерации пульпы зуба после аутотрансплантации с использованием разработанной тканеинженерной конструкции сопровождается ускорением смены фаз регенераторного процесса, сокращением сроков периода клеточной инфильтрации, ускорением темпа нео- и ангиогенеза, а также диффузным разрастанием сосудистой сети пульпы.

Теоретическая и практическая значимость работы

Разработана оригинальная паста для лечения острого очагового пульпита с сохранением жизнеспособности пульпы зуба. Предложена оригинальная паста для пломбирования корневых каналов при лечении пульпита без сохранения жизнеспособности пульпы зуба.

Использование новых разработанных средств терапии позволяет оптимизировать механизмы воспаления, изолировав корневую пульпу от распространения воспалительного процесса в апикальном направлении, стимулировать репаративный дентиногенез с образованием высокоминерализованного «дентинного» мостика.

Экспериментально обосновано использование активаторов заингибированных гликозидаз и ингибиторов активировавшихся гликозидаз пульпы зуба сразу после препарирования твердых тканей интактных зубов.

Установлена сильная корреляционная связь ($r=1,89$, $p<0,05$) между интенсивностью экссудативно-гиперемических, гнойно-инфильтративных изменений в пульпе в различные стадии воспаления и характером дуплексной сонографии, что позволяет использовать данный метод функционального исследования для дифференциальной диагностики воспалительных заболеваний пульпы.

Разработанный способ аутотрансплантации, как один из методов восстановления целостности зубного ряда, может рассматриваться в виде альтернативы дентальной имплантации.

Полученные данные патофизиологического исследования являются теоретической базой для экспериментальных исследований, а также разработки и внедрения новых методов профилактики, диагностики и лечения воспалительных заболеваний пульпы зубов.

Методология и методы исследования

Исследование выполнялось в категориальном поле патологической физиологии с использованием интегративного и целевого междисциплинарного подхода, опирающихся на методы научного прогнозирования и экстраполяции данных. Работа выполнена в дизайне многоцентрового исследования на экспериментальных животных по методике сравнения с формированием основных и контрольных групп, с физическим моделированием различных патологических состояний пульпы зубов с прогностическим уклоном. Разработанные экспериментальные модели отвечают всем необходимым для научных исследований требованиям, включая ингерентность, простоту и адекватность. Сбор и обработка данных о результатах исследования проводились методом структуризации в соответствии с разработанным автором дизайном научной работы. Использованы экспериментальные, инструментальные, лабораторные, морфологические, гистологические, иммуногистохимические, функциональные, электронно-микроскопические, клинические и статистические методы исследования.

Основные научные положения диссертации, выносимые на защиту

1. Скорость распространения воспалительного процесса в пульпе зуба в направлении от поверхностных участков к центру коронковой пульпы и далее в корневую пульпу и периапикальные ткани зависит от силы и длительности воздействия патологического раздражителя.

2. Способность пульпы зуба к регенерации и сопротивлению внешним раздражителям определяется ее устойчивостью к местным расстройствам микроциркуляторного русла, а при достаточной силе повреждающего фактора - к полному сосудистому стазу в зоне воспаления и в прилежащих тканях.

3. Расположение пульпы в замкнутом пространстве и отсутствие коллатерального кровообращения ограничивает ее способность к увеличению в объеме, что значительно осложняет развитие воспалительной реакции и приводит к некрозу тканей.

4. Разработанный способ аутотрансплантации зуба с сохранением жизнеспособности его пульпы позволяет эффективно использовать ее при лечении различных патологических состояний, в том числе при наличии сверхкомплектных, ретинированных и дистопированных зубов.

5. Сохранение жизнеспособности пульпы позволяет снизить частоту возникновения периодонтитов благодаря блокированию распространения бактериальной инфекции за апекс корня зуба.

Степень достоверности и апробация результатов исследования

Достоверность проведенного исследования определяется формированием достаточного количества клинических (n=112) и экспериментальных (n = 26) наблюдений, наличием групп сравнения, использованием современных методов функциональной диагностики, электронно-микроскопического и иммуногистохимического исследова-

ний, обработкой полученных результатов современными методами статистического анализа.

Научное исследование проведено в рамках Государственного задания Министерства здравоохранения Российской Федерации для ФГБОУ ВО «Ставропольский государственный медицинский университет» Министерства здравоохранения Российской Федерации по осуществлению научных исследований и разработок, в ч.2, р.1, по теме: «Стволовые клетки пульпы зуба в регенерации и иммуномодуляции». В результате поэтапного финансирования в 2015-2016 гг. научной работы, которая легла в основу диссертационного исследования, автором получены новые сведения о морфофункциональных и патофизиологических механизмах регенерации пульпы зуба, что позволило внедрить их в учебный и лечебный процесс.

Автор является победителем программы У.М.Н.И.К. (участник молодежного научно-инновационного конкурса) в 2015 г., учрежденной Правительством РФ, проводимой «Фондом содействия развитию малых форм предприятий в научно-технической сфере». Финансовая поддержка Фонда позволила провести ряд исследований в рамках выполнения представленной к защите диссертационной работы.

Материалы диссертационного исследования доложены и обсуждены на научных форумах: «Современные проблемы амбулаторной хирургической стоматологии» (г. Ростов-на-Дону, 2012 г), VII Всероссийском научном форуме с международным участием «Морфология 2013» (г. Москва, 2013), XV итоговой (межрегиональной) научной конференции студентов и молодых ученых (Ставрополь, 2014); I International Symposion «Age of Regenerative Medicine» on Proliferation and Differentiation of human ecto-mesenchymal Stem Cells from Human Palate evaluated in vitro and ex vivo (Stavropol, 11.11. 2014); II International Symposion «Age of Regenerative Medicine» on Proliferation and Differentiation of human ecto-mesenchymal Stem Cells from Human Palate evaluated in vitro and ex vivo (Stavropol, 13-18.05.2015); VI Открытой международной научно-практической конференции молодых ученых и студентов «Актуальные проблемы экспериментальной и клинической медицины» (Москва, 22-25.11.2015).

Апробация диссертации проведена на объединенном заседании сотрудников кафедры патологической физиологии, нормальной физиологии, стоматологии ГБОУ ВПО СтГМУ Минздрава России.

По теме диссертации опубликованы 14 печатных работ, из них 11 – в изданиях, включенных в Перечень российских рецензируемых научных журналов, в которых должны быть опубликованы основные научные результаты диссертаций на соискание ученых степеней доктора и кандидата наук, выполненных и опубликованных в соавторстве с Арутюновым А.В., Слетовым А.А., Зекерьяевым Р.С., Гатило Ю.Ю., получено 3 патента РФ на изобретение.

Реализация результатов исследования. Результаты исследования внедрены и используются в лечебной работе государственных и частных учреждений, в том числе стоматологической поликлинике №1 г. Ставрополя, стоматологической поликлинике г. Михайловска, стоматологических отделениях центральных районных больниц городов Буденновск и Ипатово Ставропольского края, в частных стоматологических клиниках «Фитодент» и «Полет». Материалы диссертационного исследования используются в учебном процессе на кафедрах патологической физиологии, нормальной физиологии, стоматологии, хирургической стоматологии и челюстно-лицевой хирургии, терапевтической стоматологии, стоматологии детского возраста Ставропольского государственного медицинского университета.

Объем и структура диссертации

Работа изложена на 180 страницах машинописного текста и состоит из введения, 6 глав, заключения, списка литературы и приложений, содержит 10 таблиц, иллюстрирована 44 рисунками и микрофотографиями. Указатель литературы содержит 234 источника, из них 121 отечественных и 113 зарубежных авторов. Диссертационное исследование выполнено в Ставропольском государственном медицинском университете на кафедре стоматологии в рамках отраслевой научно-исследовательской программы №22 «Стоматология» и кафедре патологической физиологии СтГМУ в рамках НИОКР «Индивидуальная реактивность и вариативность патологических состояний и фармакологического эффекта», номер государственной регистрации: 01201355201.

ОСНОВНОЕ СОДЕРЖАНИЕ РАБОТЫ

Материал и методы клинической части исследования. В соответствии с поставленными задачами выполнено комплексное клиническое обследование, лечение и систематическое наблюдение за состоянием твердых тканей и пульпы 158 зубов у 112 пациентов в возрасте от 16 до 50 лет, составивших основную и контрольную группы.

В основной группе (80 пациентов) проведено лечение 120 зубов с диагнозом глубокий кариес и острый очаговый пульпит по разработанным схемам с использованием новой лечебной пасты (патент РФ на изобретение №2446786).

В контрольной группе (32 пациента) по общепринятым стандартизированным методикам выполнено лечение 38 зубов по поводу глубокого кариеса и острого очагового пульпита. В контрольной группе использовали гидроокись кальция («Dycal»), всего пролечено 18 зубов, и стеклоиономерный цемент (СИЦ) «Ketac Molar», всего пролечено 20 зубов.

Основным начальным этапом исследования являлось получение прецизионных сведений об исходном состоянии твердых тканей и пульпы при глубоком кариесе и остром очаговом пульпите.

Для получения этих данных проведен комплекс клинических тестов по индивидуализированной оценке состояния пульпы с использованием следующих критериев: размер кариозной полости, состояние надпульпарного дентина, показателя теста на 5% сахарозу, структурно-функциональной устойчивости эмали по данным ТЭР-теста, электровозбудимости пульпы (ЭВП) и рентгенологический контроль толщины надпульпарного дентина.

При рентгенологическом исследовании выполняли близкофокусную контактную рентгенографию, цифровую ортопантомографию на аппарате «Planmeca Proscan» по стандартной методике с распределением визуализируемых структур по величине отображения в пропорции от 1:1,2 до 1:1,75. Всего выполнено 320 исследований. При определении толщины надпульпарного дентина учитывали возникающие вертикальные и горизонтальные искажения на ортопантомограмме, для коррекции которых использовали систему цифровой обработки рентгеновского изображения с помощью компьютерной программы «Correct inc». Кроме того, проводили последовательное усиление срезов плотности, преобразование амплитудного рельефа и псевдорельефа, что позволяло лучше оценить исследуемые области до и после проведенного лечения.

Материалы и методы экспериментальной части исследования. Экспериментальная часть настоящей диссертационной работы имела своей целью установить структурно-физиологические и морфофункциональные особенности пульпы зубов при

патологических состояниях *in vivo*: воспалении, гипертермии, а также после формирования модели экспериментального острого травматического пульпита и аутотрансплантации. Обоснованность проведения экспериментального исследования *in vivo* на экспериментальных животных продиктована особенностью проведения патоморфологической части исследования по оценке регенераторных и защитных свойств пульпы зуба в динамике, чего в лабораторных исследованиях добиться невозможно.

Экспериментальная модель аутотрансплантации зубов. Выбор в качестве экспериментальной модели нижних резцов (зацепов) барана обусловлен следующими причинами: большой объем доступной ткани для гистологического и морфологического исследований, простота содержания и низкий уровень агрессии животного, типичный вид животных для региона Северного Кавказа, высокий регенераторный потенциал донорских зон, позволяющий в соответствии с законом РФ «О защите животных от жестокого обращения» и Болонской конвенции (1999) не умерщвлять животное при заборе материала.

Объектом исследования в данной части эксперимента стали 14 взрослых баранов в возрасте от 3 до 5 лет. Животных разделили на 2 группы – основную и контрольную. В обеих группах животных оперировали под общим внутривенным наркозом (Zoletil 50) по одинаковой методике. Операцию проводили с соблюдением правил асептики, для аутотрансплантации использовали резцы (зацепы) нижней челюсти. После общего обезболивания проводили дополнительно местную анестезию Sol. Lidocaini 2% с адреналином в разведении 1:200000 для снижения кровоточивости операционного поля.

Десневой край у зубов, подлежавших пересадке, отслаивали скальпелем, зубы постепенно расшатывали с помощью клювовидных щипцов и удаляли. После экстракции зубы помещали в стерильный физиологический раствор и хранили при температуре 4°С. Как в контрольной, так и в основной группах каждый удаленный зуб пересаживали в освободившуюся лунку с противоположной стороны той же челюсти, т.е. меняли зубы местами. В контрольной группе трансплантировали зуб в лунку, заполненную сгустком крови. В основной группе перед аутотрансплантацией принимающее ложе (лунку) на 2/3 заполняли индуктором регенерации, гидрогелем PuraMatrix/3DM (Corning Incorporated, Япония) с мезенхимальными клетками. Данная тканеинженерная конструкция представляет собой синтетический биодеградируемый матрикс-гель из семейства пептидных биоматериалов на основе олигопептидных фрагментов, формирующий нанонити и предварительно культивированные мезенхимальные клетки барана, обработанные 5-азацитидином. Готовый тканеинженерный продукт получали путем добавления геля к предварительно культивированным мезенхиальным клеткм *in situ*. Все трансплантированные зубы в обеих группах шинировали между собой с помощью композитного пломбировочного материала. Всего животным пересажено 112 зубов. В период от 3 месяцев до 1 года вследствие рассасывания корней в контрольной и основной группах выпало 9 зубов (4 и 5 соответственно) - потеря обусловлена явным несоответствием трансплантируемого корня и воспринимающего ложа. Через 3, 15 и 30 суток, 3 и 6 месяцев от начала эксперимента под общим наркозом аутотрансплантированные зубы выпиливали блоком с окружающими мягкими тканями и альвеолярным отростком, рану ушивали. Операцию проводили без умерщвления животных, поскольку объем нанесенной операционной травмы не представлял критической угрозы для их жизни. Изъятые блоки с аутотрансплантированными зубами фиксировали в 10% нейтральном формалине, после чего проводили декальцинацию блоков в трилоне-Б. Далее материал заливали в гистологическую среду «Гистомикс» с использованием гистологического процессора замкнутого типа Tissue-Tek VIP™ 5 Jr и станции парафиновой залив-

ки Tissue-Tek® TEC™ 5 фирмы Sakura, Япония. Из полученных блоков делали гистологические срезы толщиной 5-7 мкм на ротационном микротоме Accu-Cut@SRMtm200 с автоматическим мультистейнером Prisma™ и окрашивали гематоксилином и эозином, по Маллори красителями (Bio-Optica, Италия и Биовитрум, Россия) пикрофуксином (по Ван Гизон), Бишу, альциановым синим, Бильшовскому. Интенсивность и характер реакции пульпы и тканей периодонта аутотрансплантированных зубов оценивали с помощью гистологического и морфометрического методов сравнения.

Для иммуногистохимических реакций использовали моноклональные антитела к β-галактозидазе (Diagnostic BioSystems, Нидерланды 1:25 – 1:50), моноклональные мышиные антитела к фактору Виллебранда (Diagnostic BioSystems, Нидерланды 1:25 – 1:50) и поликлональные кроличьи антитела к α-SMA (SpringBioScience, США). Негативным контролем служили реакции с заменой первых антител раствором для разведения (SpringBioScience, США). Микроскопию срезов проводили на цифровом микроскопе со встроенным фотоаппаратом Olympus BX45.

Морфометрические исследования проводили с использованием программы Видео-Тест Морфология 5.1 для Windows. Полученные цифровые данные были анализированы с применением статистического метода t-критерия Стьюдента в программе Primer of Biostatistics 4.03 для Windows. Достоверными считали различия при $p<0,05$.

Исследование проведено в рамках Государственного задания Министерства здравоохранения Российской Федерации для ГБОУ ВПО «Ставропольский государственный медицинский университет» Министерства здравоохранения Российской Федерации по осуществлению научных исследований и разработок, в ч.2, р.1, по теме: «Стволовые клетки пульпы зуба в регенерации и иммуномодуляции».

Экспериментальная модель острого очагового пульпита. У 6 годовалых баранов массой 20-25 кг под тиопенталовым наркозом (0,1 мг на 3 кг массы животного) проводили трепанацию коронок резцов нижней челюсти (зацепов) с щечной поверхности до просвечивания пульпы и обнажали последнюю с помощью стоматологического зонда. В контрольной группе (3 животных) зубы оставляли в таком состоянии на протяжении всего эксперимента, удаляя через 1 ч, 1, 3, 10, 20 и 30 суток. В основной группе после вскрытия пульповой камеры зондом на обнаженный рог пульпы накладывали разработанную оригинальную пасту для лечения острого очагового пульпита с сохранением жизнеспособности пульпы зуба (патент РФ на изобретение №2446786), также удаляя зубы, как и в контрольной группе, через 1 ч, 1, 3, 10, 20 и 30 суток.

После удаления зубов их фиксировали в 10% растворе забуференного формалина и декальцинировали в 25% растворе трилона-Б. Материал после проводки через спирты восходящей плотности заливали в парафин. Гистологические срезы окрашивали гематоксилином и эозином, по Маллори, Массону и Ван-Гизон.

Экспериментальная модель внутрипульпарной гипертермии. Экспериментальное исследование проведено на 6 беспородных собаках. Выделены 3 группы животных. 1-я группа (интактные) служила контролем; клыки животных 2-й группы подвергали тепловому воздействию (50°С) в течение 1 мин, 3-й группы - подвергали тепловому воздействию (50°С) в течение 2 мин. Нагревание осуществляли под общим наркозом с помощью полировочных дисков средней зернистости, контролируя изменение температуры на поверхности зуба с помощью электронного термометра фирмы Simens. После нагревания клыки удаляли под общим наркозом на 1, 2, 3, 4 и 5-е сутки. Таким образом, наряду с контрольной группой, состоявшей из 2 собак (8 клыков), образовали 2 опытных подгруппы, в каждой из которых исследованию подвергнуто 16 зубов соответственно каждому сроку исследования. После извлечения пульпы из клыков их гомогенизировали в 0,9% растворе NaCl и инкубировали в фосфатном буфере с соответствую-

щим значением pH: для β -глюкозидазы 5,5, для β -глюкуронидазы 5,0, для β-N-ацетнлглюкозаминидазы 4,5. Активность ферментов определяли на спектрофотометре СФ-46 и выражали в мкмоль/мин $г^{-1}$ ткани. Активность кислых гликозидаз определяли с использованием официнальных субстратов (4-нитрофенильные производные соответствующих гликозидов, ф. Dana, Германия). Гистологическое исследование и морфометрию препаратов изучали под электронным микроскопом АКС-30 (США) при различном увеличении.

Оценка защитных возможностей пульпы зубов при пародонтите in vitro. Исследовали пульпу 40 зубов, удаленных у лиц, страдавших пародонтитом. Подготовку материала для электронно-микроскопических исследований проводили по общепринятым методикам. Выделенную коронковую пульпу фиксировали в 10% формалине в течение двух суток, с последующей проводкой, заливкой и получением супертонких серийных срезов на микротоме Malex по методике A. Dole (2010). Исследуемые образцы пульпы зуба приклеивали на предметный столик токопроводящим клеем и изучали в растровом электроном микроскопе OLIMPUS (Япония) при ускоряющем напряжении от 5 до 80 мВ. Растровую электронную микроскопию проводили на аппарате JEOL серии JSM-6510. Разрешение аппарата JEOL в режиме высокого вакуума 3.0 нм (30 кВ), 8.0 нм (3 кВ), 15.0 нм (1 кВ), увеличением от x8 до x300 000 (при 11 кВ или выше), при электрическом сдвиге изображения до ±50 мкм, (WD=10 мм), с сохранением полученных изображений в формате JPEG.

Материал и методы функциональных методов исследования. Для определения показателей кровотока применяли ультразвуковое исследование - цветовое дуплексное сканирование (ЦДС) или дуплексную сонографию (ДС), которая позволяет одновременно оценивать состояние стенок сосуда и распределение потоков крови.

Материал и методы статистической обработки данных. Материалы исследования подвергнуты математической обработке на персональном компьютере с помощью пакетов статистических программ Excel 2007, Statistica for Windous 5.0. Результаты представлены в виде средней арифметической и ее стандартной ошибки (M±т). Достоверность различий (p) между значениями в разные периоды времени внутри каждой из групп пациентов оценивалась с помощью Т-критерия Вилкоксона (для сопоставления показателей, измеренных в двух разных условиях на одной и той же выборке испытуемых). Для сопоставления двух, трех или более эмпирических распределений одного и того же признака использовали χ^2 - критерий Пирсона, поскольку при проверке простых гипотез и использовании асимптотически оптимального группирования критерий χ^2Пирсона имеет преимущество в мощности по сравнению с непараметрическими критериями. При сравнении значений исследуемого показателя в разных группах в аналогичные периоды времени для оценки достоверности различий использовался метод ранговой корреляции Спирмена. Для оценки различий между двумя малыми независимыми выборками по уровню признаков, измеренных количественно, использовали U-критерий Манна-Уитни.

РЕЗУЛЬТАТЫ СОБСТВЕННЫХ ИССЛЕДОВАНИЙ

Результаты клинической части исследования. Решение поставленных в настоящем исследовании задач предусматривало проведение сравнительной оценки и определение эффективности разработанной лечебной пасты для лечения глубокого кариеса и острого очагового пульпита с традиционными средствами терапии («Dycal» и «Ketac Molar»). Клинические исследования и применение «Dycal», стеклоиономерного цемента «Ketac Molar» и апробация РЛП, выявили существенные различия в результатах лечения.

Разработанная лечебная паста (РЛП) позволяет ускорить сроки дентиногенеза и в более короткие сроки стимулировать восстановление клеточных элементов пульпы и активизировать их функциональные свойства. Данное заключение подтверждается установленными показателями репаративного дентиногенеза по результатам рентгенометрических исследований (рисунок 1).

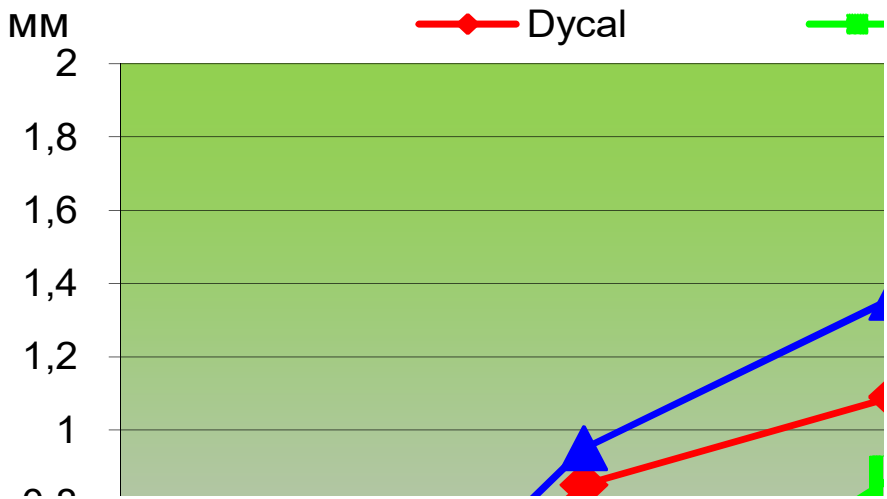

Рисунок 1. Рентгенометрические показатели дентиногенеза после лечения глубокого кариеса традиционными средствами и РЛП

Данные электровозбудимости корневой пульпы, как одного из основных объективных показателей эффективности проводимого лечения, свидетельствовали о положительной динамике в группе с РЛП, в отличие от групп с «Dycal» и «Ketac Molar», где порог электровозбудимости пульпы сохранял высокие значения в сроки 3-6 месяцев и начинал приближаться к норме только к 12 месяцам наблюдений (рисунок 2). Разработанная лечебная паста способствует ликвидации воспалительной реакции в пульпе зуба, что подтверждается данными о частоте возникновения осложнений после лечения (рисунок 3). Эффективность РЛП доказана с помощью общепринятых критериев, по совокупности данных которых ведущими явились клиническое благополучие и качественные показатели состояния твердых тканей, пульпы и динамики формирования заместительного, репаративного дентина. Сравнительный анализ всех данных по применению кальций содержащих, кальций-фтор содержащих и кальций-фосфат содержащих соединений при лечении глубокого кариеса показал преимущества РЛП, обладающей выраженными антибактериальными, противовоспалительными, сорбционными и дентинопротективными свойствами. Наличие полипотентных свойств у РЛП при содержании известных ингредиентов позволило достичь высокой эффективности лечения глубокого кариеса и острого очагового пульпита - средние показатели эффективности лечения глубокого кариеса в течение 2 лет наблюдений составили 91,59±1,63%. ($p<0,01$).

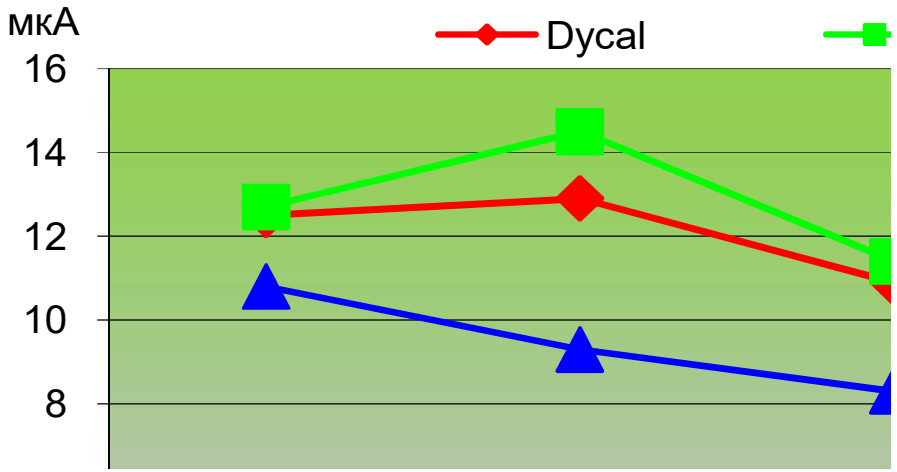

Рисунок 2. Динамика показателей электровозбудимости пульпы после лечения глубокого кариеса традиционными средствами и РЛП

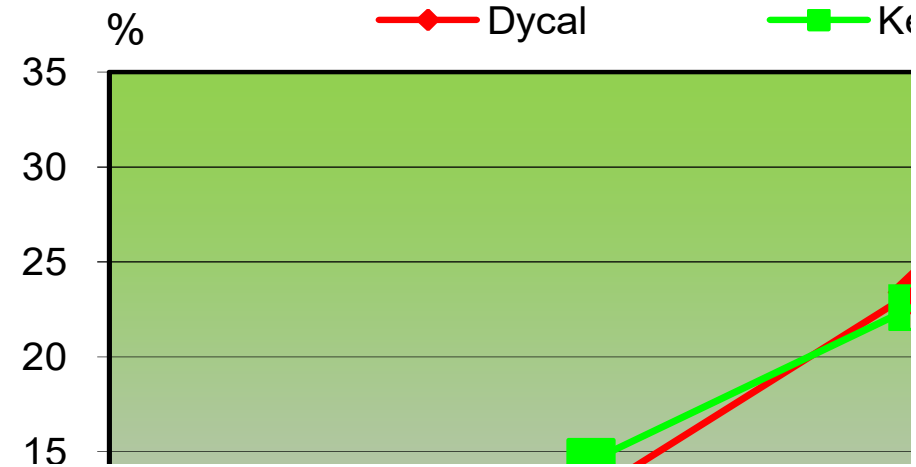

Рисунок 3. Частота развития осложнений после лечения глубокого кариеса традиционными средствами и РЛП

Применение в качестве лечебной прокладки стеклоиономерного цемента при глубоком кариесе привело к положительным результатам в 75,03±2,25%. Полученные результаты в контрольной группе мы объясняем тем, что лечение проводилось как при благоприятном состоянии надпульпарного дентина, так и в стадии значительной дезинтеграции.

По нашему мнению, при наличии размягченного, деминерализованного дентина жидкая фракция лечебной прокладки из гидроокиси кальция под воздействием повышенной концентрации тканевой жидкости утрачивает свои антибакте-

риальные, противовоспалительные свойства. На смену этому процессу формируется резко щелочная среда с высокими показателями pH - 11-12,8, обладающая некротизирующим действием на клеточные элементы и основное вещество в дентинных трубочках и коронковой пульпе.

Во-вторых, на показатели эффективности повлияли случаи осложнений зафиксированных в значительно большем количестве после 6 месяцев наблюдений. Наши данные и сведения научных изданий позволяют предположить, что в сроки после 6 месяцев в совокупности причин развившихся осложнений фактор лечебной прокладки, содержащей гидроокись кальция, не играет доминантной роли.

Аналогичная динамика результатов прослежена после лечения «Dycal» острого очагового пульпита путем непосредственного покрытия пульпы. В отдаленные сроки до 2 лет эффективность составила 35,72±1,82% при неблагоприятном исходе в 64,2 ±2,18% (p <0,05). Показатели эффективности стеклоиономерного цемента «Ketac Molar» при лечении острого очагового пульпита также оказались невысокие - 62,50±2,05% (p<0,05).

По нашему мнению, это объясняется двумя позициями. Во-первых, даже при наличии значительной ионной емкости содержания фтора транстканевая обменная кинетика терапевтических ионов не успевает за скоростью воспалительной реакции. Во-вторых, стеклоиономерный цемент не обладает достаточным уровнем антибактериального действия, в результате чего не купируются факторы воспаления.

Подробный анализ клинических данных и тестовых значений определил эффективность применения РЛП при лечении острого очагового пульпита (таблица 1). Средние показатели качества лечения составили 87,10±1,14-89,10±1,20% (p<0,01). Данные о динамике и характере возникающих после лечения глубокого кариеса и острого очагового пульпита осложнений являются, на наш взгляд, достаточно важными.

Они с одной стороны отражают определенные выявленные закономерности, со второй - подчеркивают качественные показатели эффективности апробированных РКЛП, и с третьей - могут, являются прогностическими для профилактики возникновения осложнений.

Таблица 1 - Сравнительная оценка эффективности лечения глубокого кариеса и острого пульпита различными материалами (в %; M±м)

Лекарственные композиции	Количество зубов	Эффективность лечения, %		p
		Глубокого кариеса	Острого очагового пульпита	
Гидроокись кальция	18	45,84±2,28	35,72±1,82	P_1<0,05
Стеклоиномерный цемент	20	75,00±2,25	62,50±2,05	P_2<0,05
РЛП	120	90,68±1,66	87,10±1,14	P_3<0,01

Примечание: P_3-P_1<0,001; P_2-P_1<0,05; P_3-P_2<0,05

Таким образом, как показали результаты, проведенных комплексных клинических исследований, полученные в клинике данные позволяют рекомендовать разработанную лечебную пасту для лечения глубокого кариеса и острого очагового пульпита в практическое здравоохранение.

Результаты исследования патофизиологических и морфофункциональных реакций пульпы зуба в условиях воспаления. Задача данной части настоящего научного исследования – изучить патофизиологические и морфофункциональные реакции пульпы зуба на различных стадиях воспалительного процесса и их корреляцию с ультразвуковыми методами диагностики. Как показали результаты гистологического исследования препаратов пульпы зубов животных, уже через 1 ч после нанесения травмы в области рога пульпы обнаруживался ограниченный фокус некроза ткани, окруженный лейкоцитарным валом и поясом перифокальной серозной экссудации на фоне резкого расширения и гиперемии кровеносных сосудов. Воспалительный инфильтрат за пределами лейкоцитарного вала имел диффузный характер и при уменьшении числа лейкоцитов содержал некоторые примеси макрофагов, а также лимфоцитов. Описанные преимущественно экссудативные и в меньшей степени инфильтративные реакции в ответ на травму выявлялись в центральном слое дистальной части коронковой пульпы и постепенно интенсивность их уменьшалась по направлению к корневой пульпе, где они быстро исчезали. Такая морфологическая картина характерна для острого очагового серозного пульпита.

Через 1 сутки после начала моделирования пульпита определялась картина диффузного серозно-гнойного пульпита. Отмечалось образование обширной зоны серозно-гнойной экссудации с эпицентром в непосредственной близости от очага деструкции пульпы у дефекта дентина. В стороне от этого дефекта отчетливо видны выраженная гиперемия сосудов и серозно-экссудативные явления. При этом лейкоцитарные инфильтраты в виде небольших очагов и сливных зон встречались в коронковой пульпе и в некотором отдалении от области травмы. Характерным являлось распространение лейкоцитарного инфильтрата по пульпе в виде полос вдоль периферического слоя. В проксимальном направлении интенсивность гиперемических, экссудативных и инфильтративных реакций уменьшалась, однако выраженными оставались явления отека. Сосуды по-прежнему расширены, рисунок их стенок смазан, отмечались краевое стояние лейкоцитов и местами их миграция за пределы сосудистой стенки (рис. 4 - а, б).

Через 3 суток в области травмы определялась обширная зона некроза с развитием вокруг мощного лейкоцитарного инфильтрата, постепенно теряющего свою плотность в проксимальном направлении (рис. 5 – а). Кое-где в коронковой пульпе отмечались обширные кровоизлияния (рис. 5 – б), участки серозной экссудации, а также выход лейкоцитов в периваскулярные пространства.

В последующие сроки наблюдения экссудативно-гиперемические реакции постепенно угасали в направлении к корневой пульпе и оставалось лишь венозное полнокровие сосудов. В этот же срок при развитии разлитого гнойного процесса в пульпе имело место гнойное расплавление обширных участков коронковой части с явлениями резкого стаза крови, экссудативно-гиперемическими изменениями, достигавшими корневой пульпы, и отеком ее ткани.

На 20 и 30-е сутки, помимо указанных явлений, отмечались и другие варианты течения процесса, в частности картина хронического фиброзного пульпита в «холодной» стадии, а также не резко выраженного обострения. Для первого характерен вялотекущий процесс с формированием в области травмы ограниченного очага деструкции и вала из лимфомакрофагальных элементов вокруг него с зоной из концентрически ориентированных коллагеновых фибрилл (рис. 6 - а).

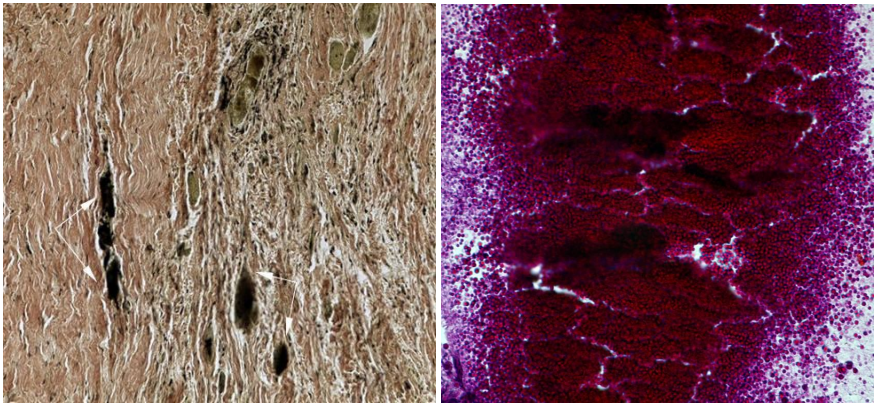

а *б*

Рисунок 4. *Микропрепараты. Морфологическая картина острого пульпита через 1 сутки (а, б) после начала эксперимента. а – расширенные кровеносные сосуды в корневой пульпе (отмечены стрелками). Иммуногистохимическая реакция на фактор Виллебранда (а) и α-SMA (б, в, г). Ок.15. об.100. б – перифокальные гиперемические реакции в коронковой части пульпы в области травмы. Окраска по Ван-Гизон. Ок. 10, об. 20*

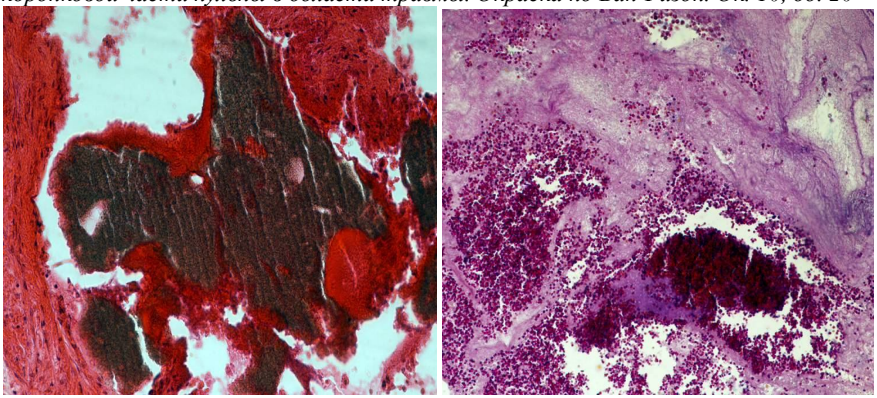

а *б*

Рисунок 5. *Микропрепараты. Морфологическая картина острого пульпита через 3 суток (а, б) после начала эксперимента. а – в центре - обширная зона некроза с мощным лейкоцитарным инфильтратом. Окраска гематоксилином и эозином. Ок. 10, об. 20; б - участки серозной экссудации и обширных кровоизлияний. Окраска по Ван-Гизон. Ок. 10, об. 20*

Лимфомакрофагальный инфильтрат в проксимальном направлении исчезал, а гиперемические реакции сосудов с явлениями отека определялись лишь в коронковой части пульпы, в целом превалировали склеротические ее изменения (рис. 6 - б). В стадии обострения в отдаленные сроки наблюдались умеренные инфильтративно-гиперемические проявления, выраженность которых была меньшей, чем в острой фазе процесса.

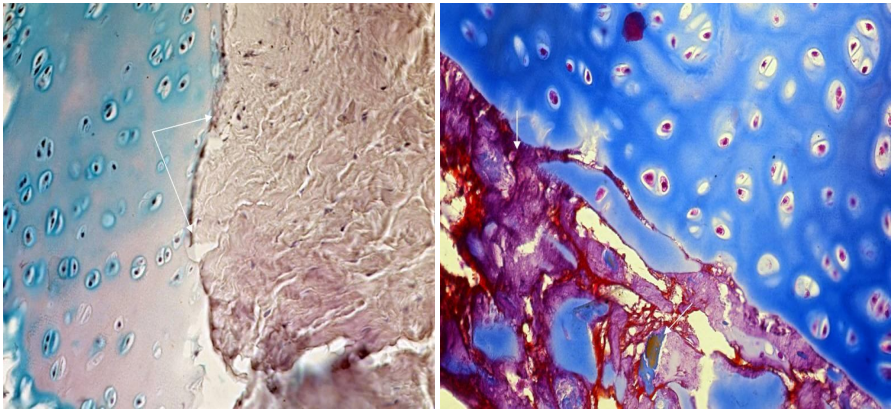

а *б*

***Рисунок 6**. Микропрепарат. а - морфологическая картина фиброзного пульпита через 20 суток после начала эксперимента. Участки ограниченного очага деструкции и лимфомакрофагального вала (отмечен стрелками) с зоной из концентрически ориентированных коллагеновых фибрилл. Окраска по Бильшовскому. Ок. 10, об. 20; б - морфологическая картина фиброзного пульпита через 30 суток после начала эксперимента. Склеротические изменения коронковой пульпы (отмечены стрелками). Окраска по Маллори. Ок. 10, об. 20*

По данным ультразвукового исследования, через 1 ч после травмы пульпы наблюдалось резкое падение амплитуды ДС и ПТС по сравнению с исходным уровнем. При визуальной оценке ДС отмечали появление венозной волны и ряда дополнительных волн на нисходящей ее части, что, по-видимому, связано с резким расширением сосудов в фазу артериальной гиперемии.

Для ультразвуковых показателей при этом было характерно заметное повышение ПТС и снижение амплитуды ДС. ДС пульпы, как правило, не регистрировались при развитии диффузного гнойного и гангренозного пульпитов (20, 30, 40 сутки), сопровождающихся обширной деструкцией пульпы. При этом она отсутствовала и на 20-40-е сутки пульпита в стадии обострения, характеризовавшейся резко выраженными явлениями стаза сосудов и тотальным распространением экссудативно-инфильтративного процесса вплоть до корневой части пульпы.

Следует отметить, что в ходе исследования установлена прямая корреляция между интенсивностью гнойно-инфильтративных изменений в пульпе в острой и хронической стадиях воспаления пульпы и характером ДС. В острой стадии на фоне очагового серозно-гнойного пульпита характерно уменьшение ПТС и амплитуды ДС, что, по-видимому, связано с резким расширением сосудов, замедлением тока крови в них, а также развитием отека, который повышает внутритканевое давление, вследствие чего резко ухудшаются условия микроциркуляции. На ДС это подтверждалось появлением венозной и ряда дополнительных волн. В последующем (10 и 20 суток) с переходом процесса в хроническую фазу амплитуда ДС оставалась сниженной, однако ПТС возрастал. Эта динамика характеристик ДС объясняется развитием в поздние сроки склероза в пульпе, а также склеротических изменений самих сосудистых стенок. Нарастание процессов, связанных с распространением на обширные зоны пульпы гнойной инфильтрации, иногда приводящей к некрозу пульпы, проявлялось на ДС отсутствием

пульсации сосудов. Характерно, что подобные явления отмечены и в случае сохранения корневой пульпы, когда не наступало ее полной деструкции.

Оценка биохимических и гистологических показателей пульпы интактых зубов в условиях экспериментальной внутрипульпарной гипертермии. Задача данной части настоящего научного исследования - исследование активности кислых лизосомальных гликозидаз (β-глюкуронидазы, β-глюкозидазы и β-N-ацетилглюкозаминидазы) и их влияние на функцию клеток пульпы в условиях экспериментальной внутрипульпарной гипертермии. У животных контрольной группы наиболее высокой оказалась активность β-N-ацетилглюкозаминидазы: она в 4 раза превосходила таковую β -глюкозидазы и в 6 раз - β-глюкуронидазы, составляя соответственно 0,55, 0,15 и 0,07 мкмоль/мин. Нагревание клыков собак в течение 1 минуты до 50°С (2-я группа) привело к небольшому повышению активности β-глюкозидазы через 1 и к резкому увеличению активности через 2 суток; спустя 3 и 5 суток активность фермента значительно падала. Такая же динамика выявлялась и при 2 мин теплового воздействия. Через 72 ч после нагревания в течение 2 мин максимальные показатели превышали контрольные в 4,2 раза, а после нагревания в течение 1 мин - только в 1,8 раза. Различия в активности β-глюкуронидазы при 1 и 2 мин температурного воздействия были выражены еще меньше. Через 24 часа после нагревания длительностью как 1 мин, так и 2 мин, активность энзима более чем в 2,5 раза превышала контрольную. Через 3 суток при этих же параметрах нагревания активность фермента оставалась примерно на том же уровне и только через 5 суток снижалась. Если активность β-глюкозидазы, а также β-глюкуронидазы под влиянием нагревания закономерно увеличивалась, то активность β-N-ацетилглюкозаминидазы в этих же условиях претерпевала противоположные изменения. Через 1 сутки она существенно снизилась и сохранялась примерно на таком же уровне (с небольшими колебаниями) и через 3, и через 5 суток после нагревания. Следует отметить, что внутрипульповая гипертермия после внешнего воздействия тепла приводила к выраженным гистологическим изменениям в пульпе. Внутрипульпарная температура у собак, в среднем, сопоставима с температурой тела и составляет от 37,5 до 38,5°С. Повышение внутрипульповой температуры на 10,5-11,5°С (до требуемых 50°С) в течение 1 минуты (2-я группа) приводило к появлению ограниченных очагов некроза в отдельных участках пульпы. При повышении внутрипульповой температуры на 10,5-11,5°С в течение 2 минут (3-я группа) возникал общий некроз, проявления которого были хорошо видны уже через 2 суток после нагревания. При нагревании наряду с некрозом наблюдались тромбозы сосудов пульпы.

К 3 суткам эксперимента наблюдалось усиление компенсаторных явлений, морфологические изменения в слое одонтобластов характеризовались в основном элементами вакуолизации с выраженными дегенеративными изменениями периферических отростков одонтобластов.

В слое субодонтобластов отмечалось резкое увеличение количества лейкоцитов. По этой причине преодонтобласты приобретали овальную форму и неравномерно располагались по массе слоя. Данные морфологические изменения могут свидетельствовать об эволюции отека, прогрессировании некротического процесса, протекающего по асептическому типу, поскольку в этих слоях не было зафиксировано массового содержания микробных тел. Установленный факт прямо указывает на формирование первичных признаков коагуляции элементов основного вещества пульпы (экстрацеллюлярного матрикса периферического слоя пульпы).

К 5-м суткам эксперимента выявлены дегенеративно-некротические процессы в виде микроочагов с отчуждением от пульпы. Образование микрополостей с содержанием тканевых детритов определялось на границе одонтобластического и субодонтобла-

стического слоев. В преодонтобластическом слое наблюдались очаги с выраженной дезорганизацией клеточных элементов. В этих участках ближе к центральному слою обнаружена круглоклеточная инфильтрация.

В задачи исследования входила *разработка способа аутотрансплантации зуба с сохранением жизнеспособности его пульпы* для повышения экономической эффективности, реализуемой за счет возможности использования зуба, ранее не функционировавшего (обычно это - третий моляр, сверхкомплектные, ретинированные или дистопированные моляры, премоляры, резцы или клыки), путем переноса в функциональное положение для замещения утраченного зуба.

Поставленная задача решена за счет использования при аутотрансплантации тканеинженерной конструкции, состоящей из предварительно культивированных мезенхимальных клеток пульпы зуба-донора и матрицы-носителя для этих клеток - гидрогеля PuraMatrix/3DM. Для объективной оценки эффективности разработанного метода проведено экспериментальное исследование на животных. Цель эксперимента: оценить эффективность использования разработанной тканеинженерной конструкции в восстановительной клеточной терапии пульпы аутотрансплантированных зубов барана *in vivo*.

Как показали полученные данные, дистрофические изменения пульпы в *контрольной группе* появляются к концу 3-х суток после аутотрансплантации зубов. Сетчатая дистрофия захватывает в первую очередь слой одонтобластов и, постепенно распространяясь на все слои пульпы, приводит ее к гибели уже к 15-м суткам. На гистологических препаратах в основной группе в эти же сроки также выявлены воспалительные изменения, выражающиеся в незначительном полнокровии сосудов корневой пульпы, отеке, диапедезных кровоизлияниях. К 15 суткам эксперимента серозно-фибринозная экссудация сменяется лимфоидно-макрофагальной инфильтрацией. Появляются макрофаги, которые к данному сроку наблюдения местами формируют макрофагальный «барьер» между корневой и коронковой пульпой.

К сроку 1 месяца корневая пульпа зубов основной группы полностью сохранена, иногда отмечается полнокровие сосудов. В корневой пульпе слой одонтобластов также хорошо выражен, на некоторых препаратах при четко сформированном дентинном мостике в корневой пульпе отмечаются склеротические изменения и очаги лимфогистиоцитарной инфильтрации.

Иммуногистохимический метод контроля жизнедеятельности мезенхимальных клеток в *основной группе* показал, что после аутотрансплантации зуба с использованием тканеинженерной конструкции все прекультивированные клетки, равно как и трансплантируемые клетки, сохраняют свою жизнеспособность, а значит, и способность продуцировать факторы, ускоряющие процесс регенерации пульпы зуба и тканей пародонта. Данное явление выражалось в ускорении смены фаз регенераторного процесса: по сравнению с контрольной группой сокращались сроки периода клеточной инфильтрации, ускорялся темп нео- и ангиогенеза, а также разрастания сосудистой сети пульпы (рис. 7 - а, б, в, г). На наш взгляд, данное явление связано с более высокой функциональной активностью мезенхимальных клеток в составе тканеинженерной конструкции в сочетании с материцей-носителем и индуктором регенерации, гидрогелем PuraMatrix/3DM, а также обусловлено создавшимися межклеточными взаимодействиями. Полученные экспериментальные данные исследования позволяют рекомендовать разработанную тканеинженерную конструкцию в качестве носителя предварительно культивированных мезенхимальных клеток пульпы и гидрогеля PuraMatrix/3DM для эффективной доставки жизнеспособных клеток в патологический очаг, удержания их там и оптимизации условий их лечебного воздействия в местах повреждения тканей.

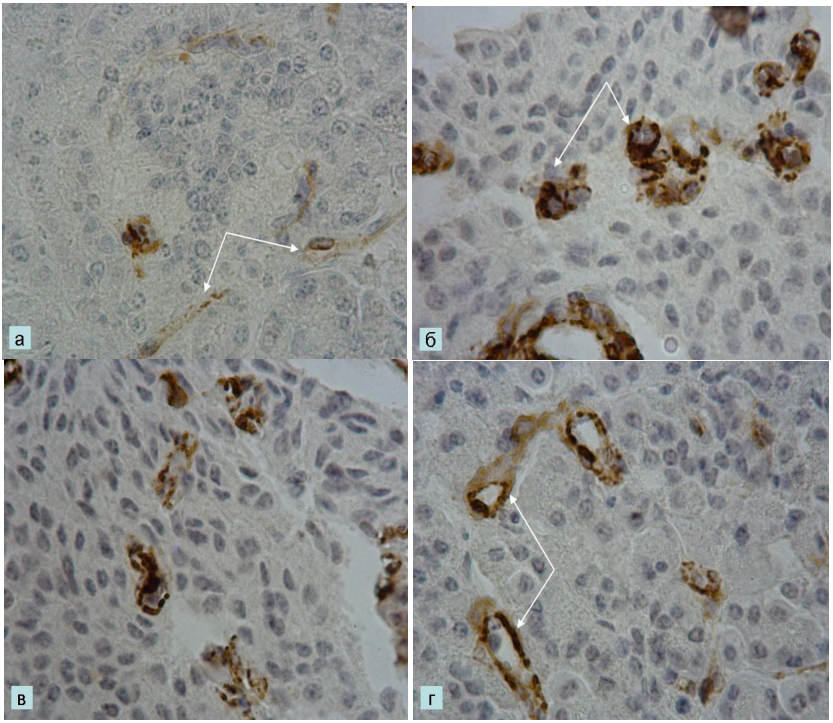

Рисунок 7. *Микропрепараты - гистологические срезы биоптатов зубочелюстных сегментов основной группы на 15 сутки (а), 1 (б, в), и 3 месяца (г) эксперимента; а - две веретеновидные клетки мезенхимального происхождения в коронковой пульпе, отмечены стрелками (цитоплазматическая экспрессия маркера); б, в - кровеносные сосуды пульпы в стадии формирования, заполненные компонентами экстрацеллюлярного матрикса, продуцируемого фибробластами (отмечены стрелками); г - сформированные артериолы (отмечены стрелками). Иммуногистохимическая реакция на фактор Виллебранда (а) и α-SMA (б, в, г). Ок.15. об.100.*

Таким образом, предложен новый способ лечения, характеризующийся тем, что, используя стандартные хирургические протоколы (удаление зуба-донора, формирование лунки-реципиента, шинирование зуба проволокой или композиционным пломбировочным материалом) и тканеинженерную конструкцию, состоящую из предварительно культивированных клеток пульпы зуба-донора и матрицы-носителя для этих клеток - гидрогеля PuraMatrix/3DM, получен технический результат, ранее не известный, имеющий высокий терапевтический эффект.

Таким образом, одной из ключевых задач патологической физиологии и клинической патофизиологии остается создание учения о принципах терапии с обоснованием новых методов этиотропного, патогенетического, саногенетического и симптоматического лечения. Обоснование новых подходов к медикаментозному лечению невозможно без получения объективных доказательных сведений об этиологии заболеваний, уточненных механизмах их развития, включая саногенетическое сопровождение патологии, полученные в ходе патофизиологического эксперимента, а также в клинических условиях. Результаты, представленные в ходе проведенного исследования позволяют

уточнить известные механизмы воспалительного процесса, применительно к пульпе зуба с частичным или полным сохранением ее жизнеспособности. В частности, на модели нанесения острой травмы в области рога пульпы прослежены морфологические признаки всех стадий патогенеза воспаления, начиная с альтерации и заканчивая пролиферативными явлениями. Важно, что использование дуплексной сонографии позволяет объективизировать не только стадии воспалительного процесса, но и фазу изменений микроциркуляторного русла. В частности, выявлены корреляционные связи между реографическим индексом и показателями тонуса сосудов с реакциями микроциркуляторного русла с активацией экссудации и миграции форменных элементов в пульпе. Учитывая, что патогенетические аспекты назначения терапии для активизации саногенеза, регенерации и сохранения жизнеспособности пульпы предусматривают применение методов с учетом конкретной стадии воспалительного процесса, использование дуплексной сонографии позволяет объективизировать и индивидуализировать выбор метода для сохранения пульпы именно с учетом механизма действия лечебных воздействий и стадии саногенеза.

Проведенные гистологические и электронно-микроскопические исследования пульпы зубов при периодонтите позволили оценить защитные возможности пульпы при хронизации процесса. Результатом исследований на моделях нанесения острой травмы и при периодонтите стали новые рецептуры паст как для лечения острого очагового пульпита, так и пломбирования корней без сохранения жизнеспособности пульпы, получивших положительное решение в качестве выданных ФИПС патентов РФ на изобретения №2446786 и №2546003. Входящие в состав компоненты подобраны с учетом их механизма действия, репаративных свойств пульпы и стадии саногенеза, в которую пасту рекомендовано использовать.

Качественные и количественные характеристики паст обоснованы результатами проведенных исследований. Так, паста для лечения острого очагового пульпита с сохранением жизнеспособности пульпы содержит мощное противовоспалительное средство дексаметазон. Стероидный препарат оказывает антиальтеративное действие, снижая потенциал повреждения первичных и вторичных флагогенных факторов, тем самым, по сути, обрывая весь каскад провоспалительных механизмов, включая перекисное окисление липидов клеточных мембран. Антигиалуронидазный эффект дексаметазона ограничивает разрушение клеток, а также дегрануляцию лизосом с активизацией биологически активных компонентов. Добавление в пасту лизоцима, димексида и неомицина позволило обеспечить всесторонний охват противомикробной активности в отношении всех возможных микроорганизмов, обеспечивающих инфекционное воспаление пульпы. Масляный раствор витамина А, как жирорастворимый препарат, с одной стороны, усиливает контакт компонентов пасты с образованиями пульпы, с другой, обеспечивает репарацию клеточных структур, реализуя фармакологические эффекты через генетический аппарат клеток, по сути, являясь соматомедином. «Коллост-гель» выбран не случайно, поскольку основу пролиферации и восстановления структуры и функции пульпы составляют процессы репарации соединительно-тканных элементов. «Коллост-гель» как раз и представляет собой фибриллярный белок соединительной ткани, обеспечивая собой структурное восстановление в качестве биологической матрицы пульпы. Рецептура позволяет говорить об оптимизации предложенной пастой воспалительного процесса, как важного защитно-приспособительного комплекса, с ограничением повреждающего потенциала флагогена, активацией фагоцитоза и стимуляцией пролиферации и регенерации.

Варьирование количественным составом пасты позволил индивидуализировать лечебные подходы при остром очаговом пульпите как с точки зрения локализации про-

цесса (премоляры, моляры, клыки, резцы), так и фазы воспалительного процесса. Паста с максимальным потенциалом противоальтеративного, оптимизирующего воспалительную реакцию и антимикробного действия показана на начальных этапах воспалительного процесса и в основном резцов и клыков. Состав с преобладанием доли масляного раствора витамина А и димексида более подходит для лечения пульпита премоляров и моляров, а также в фазу преобладания саногенетических механизмов с пролиферацией, активизацией репаративных и реконструктивных процессов.

Не менее важными стали результаты оценки биохимических и гистологических показателей пульпы зубов в условиях экспериментальной внутрипульпарной гипертермии. Результаты тем значимее, что одонтопрепарирование с использованием высокоскоростных наконечников используется повсеместно. Отсутствие учета патологических сдвигов в пульпе при ее нагревании ведет к формированию череды причинно-следственных механизмов с активацией кислых гликозидаз и формированием очагов некроза и коагуляции. Активация β-гликозидазы запускает процессы окислительного фосфорилирования, обеспечивая воспалительную реакцию избыточным количеством глюкозы и макроэргов. Повышение β-глюкуронидазы способствует снижению прочности клеточных мембран, делая их уязвимыми к повреждению и запуску процесса перекисного окисления липидов с появлением биологически активных веществ провоспалительного действия. Чрезвычайно важно, что эффект активизации ферментов с запуском процессов, ведущих к дегенерации пульпы отсрочен во времени, что дает возможность превентивно улучшать исходы манипуляций. Этот факт заставляет внимательнее относиться к технологии одонтопрепарирования, с возможностью фармакологической коррекции реакции пульпы в случае прогнозирования неблагоприятного исхода при использовании данной процедуры.

Особняком, на первый взгляд, стоят результаты экспериментов с аутотрансплантацией зубов. Вместе с тем, проведенные исследования подтверждают общую тенденцию к использованию стволовых, эктомезенхимальных и других клеток-предшественников в стоматологической практике. Разработанная модель аутотрансплантации с одной стороны, позволяет оптимизировать процессы регенерации пульпы зубов с использованием тканеинженерных конструкций, с другой, расширяет возможности для изучения и применения стволовых клеток пульпы для восстановления ее жизнеспособности. Выбор тканенженерной конструкции с применением гидрогеля PuraMatrix/3DM позволил обеспечить сохранение жизнедеятельности плюрипотентных мезенхимальных клеток и обеспечить им физиологические условия для дифференцировки в ходе пролиферации.

Разработанные экспериментальные модели позволяют оставлять лабораторных животных в живых без существенного ограничения качества их жизни. Простота оперативного доступа, а в последующем и отсутствие трудностей диагностического комплекса позволяют расширять наши знания в области регенеративной медицины и технологий stem cells с отработкой новых принципов замещения дефектов челюстно-лицевой области и восстановления структуры и функции пульпы зуба.

ВЫВОДЫ

1. Как показал проведенный литературный анализ эффективности использования биологического метода лечения пульпита, имеются крайне противоречивые сведения о патогенетических механизмах интенсификации дентиногенеза с использованием лечебных препаратов, стимулирующих данную функцию одонтобластов. Эффективность применения наиболее распространенных в практике

средств терапии (стеклоиономерного цемента и гидроокиси кальция) составляет по разным данным от 62,53 до 75,45% соответственно, что доказывает необходимость систематизации имеющихся данных о патофизиологических реакциях пульпы зуба в условиях ограниченного воспаления и направленной регенерации, стимулируемой с помощью паст и препаратов, обладающих одонтотропным действием.

2. Результаты проведенного экспериментального патофизиологического и морфофункционального исследования *in vivo* показали, что острое и обострившееся воспаление в пульпе сопровождается выраженными изменением показателей микроциркуляции сосудистого русла, ведущим из которых является снижение тонуса сосудов и венозной волны. Установлена сильная корреляционная связь ($r=1,89$, $p<0,05$) между интенсивностью экссудативно-гиперемических, гнойно-инфильтративных изменений в пульпе в острой и хронической стадиях воспаления и характером дуплексной сонографии. Температурный фактор одонтопрепарирования влияет на активность кислых лизосомальных гликозидаз, значительно ухудшая условия для функционирования клеток пульпы зуба в отдаленном периоде (3-5 суток), что диктует необходимость использования активаторов заингибированных гликозидаз и ингибиторов активировавшихся гликозидаз пульпы зуба после одонтопрепарирования интактных зубов.

3. Установлены высокие защитные потенции гистиоцитов пульпы, которые реализуются посредством фагоцитоза микроорганизмов и дистрофически измененных клеточных элементов, что подтверждается результатами гистологических и электронно-микроскопических исследований пульпы зубов *in vitro*.

4. Разработанные новые лечебные средства для терапии патологии пульпы с частичным сохранением и без сохранения ее жизнеспособности обладают противовоспалительным, антисептическим действием и стимулируют репаративную функцию.

5. Разработанная лечебная паста для лечения глубокого кариеса и острого очагового пульпита с сохранением жизнеспособности пульпы зуба (патент РФ на изобретение №2446786), позволяет ускорить сроки дентиногенеза в более короткие сроки, чем при использовании гидроокиси кальция и стеклоиономерного цемента, стимулировать восстановление клеточных элементов пульпы и активизировать их функциональные свойства, что подтверждается результатами рентгенологических и электрометрических исследований, а также данными о частоте возникновения осложнений после лечения. Средние показатели эффективности лечения глубокого кариеса в основной группе составили 91,59±1,63% ($p<0,01$), в контрольной - 75,03±2,25% ($p<0,05$). Средние показатели эффективности лечения острого очагового пульпита при использовании РЛП составили 93,88±1,51% ($p<0,01$), гидроокиси кальция («Dycal») - 64,2 ±2,18% ($p <0,05$), стеклоиономерного цемента («Ketac Molar») - 62,50±2,05% ($p<0,05$) соответственно.

6. Разработанный способ аутотрансплантантации зуба позволяет полностью сохранить жизнеспособность его пульпы за счет использования при аутотрансплантации тканеинженерной конструкции, состоящей из предварительно культивированных мезенхимальных клеток пульпы зуба-донора и матрицы-носителя для этих клеток - гидрогеля PuraMatrix/3DM.

7. Иммуногистохимический метод контроля жизнедеятельности мезенхимальных клеток показал, что после аутотрансплантации зуба с использованием

разработанной тканеинженерной конструкции все трансплантируемые клетки сохраняют способность продуцировать факторы, ускоряющие процесс регенерации пульпы зуба и тканей пародонта, что выражается в ускорении смены фаз регенераторного процесса, сокращении сроков периода клеточной инфильтрации, ускорении темпа нео- и ангиогенеза, а также диффузного разрастания сосудистой сети пульпы.

8. На основании полученных экспериментальных данных разработаны практические рекомендации, которые могут быть использованы при выборе наиболее эффективного метода терапии патологии твердых тканей зуба в клинике терапевтической стоматологии.

ПРАКТИЧЕСКИЕ РЕКОМЕНДАЦИИ

1. Для дифференциальной диагностики клинической формы пульпита рекомендуется использовать ультразвуковые методы, такие как цветовое дуплексное сканирование или дуплексную сонографию, которые позволяют наиболее объективно оценивать состояние стенок сосудов и распределение в них потоков крови на различных стадиях воспалительного процесса.

2. Полученные в эксперименте на животных данные позволяют рекомендовать РЛП как высокоэффективное средство лечения острого очагового пульпита, обладающую выраженным клиническим эффектом и имеющую широкие функциональные возможности для стоматологии.

3. При анализе эффективности проводимого лечения и купирования воспаления в пульпе рекомендуется оценивать распределение изоферментов лактатдегидрогеназы, активности протеиназ, фосфомоноэстераз и других показателей метаболизма исследование активности кислых лизосомальных гликозидаз - β-глюкуронидазы, β-глюкозидазы и β-N-ацетилглюкозаминидазы.

4. Для сохранения жизнеспособности пульпы зуба рекомендуется учитывать структурные изменения, происходящие в системе микроциркуляции, которые ведут к нарушению оксигенации тканей, использовать препараты, устраняющие гипоксию тканей для обеспечения таких защитных реакций пульпы, как фагоцитоз.

5. Разработанный способ аутотрансплантации зуба с сохранением жизнеспособности его пульпы рекомендуется к использованию у пациентов до завершения пубертатного периода в качестве эффективной альтернативы дентальной имплантации для профилактики инфраокклюзии.

6. Полученные данные экспериментального исследования позволяют рекомендовать разработанную тканеинженерную конструкцию в качестве носителя предварительно культивированных мезенхимальных клеток пульпы и гидрогеля PuraMatrix/3DM для эффективной доставки жизнеспособных клеток в патологический очаг, удержания их там и оптимизации условий их лечебного воздействия в местах повреждения тканей.

Список научных работ, опубликованных по теме диссертации

1. Паразян, Л.А. Эффективность использования комбинированных лекарственных паст для лечения глубокого кариеса и острого очагового пульпита / Л.А. Паразян, А.Г. Сирак// Материалы научно-практической конференции «Актуальные вопросы современ-

ной стоматологии», Смоленск, 2012. - С. 71-73.
2. Паразян, Л.А. Оценка показателей электровозбудимости пульпы зубов при различных методах лечения острого очагового пульпита / Л.А. Паразян // Материалы научно-практической конференции стоматологов Ставропольской государственной медицинской академии и Ставропольского края «Актуальные вопросы клинической стоматологии». - Ставрополь, 2013. - С. 46-47.
3. Паразян, Л.А. Патофизиологические аспекты комплексной терапии острых пульпитов / Л.А. Паразян // Материалы XV итоговой (межрегиональной) научной конференции студентов и молодых ученых, Ставрополь 2014. - С. 67-68.
*4. Сирак А.Г. Оценка биохимических и гистологических показателей пульпы интактых зубов в условиях экспериментальной внутрипульпарной гипертермии/ А.Г. Сирак, И.М. Быков, С.В. Сирак, А.В. Арутюнов, Л.А. Паразян// **Кубанский научный медицинский вестник**.- 2014. - №6. - С. 80-83.
*5. Сирак А.Г. Разработка и экспериментальное использование новых стоматологических материалов для стимулирования репаративного остеогенеза при лечении деструктивных форм хронического периодонтита/А.Г. Сирак, Е.В. Щетинин, С.В. Сирак, А.В. Арутюнов, Л.А. Паразян, О.Н. Игнатиади, Э.А. Дыгов//**Медицинский вестник Северного Кавказа**. - 2014. - Т.9. - №4. - С. - 332-336.
*6. Сирак С.В. Патофизиологическая оценка реактивности тканей пульпы зубов при воспалении пародонта / С.В.Сирак, Н.Э.Будзинский, А.Г.Сирак, М.В.Дагуева, Л.А.Паразян // **Современные проблемы науки и образования**. – 2015. – № 6; URL: http://www.science-education.ru/130-23934 (дата обращения: 03.12.2015).
*7. Щетинин Е.В. Результаты мониторинга потребления противомикробных препаратов в амбулаторной практике/Е.В. Щетинин, С.В. Сирак, В.А. Батурин, А.Г. Сирак, О.Н. Игнатиади, М.Ю. Вафиади, Г.Г. Петросян, Л.А. Паразян, Э.А. Дыгов, А.В. Арутюнов, А.Ч. Цховребов//**Медицинский вестник Северного Кавказа**. - 2015. - Т.10. - №1. - С. – 80-83.
*8. Shchetinin E.V. Pathogenetic aspects of dental pulp pathology / E.V.Shchetinin, S.V.Sirak, A.B.Khodzhayan, O.V.Dilekova, A.G.Sirak, M.Yu.Vafiadi, L.A.Parazyan, A.V.Arutyunov // **Медицинский вестник Северного Кавказа**. - 2015. - №2(38). - С. 187-191.
*9. Сирак А.Г. Клинико-морфологическое обоснование применения комбинированной пасты при биологическом методе лечения пульпита /А.Г.Сирак, Л.А.Паразян, Е.В.Щетинин, С.В.Сирак, М.Ю.Вафиади, А.В.Арутюнов, А.А. Адамчик // **Медицинский вестник Северного Кавказа**. - 2015. - Т.10. - №4. - С. 384-388.
*10. Щетинин Е.В. Репаративная регенерация тканей пародонта - результаты экспериментального исследования / Е.В.Щетинин, С.В.Сирак, Л.А.Григорьянц, М.Ю.Вафиади, О.В.Дилекова, Г.Г.Петросян, Л.А.Паразян, Ю.Ю.Гатило, А.А.Адамчик // **Медицинский вестник Северного Кавказа**. - 2015. - Т.10. - №4. - С. 411-415.
*11. Сирак С.В. Патофизиологические реакции пульпы и пародонта аутотрансплантированных зубов в эксперименте / С.В.Сирак, Е.В.Щетинин, Л.А.Григорьянц, Л.А.Паразян, О.В.Дилекова, А.Г.Сирак, М.Ю.Вафиади, Г.Г.Петросян, Ю.Ю.Гатило, А.А.Адамчик//**Медицинский вестник Северного Кавказа**. - 2015. - Т.10. - №4. - С. 419-424.
*12. Sirak S.V. Pathophysiological and morphofunctional reaction of a dental pulp under inflammation / S.V.Sirak, E.V.Shchetinin, M.Yu.Vafiadi, L.A.Parazyan // **Research Journal of Pharmaceutical, Biological and Chemical Sciences**. - 2015. - Т.6. - № 6. - С. 1811-1815.
*13. Сирак С.В. Гистохимические изменения в тканях пародонта после аутотрансплантации зубов / С.В.Сирак, Е.В.Щетинин, О.В.Дилекова, А.Г. Сирак, Э.А. Дыгов,

М.Ю.Вафиади, Г.Г.Петросян, Л.А.Паразян, Ю.Ю.Гатило, Т.Л. Кобылкина // **Медицинский вестник Северного Кавказа**. - 2016. - Т.11. - №1. - С. 99-102.
*14. Сирак С.В. Гистохимические особенности репаративного дентиногенеза пульпы зуба при использовании тканеинженерных конструкций /С.В.Сирак, Е.В.Щетинин, Т.Л.Кобылкина, О.В.Дилекова, А.Г.Сирак, **Л.А.Паразян**, М.Ю.Вафиади //**Медицинский вестник Северного Кавказа**. - 2016. - Т. 11. - № 3. - С. 385-389.
* - работа, опубликована в журнале, включенном в Перечень российских рецензируемых научных журналов, в которых должны быть опубликованы основные научные результаты диссертаций на соискание ученых степеней доктора и кандидата наук

Патенты на изобретения

1. Пат. **2546003** Российская Федерация, МПК[7] А 61 В 17/00, А 61 К 31/165. Паста для пломбирования корневых каналов зубов при лечении пульпита /С. В. Сирак ; Е. В. Щетинин ; Л. А. Паразян ; заявители и патентообладатели Сирак С. В., ООО НПО «Полет». - №2014120460 (032688) заявл. 20.05.2014 ; опубл. 10.04.2015 ; Бюл. № 10. – 8 с.
2. Пат. **2545761** Российская Федерация, МПК[7] А 61 В 17/00, А 61 К 31/165. Паста для пломбирования корневых каналов зубов при лечении периодонтита / С. В. Сирак ; Е. В. Щетинин ; Л. А. Паразян ; заявители и патентообладатели Сирак С. В., ООО НПО «Полет». - №2014120461 (032689) заявл. 20.05.2014 ; опубл. 10.04.2015; Бюл.№10. – 7 с.
3. Пат. **2569762** Российская Федерация, МПК[7] А 61 В 17/00, А 61 К 31/165. Способ аутотрансплантантации зуба с сохранением жизнеспособности его пульпы. Патент на изобретение №2015148450 (074505) от 10.11.2015/ С. В. Сирак ; Е. В. Щетинин ; Л. А. Паразян ; заявители и патентообладатели Сирак С. В., Щетинин Е. В., Ходжаян А. Б., ГБОУ ВПО СтГМУ . - №2015106514 (034779) заявл. 25.02.2015 ; опубл. 27.11.2015 ; Бюл. № 33 – 10 с.

Список сокращений

мкА - микроампер;
ПП - плотный, пигментированный надпульпарный дентин;
ПМП - плотный, малопигментированный надпульпарный дентин;
МП - мягкий пигментированный надпульпарный дентин;
ММП - мягкий, малопигментированный надпульпарный дентин;
НПД – надпульпарный дентин;
РБЧ – реакция болевой чувствительности;
РЛП – разработанная лечебная паста;
СИЦ – стеклоиономерный цемент;
ЭОД – электроодонтодиагностика;
ЭВП – электровозбудимость пульпы;

Паразян Лиана Аршаковна
Автореферат
диссертации на соискание ученой степени
кандидата медицинских наук
Сдано в набор 13.08.16. Подписано в печать 14.08.16. Формат 60×84 $^{1}/_{16}$.
Бумага типогр. № 2. Печать офсетная. Гарнитура офсетная. Усл. печ. 1,0.
Уч.-изд. л. 1,2. Заказ 2041. Тираж 100 экз.
«Ставропольский краевой центр лечебной и спортивной медицины»,
г. Ставрополь, ул. Комсомольская, 89.