На правах рукописи

Крапивин Евгений Владимирович

ОПТИМИЗАЦИЯ МЕТОДОВ ПОДГОТОВКИ ПОЛОСТИ РТА К ОРТОПЕДИЧЕСКОМУ ЛЕЧЕНИЮ

14.01.14 Стоматология

Автореферат
диссертации
на соискание степени
кандидата медицинских наук

Волгоград 2018

Работа выполнена в Федеральном государственном бюджетном образовательном учреждении высшего образования «Новгородский государственный университет имени Ярослава Мудрого» Министерства образования и науки РФ

Научный руководитель:
доктор медицинских наук, профессор **Фадеев Роман Александрович**

Официальные оппоненты:
Шемонаев Виктор Иванович - доктор медицинских наук, профессор, заведующий кафедрой ортопедической стоматологии с курсом клинической стоматологии ФГБОУ ВО «Волгоградский государственный медицинский университет» Министерства здравоохранения РФ.
Фищев Сергей Борисович - доктор медицинских наук, профессор, заведующий кафедрой стоматологии детского возраста и ортодонтии ФГБОУ ВО «Санкт-Петербургский государственный педиатрический медицинский университет» Министерства здравоохранения РФ.

Ведущая организация:
ФГБОУ ВО «Тверской государственный медицинский университет» Министерства здравоохранения РФ

Защита состоится «__»_____ 2019 года в ____ часов на заседании диссертационного Совета Д 208.008.03 по присуждению ученой степени (доктора) кандидата медицинских наук при ФГБОУ ВО «Волгоградский государственный медицинский университет» Минздрава России по адресу: 400131, г. Волгоград, пл. Павших борцов, 1.

С диссертацией можно ознакомиться в библиотеке Волгоградского государственного медицинского университета и на сайте www.volgmed.ru.

Автореферат разослан "____" _____ 201 г.

Ученый секретарь диссертационного совета
доктор медицинских наук,
профессор Вейсгейм Людмила Дмитриевна

Общая характеристика работы

Актуальность темы

Вопрос качества подготовки полости рта к ортопедическому лечению является не до конца решенным ввиду его многогранности и появления новых технологий, методов и материалов. Проблемы планирования и лечения пациентов с дефектами зубного ряда по-прежнему остаются актуальными (Ибрагимов Т.И., 2006; Каливраджиян Э.С., Лебеденко И.Ю., Брагин Е.А., Рыжова И.П., 2018; Newman Michael, Takei Henry, Klokkevold Perry, Carranza Fermin, 2014; Zoller J.E., 2008). Успех протезирования зависит не только от тщательности выполнения клинических и лабораторных этапов, но и от того, насколько правильно был составлен и выполнен план подготовки полости рта больного к ортопедическому лечению (Каливраджиян Э.С., Лебеденко И.Ю., Брагин Е.А., Рыжова И.П., 2018; Трезубов В.Н., Мишнев Л.М., 2009; Щербаков А.С., Гаврилов Е.И., Жулев Е.Н., 1999; Corah N.L., 1979).

При подготовке полости рта к протезированию следует уделять внимание вопросам профилактики, диагностики и лечения заболеваний височно-нижнечелюстного сустава. Согласно данным, изложенным в научной литературе, процент взрослых пациентов, имеющих проблемы, связанные с височно-нижнечелюстным суставом, и обратившихся к стоматологу, колеблется от 27 до 76 (Хватова В.А., 1993, 2011). В связи с этим при подготовке полости рта к протезированию необходимо тщательно обследовать жевательные и шейные мышцы, так как установлена взаимосвязь между нарушением миодинамического равновесия, болезнями височно-нижнечелюстного сустава и функциональными расстройствами жевательно-речевого аппарата (Персин Л.С., Шаров М.Н., 2013; Willoughby A., 2013).

В своей клинической практике врач стоматолог-ортопед постоянно сталкивается с несостоятельностью ортопедических конструкций, которые

подлежат замене в связи с патологическими процессами, которые возникают в ходе их использования. К ним относятся кариес и его осложнения, воспалительные заболевания тканей пародонта, такие как папиллит, гингивит и пародонтит, травма слизистой оболочки полости рта (Сирунянц И.В., 1999; Баиров М.К., 1997; Фарашян А.В., 2005).

Также в результате кариеса и его осложнений, заболеваний пародонта, вызванных в том числе и несостоятельностью ортопедических конструкций, возникает необходимость в удалении зубов, что, в свою очередь, влечет дальнейшее замещение дефекта зубного ряда как отсрочено, так и непосредственно сразу же после хирургической манипуляции (Щербаков А.С., Трезубов В.Н., 2014).

Ранее непосредственное протезирование решало проблему отсутствующих зубов в переднем отделе верхней и нижней челюсти и затрагивало больше вопрос эстетики. В дальнейшем благодаря иммедиат-протезам восполнялась утраченная функция передних и боковых зубов. Их использовали также как защитную повязку для послеоперационной раны. В настоящее время данный вид протезирования рассматривается только как инструмент профилактики изменений челюстно-лицевой области до окончательного протезирования (Щербаков А.С., Трезубов В.Н., 1998; Клемин В.А., 2008; Копейкин В.Н., 2004; Донов А.Н., 2002; Рыжова И.П., 2008; Милова Е.В., 2007). Данный взгляд на иммедиат-протезы требует пересмотра для расширения его функциональных возможностей.

Потеря костной ткани альвеолярной части после оперативных вмешательств на челюстях продолжает оставаться актуальной проблемой хирургической и ортопедической стоматологии, особенно в связи с распространенностью внутрикостных имплантатов как проверенного, повсеместно используемого метода лечения частичного и полного отсутствия зубов (Михайловский А.А., 2014). Возникает вопрос о количественных и качественных параметрах костной ткани челюстей с целью определения

оптимальных сроков протезирования на имплантатах и долгосрочности использования таких конструкций (Писаревский И.Ю., 2013; Винниченко О.Ю., 2017).

Степень разработанности темы исследования

Способы снятия несостоятельных ортопедических конструкций довольно скупо представлены в научной литературе, несмотря на высокую потребность в данной манипуляции в связи с износом несъемных протезов и патологическими процессами, которые возникают в ходе их использования. После анализа отечественной и зарубежной литературы все способы снятия искусственных коронок и мостовидных протезов можно разделить на сохраняющие единство и без сохранения целостности протеза (Курляндский В.Ю., 1973; Баиров М.К., 1997). Разработка способов атравматичного и щадящего снятия искусственных коронок и мостовидных протезов является необходимой для решения данной проблемы.

Проблемы иммедиат-протезирования широко освещены в научной литературе (Балаев А.В., 1969; Еловикова А.Н., 1995; Секлетов Г.А., 1994; Шитова М.Н., 1960; Appleby R.C., Kirchoff W.F., 1995; Ibbott C.G., Oles R.D., 1995). Разработаны показания для данного метода ортопедического лечения, выделены его преимущества и недостатки (Копейкин В.Н., 1998; Непреев А.В., 1996; Эргашев Ю.У., 2002; Трезубов В.Н., Мишнев Л.М., Аль-Хадж О.Н., 2002; Малая М.И., Ефремова А.А., 1992; Вагнер В.Д., Семенюк В.М., Чекунков О.В., 2004). Но в целом все сводится к временному замещению отсутствующих зубов и профилактике осложнений, которые могут возникнуть при их частичной или полной утрате. Учитывая изменение подходов к восстановлению дефектов зубного ряда, в частности с применением дентальных имплантатов, на первое место выходит необходимость снижения процессов атрофии костной ткани (Клемин В.И., 2008; Лебеденко И.Ю.,1998; Маркова Г.Б., 1998). Распространенность заболеваний височно-нижнечелюстного сустава требует разработки

многофункционального аппарата для одномоментного возмещения дефекта зубного ряда непосредственно после удаления зуба, восстановления межальвеолярной высоты, положения головок нижней челюсти в суставных впадинах, тонуса жевательных и шейных мышц, эстетики лица, распределения жевательной нагрузки как на опорные зубы, шинируя их, так и на все протезное ложе и зубной ряд в целом. Вышеизложенные факты позволили сформировать цели и задачи исследования.

Цель исследования

Повысить качество подготовки полости рта к протезированию больных с частичным отсутствием зубов, путем разработки способа щадящего снятия несостоятельных металлических штампованных коронок и способа иммедиат-протезирования на основе применения эластичных пластмасс с индивидуальным позиционированием нижней челюсти.

Задачи исследования

1. Оценить состояние ортопедических конструкций в полости рта перед протезированием.

2. Разработать способ щадящего снятия металлической штампованной коронки с минимальной инвазией твердых тканей зуба и пародонта.

3. Разработать и внедрить в практику способ непосредственного протезирования после удаления зубов при помощи иммедиат-протеза с индивидуальным позиционированием нижней челюсти с целью минимизации резорбции костной ткани.

4. Изучить постэкстракционную регенерацию лунки зуба при использовании иммедиат-протеза, изготовленного традиционным способом и на основе эластичной пластмассы методом термоформования с индивидуальным позиционированием нижней челюсти.

5. Сравнить динамику синдрома психо-сенсорно-анатомо-функциональной аутодезадаптации у пациентов, использовавших иммедиат-протезы, выполненные традиционным способом и на основе эластичной

пластмассы методом термоформования с индивидуальным позиционированием нижней челюсти.

Научная новизна

Проведен анализ состояния ортопедических конструкций в полости рта в отдаленные сроки после протезирования. Выявлена распространенность несостоятельных ортопедических конструкций и состояние жевательного аппарата при их наличии.

Предложен способ щадящего снятия металлических штампованных коронок и штампованно-паяных мостовидных протезов, исключающий травму слизистой оболочки в пришеечной зоне, и обоснована возможность его применения.

Проведен сравнительный анализ между традиционным способом снятия штампованных коронок и штампованно-паяных мостовидных протезов и предложенным атравматичным методом.

Разработан и опробован способ изготовления иммедиат-протеза на основе эластичной пластмассы методом термоформования с индивидуальным позиционированием нижней челюсти.

Проведена сравнительная оценка эффективности регенерации костной ткани после удаления зуба при использовании иммедиат-протеза, изготовленного традиционным способом и на основе эластичной пластмассы методом термоформования с индивидуальным позиционированием нижней челюсти.

В результате проведенных исследований выявлена более физиологичная регенерация костной ткани при использовании иммедиат-протеза после индивидуального позиционирования нижней челюсти под контролем электромиографии и СКЭНАР-терапии.

Проведен анализ динамики синдрома психо-сенсорно-анатомо-функциональной аутодезадаптации у пациентов, использовавших иммедиат-протезы.

Теоретическая и практическая значимость работы

На основании полученных результатов разработан и предложен способ щадящего снятия металлических штампованных коронок и способ непосредственного замещения дефектов зубного ряда иммедиат-протезом, изготовленным методом термоформования, с одномоментным восстановлением межальвеолярной высоты, тонуса жевательных мышц, альвеолярной части челюсти, эстетики лица, положения головок нижней челюсти в суставных впадинах, распределением жевательной нагрузки на зубной ряд и протезное ложе.

Результаты исследования внедрены в практику работы ортопедических отделений стоматологической клиники ООО «Мастер-Дент» Великого Новгорода и Учебно-клинического стоматологического центра Федерального государственного бюджетного образовательного учреждения высшего образования «Новгородский государственный университет имени Ярослава Мудрого», а также в учебный процесс Новгородского государственного университета имени Ярослава Мудрого.

Методология и методы исследования

В методологическую основу диссертационного исследования положены принципы доказательной медицины. При выполнении работы соблюдались правила научных исследований, принципы биоэтики. Применены клинические, инструментальные и статистические методы исследования.

Основные положения, выносимые на защиту

1. Разработанный способ щадящего снятия металлических штампованных коронок позволяет снизить вероятность возникновения травм твердых тканей зуба, десневого края и слизистой оболочки полости рта, что в конечном счете повышает качество изготовления последующих ортопедических конструкций.

2. Использование иммедиат-протеза уменьшает разницу значений плотности костной ткани внутри лунки и вне ее в апикальной и корональной

зоне альвеолярной части челюсти, что указывает на улучшение костной регенерации.

3. Регенерация костной ткани при использовании иммедиат-протеза после индивидуального позиционирования нижней челюсти под контролем электромиографии и СКЭНАР-терапии происходит более физиологично.

Степень достоверности результатов проведенных исследований

Степень достоверности полученных результатов определяется достаточным объемом выборки, наличием групп сравнения, адекватными и современными методами исследования и статистической обработки.

Апробация результатов

Результаты исследования доложены и обсуждены на научной конференции МГМСУ «Вопросы ортопедической стоматологии» (г. Москва, 2010), на научно-практической конференции, посвященной 20-летию клинических кафедр ИМО НовГУ (г. Великий Новгород, 2014), на XXII, XXIII, XXV научно-практических конференциях НовГУ ИМО в секции «Молодые ученые» (г. Великий Новгород, 2015, 2016, 2018), на научно-практической конференции «Актуальные вопросы стоматологии: достижения и перспективы развития на современном этапе» (г. Великий Новгород, 2018), а также на симпозиуме «Междисциплинарное взаимодействие специалистов в диагностике и лечении стоматологических заболеваний при комплексной реабилитации пациентов» в рамках XV научно-практической конференции (г. Санкт-Петербург, 2018).

Личное участие автора

Личный вклад автора осуществлялся на всем протяжении подготовки и проведения научной работы. Автором лично проведена работа по подбору и анализу современной научной литературы. Принято непосредственное участие в клиническом обследовании, определена распространенность несостоятельных ортопедических конструкций, проведено ортопедическое и

хирургическое лечение больных. Самостоятельно проведена статистическая обработка и сопоставление полученных результатов с данными литературы.

На основании полученных данных предложена методика атравматичного и щадящего снятия несостоятельных штампованных коронок и штампованно-паяных мостовидных протезов, способ непосредственного протезирования после удаления зубов при помощи иммедиат-протеза с индивидуальным позиционированием нижней челюсти. Оформлены публикации результатов исследования, сформулированы выводы и рекомендации.

Личное участие автора подтверждено заключением комиссии, ознакомившейся с первичной документацией. В целом личный вклад автора в исследование превышает 90%.

Публикации

По теме диссертации опубликованы четыре печатные работы, из которых три – в рецензируемых медицинских журналах, входящих в перечень ВАК Российской Федерации. Получено два патента.

Объем и структура диссертационной работы

Диссертационная работа изложена на 111 страницах машинописного текста, состоит из введения, четырех глав, заключения, выводов, практических рекомендаций и списка литературы. Работа иллюстрирована 44 рисунками, содержит 16 таблиц. Список литературы включает 181 источник, в том числе 131 отечественных и 50 иностранных авторов.

Материалы и методы исследования

Одной из основных задач исследования было выявление несостоятельности штампованных коронок и штампованно-паяных мостовидных протезов, а также сравнение традиционного и атравматичного способов снятия этих ортопедических конструкций.

Снятие штампованных коронок и штампованно-паяных мостовидных протезов традиционным способом заключалось в следующем. Для распила

искусственной коронки применяли твердосплавный бор «Predator Turbo» и турбинный наконечник фирмы «Bien-Air» с обязательным воздушно-водяным охлаждением.

При традиционном способе снятия штампованной коронки и штампованно-паяного мостовидного протеза линия разреза искусственной коронки бором производилась от ее края к жевательной или режущей поверхности в зависимости от групповой принадлежности зуба. Далее пропиленные края коронки разводили и коронку удаляли.

Предложенный атравматичный и щадящий способ заключался в выполнении двух вертикальных параллельных пропилов стенки металлической штампованной коронки твердосплавным бором начиная от ее режущего края или окклюзионной поверхности, в зависимости от групповой принадлежности зуба, и продолжая по вестибулярной поверхности, но не доходя до десневого края на 1,5 мм (рисунок 1).

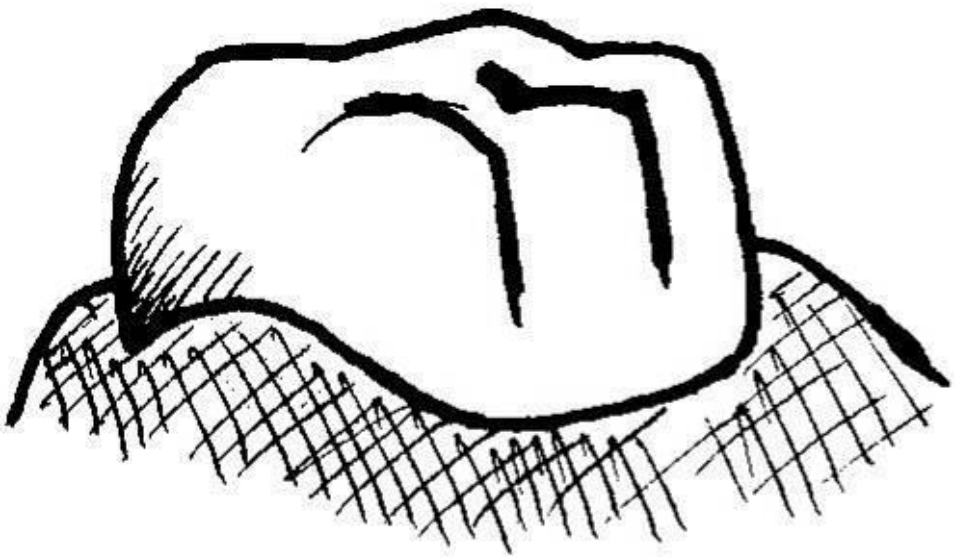

Рисунок 1. Два параллельных пропила на жевательной и вестибулярной поверхности

Далее горизонтальным пропилом по режущему краю или окклюзионной поверхности коронки два вертикальных параллельных разреза, полученные ранее, соединяли (рисунок 2).

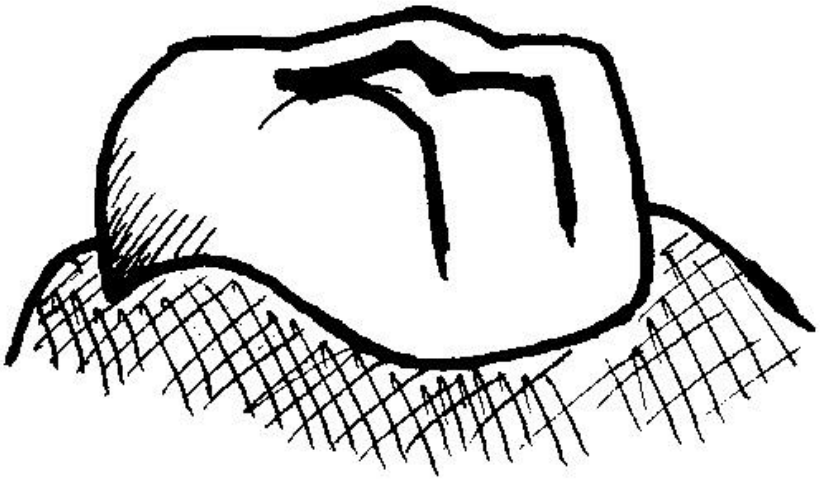

Рисунок 2. Два вертикальных пропила, соединенные горизонтальным пропилом

Освободившийся прямоугольный край коронки фиксировали и удерживали прямым зажимом типа «Москит». После чего скручивающими движениями вдоль вертикальных пропилов, параллельно вестибулярной поверхности коронки в сторону ее маргинального края, металлический лист накручивали на зажим (рисунок 3).

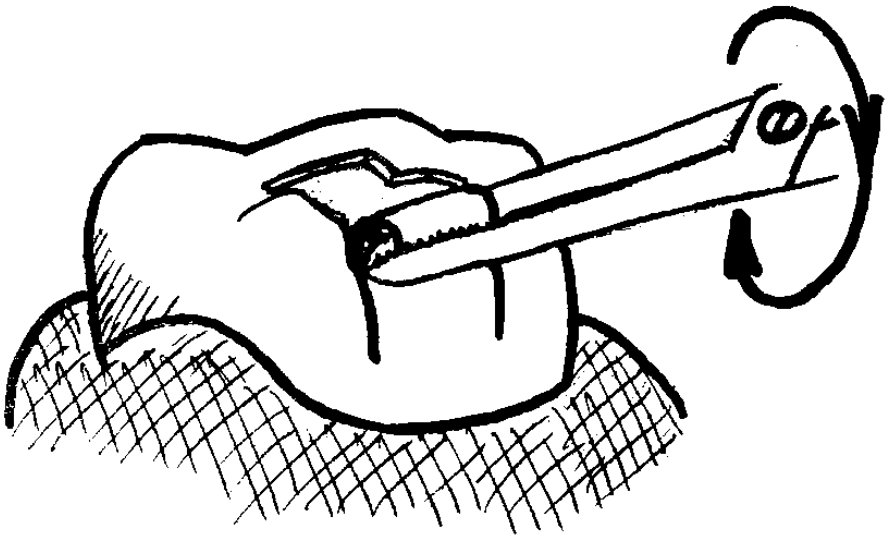

Рисунок 3. Скручивающие движения вдоль вертикальных пропилов

Непропиленный участок у десневого края разрывался, не травмируя прилежащие мягкие ткани, отводящими движениями зажима в медиальном или дистальном направлении. После чего коронка безопасно удалялась (рисунок 4).

Рисунок 4. Снятая штампованная коронка

Для анализа эффективности регенерации костной ткани после удаления зуба при использовании иммедиат-протеза на основе эластичной пластмассы методом термоформования с индивидуальным позиционированием нижней челюсти и без него в период с 2011 по 2017 год было проанализировано 60 компьютерных томограмм, которые были выполнены через три месяца после удаления зубов с целью последующей имплантации в эту область.

Удаление зубов проводилось атравматично по поводу хронического периодонтита вне обострения с заживлением под кровяным сгустком без внесения какого-либо материала для последующей имплантации в эту область. Анализ компьютерных томограмм проводился с целью исследования плотности костной ткани как в области бывшей лунки зуба (апикально и коронально), так и вне ее границ (апикально и коронально) в пределах губчатого слоя. Возраст обследованных составлял от 23 до 65 лет, средний возраст был 44 ± 2 года, мужчины составляли 36,7 %, женщины – 63,3%.

Пациенты распределялись на три группы:

1. Первая группа – пациенты, которые не использовали временные ортопедические конструкции.

2. Вторая группа – пациенты, которые использовали съемные иммедиат-протезы, выполненные традиционным способом.

3. Третья группа – пациенты, которые использовали иммедиат-протезы с индивидуальным позиционированием нижней челюсти.

В третью группу входили пациенты, которым до удаления зубов была произведена электромиография восьмиканальным аппаратно-программным комплексом для оценки электрической активности мышц «Миоком» ЗАО ОКБ «РИТМ».

Для регистрации и оценки данных электромиографии использовали «Программно-методическое обеспечение для проведения медицинских обследований, реабилитаций, тренингов и медико-биологических исследований StabMed 2.11 (Профессиональная)» ЗАО ОКБ «РИТМ». Оценивали электромиографические показатели в состоянии покоя и при легком смыкании зубов.

Чрескожную электронейростимуляцию проводили при помощи электронейростимулятора чрескожного СКЭНАР-1-НТ (исполнение 02.3) ЗАО ОКБ «РИТМ» в течение 45 минут. Определяли высоту нижней части лица с применением индекса Шимбачи. Данное положение фиксировали при помощи регистрата (рисунок 5).

На основании этих данных гипсовые модели фиксировали в артикулятор с заданными углами сагиттального и трансверзального путей скольжения (рисунок 6).

Рисунок 5. Регистрат положения нижней челюсти

При необходимости восстановление межальвеолярной высоты производили за счет подбора толщины пластины (1,5-, 2-, 3-миллиметровые) или за счет техники «каппа в каппе» при недостаточности одной пластины.

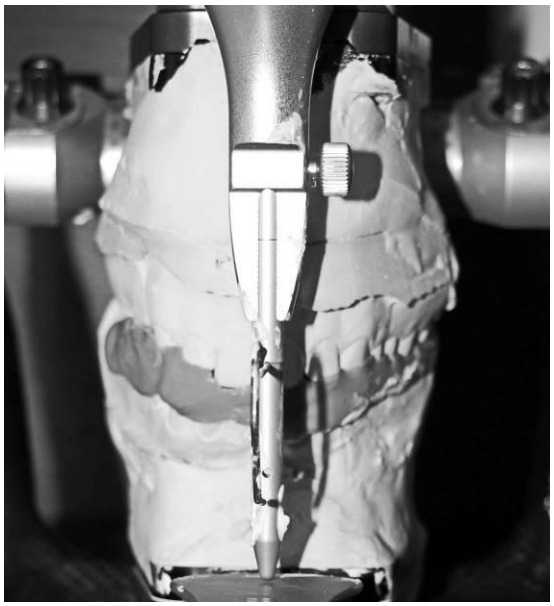

Рисунок 6. Регистрация положения моделей в артикуляторе с заданными углами сагиттального и трансверзального путей скольжения

Воском моделировали анатомическую форму коронковой части зубов, подлежащих удалению, если она разрушена. Затем подбирали пластину для термоформования необходимой толщины, которая позволяла восстановить межальвеолярную высоту до необходимой величины, формовали базис из термопластичного эластичного материала в термоформере «ТЕРМОФОРМЕР 2.0» АВЕРОН ООО «ВЕГА-ПРО», согласно инструкции производителя, с перекрытием окклюзионной поверхности оставшихся зубов по типу каппы (рисунок 7).

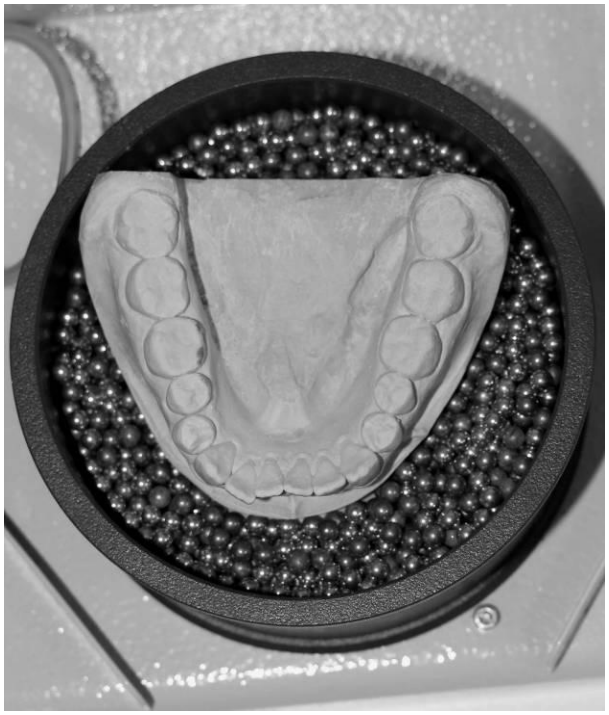

Рисунок 7. Гипсовая модель с восстановленной формой удаляемого зуба перед термоформованием

Затем на гипсовых моделях челюстей срезали зубы, которые подлежали удалению, по общепринятой методике (рисунок 8).

Рисунок 8. Гипсовая модель со срезанным зубом,
который подлежит удалению

В ячейку каппы удаленного зуба вводили быстротвердеющую пластмассу для восполнения дефекта, выверяли контакты между протезом и зубами-антагонистами в артикуляторе, производили финишную обработку протеза (рисунок 9).

Рисунок 9. Ячейка капы с введенной быстротвердеющей пластмассой
в области удаляемого зуба

Производили окончательную обработку протеза, передавали в клинику, где непосредственно после удаления зубов его накладывали (рисунок 10).

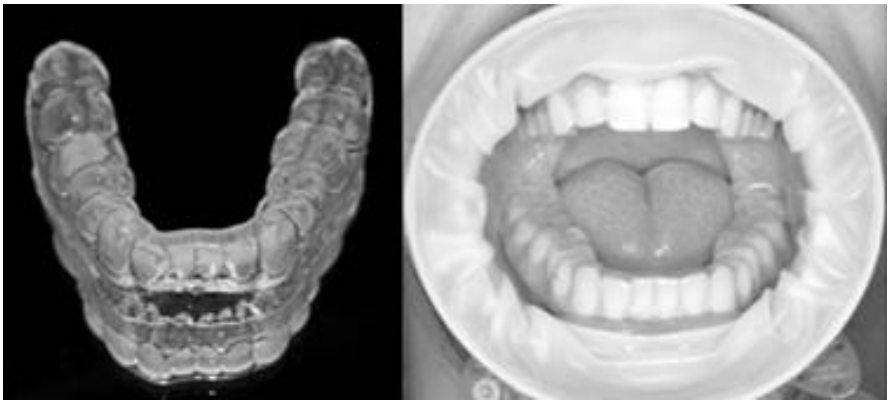

Рисунок 10. Окончательный вид иммедиат-протеза.

Методика исследования костной ткани лунки зуба была следующей: плотность костной ткани альвеолярной части челюсти измеряли единицами Хаунсфилда (HU) в проекции апикальной и корональной части бывшей лунки зуба, сравнивая с близлежащими участками костной ткани, которые не были затронуты при удалении. Цифровые данные представляли в виде среднего арифметического значения и стандартного отклонения (M ± SD).

Множественные сравнения проводились по схемам:

1. Внутри группы: среднее арифметическое значение (M) – апикально лунка, апикально вне лунки, корональнo лунка, корональнo вне лунки; стандартное отклонение (SD) – апикально лунка, апикально вне лунки, корональнo лунка, корональнo вне лунки.

2. Между группами – среднее арифметическое значение (M) каждой подгруппы (апикально лунка, апикально вне лунки, корональнo лунка, корональнo вне лунки) со средним арифметическим значением (M) аналогичных подгрупп других групп.

Подобным образом сравнивались стандартное отклонение (SD). Между группами – среднее арифметическое значение (SD) каждой подгруппы (апикально лунка, апикально вне лунки, корональнo лунка, корональнo вне лунки) со средним арифметическим значением (SD) аналогичных подгрупп других групп.

Анкетирование проводилось на 1, 30, 60 сутки методом письменного опроса пациентов, которые пользовались иммедиат-протезами, изготовленными традиционным способом и на основе эластичной пластмассы с индивидуальным позиционированием нижней челюсти для выявления субъективной оценки результатов протезирования. Вопросы анкеты были сформулированы на основании анкеты синдрома психо-сенсорно-анатомо-функциональной аутодезадаптации (Соловьев М.М. с соавт., 2013).

Двум группам пациентов предлагалось дать оценку своего состояния по психологическому, сенсорному, анатомическому и функциональному блокам по 9-балльной шкале. Полученные данные отображены в виде графиков, произведены сравнения графических и балльных характеристик ответов между группами.

На основании этих данных сделаны выводы о психо-сенсорно-анатомо-функциональной адаптации иммедиат-протеза среди пациентов.

Результаты исследований

У 281 больного (56,2 %) из 500 были выявлены несъемные ортопедические конструкции.

Данные ортопедические конструкции были представлены штампованными коронками, штампованно-паяными мостовидными протезами, цельнолитыми коронками и мостовидными протезами, металлокерамическими и безметалловыми коронками и мостовидными протезами. Процентное соотношение различных ортопедических конструкций представлено на рисунках 11 и 12.

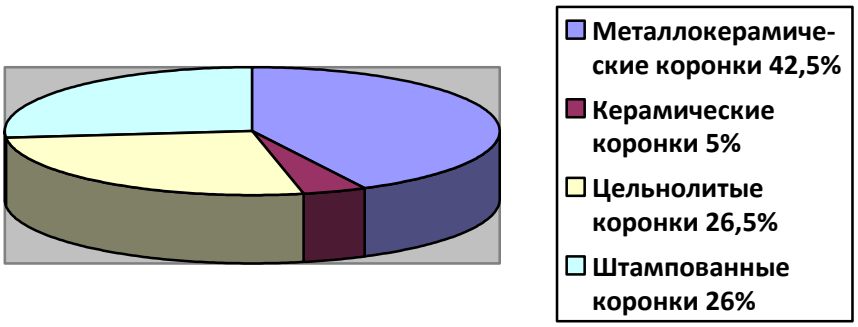

Рисунок 11. Процентное соотношение металлокерамических, керамических, цельнолитых и штампованных коронок

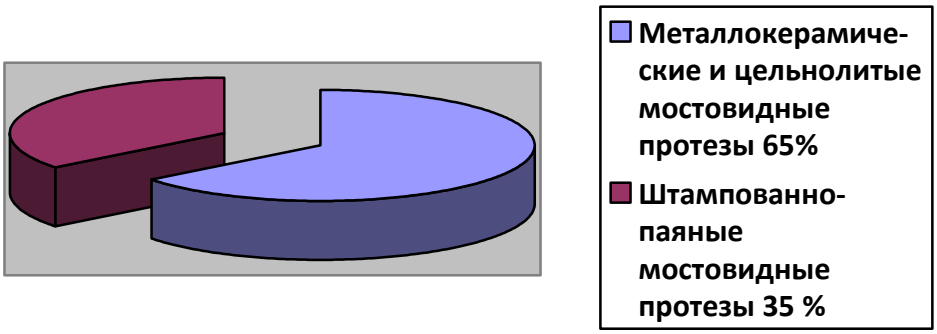

Рисунок 12. Процентное соотношение штампованно-паяных, металлокерамических и цельнолитых мостовидных протезов

Металлокерамические, цельнолитые и штампованно-паяные мостовидные протезы замещали дефект зубного ряда как в переднем, так и в боковом отделе верхней и нижней челюсти.

При исследовании у 155 из 500 обследованных было выявлено наличие штампованных металлических коронок и штампованно-паяных мостовидных протезов. У 121 обследованного штампованные коронки и штампованно-

паяные мостовидные протезы не соответствовали современным требованиям протезирования.

Были выявлены: очаговый пародонтит в области установленных ранее коронок, дефекты коронок в виде их несоответствия десневому краю зуба, несоответствия коронок анатомической форме зуба, истончения и перфорации жевательной поверхности коронок и, как следствие этого, кариес зуба (рисунки 13).

Рисунок 13. Несоответствие искусственных коронок десневому краю и анатомической форме зуба, перфорация окклюзионной поверхности коронок

У значительной части обследованных отмечались нарушения пайки мостовидных протезов, внедрение промежуточной части мостовидного протеза в десневой край альвеолярной части.

Все осложнения были разделены на три группы: кариес и его осложнения (35%), заболевания пародонта (24%) и дефект конструкции (41%).

Всего в связи с вышеперечисленными факторами снятию и замене подлежало 249 несъемных ортопедических конструкций: 65 штампованно-паяных мостовидных протезов и 184 штампованные коронки. Срок использования таких конструкций был от 1 года до 22 лет, средний показатель – 4±1 года.

В соответствии с планом исследования традиционным способом было произведено снятие 30 штампованно-паяных мостовидных протезов и 90 штампованных коронок, атравматичным и щадящим способом – 35 и 94 соответственно в связи с выявленными вышеназванными дефектами с целью последующего протезирования. После снятия оценивалось состояние десневого края и наличие его травмы ротационным инструментом, разрезанным краем коронки или иным фактором.

При традиционном способе травму десневого края мы наблюдали при снятии штампованно-паяных мостовидных протезов в 23 случаях (76,7 %), при снятии штампованных коронок – в 78 (86,7 %). Это связано с тем, что край металлической штампованной коронки по правилам плотно охватывает шейку зуба и погружается в зубодесневую борозду на 0,25 мм и при его разрезании бор травмирует прилежащие мягкие ткани. Патология пародонта, которую мы встречали в 24 % случаев от общего числа осложнений при данном виде протезирования только усугубляла клиническую картину.

При атравматичном и щадящем способе снятия штампованной коронки мы не наблюдали ни одного случая травмы десневого края. При снятии штампованно-паяного протеза травма десневого края была в двух случаях (2,1%). Это было связано с тем, что края опорных коронок мостовидного протеза были чрезмерно погружены в зубодесневую борозду – более 2 мм.

Таким образом, анализ клинических данных свидетельствует о том, что предлагаемый нами способ атравматичного и щадящего снятия металлических штампованных коронок и штампованно-паяных мостовидных протезов позволяет снизить вероятность возникновения травм твердых тканей зуба, десневого края и слизистой оболочки полости рта, оптимизируя ортопедическую подготовку полости рта к протезированию, что в конечном счете повышает качество изготовления последующих ортопедических конструкций. Доступность и дешевизна метода, не требующего специального

и дополнительного оборудования, позволяет внедрить данный метод в повседневную работу ортопедических отделений стоматологических клиник.

Результаты исследования анализа постэкстракционной регенерации костной ткани лунок зубов были следующие. Статистически значимых различий при сравнениях между тремя группами по среднему арифметическому значению (M) каждой подгруппы (апикально лунка, апикально вне лунки, корональнo лунка, корональнo вне лунки) со средним арифметическим значением (M) аналогичных подгрупп других групп, а также по стандартному отклонению (SD) каждой подгруппы (апикально лунка, апикально вне лунки, корональнo лунка, корональнo вне лунки) со стандартным отклонением (SD) аналогичных подгрупп других групп получено не было.

Однако внутри первой и второй групп наблюдались статистически значимые различия между параметрами костной ткани в корональной области.

Так, в первой группе пациентов, которые не использовали временные ортопедические конструкции, статистически значимые различия выявлены между значениями плотности костной ткани корональной области лунки и вне ее.

Во второй группе пациентов, которые использовали съемные иммедиат-протезы, выполненные традиционным способом, статистически значимые различия выявлены между параметрами костной ткани корональной области лунки и граничащей с ней областью.

В третьей группе у пациентов, которые использовали иммедиат-протезы с индивидуальным позиционированием нижней челюсти, статистически значимых различий плотности кости в корональной и апикальной области не выявлено. Данный факт указывает на более равномерное формирование костной ткани в лунке зуба при использовании иммедиат-протеза с индивидуальным позиционированием нижней челюсти.

Результаты исследования показали следующее:

1. В первой группе разница плотности костной ткани в апикальной части лунки и вне ее составляла 127 ± 38,5, в корональной части лунки и вне ее – 159,52 ± 35,1.

2. Во второй группе разница плотности костной ткани в апикальной части составляла 115,92 ± 33,1, в корональной части – 143,5 ± 37,1.

3. В третьей группе разница плотности костной ткани в апикальной части составляла 78,42 ± 38,1, в корональной части – 100,42 ± 40,7.

Общим для всех трех групп также была более интенсивная регенерация костной ткани в апикальной части лунки, чем в корональной. Структурный рисунок альвеолярной части был более четким в апикальной области по сравнению с корональной.

Согласно результатам анкетирования пациентов, которые пользовались иммедиат-протезами, изготовленными традиционным способом (1 группа) и на основе эластичной пластмассы с индивидуальным позиционированием нижней челюсти (2 группа), наиболее быстрая психо-сенсорно-анатомо-функциональная адаптация в динамике была у второй группы, по сравнению с первой (рисунок 15-18).

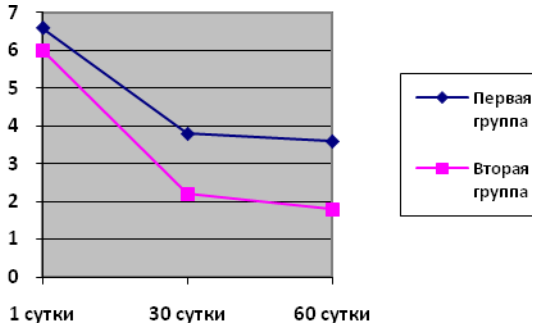

Рисунок 15. Психологический блок

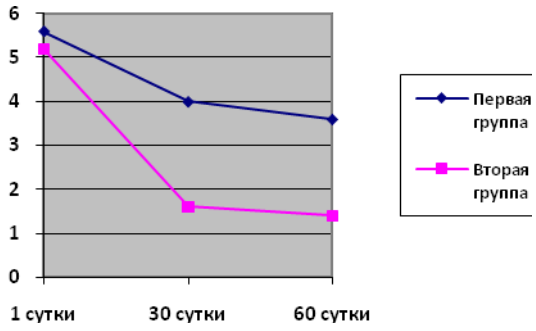

Рисунок 16. Сенсорный блок

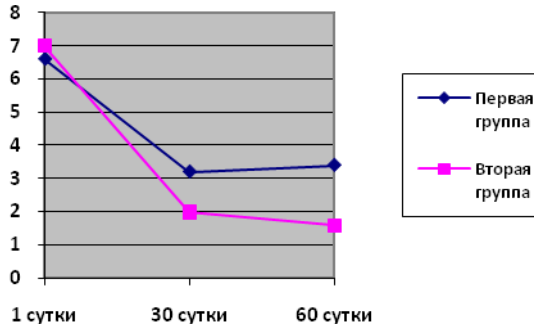

Рисунок 17. Анатомический блок

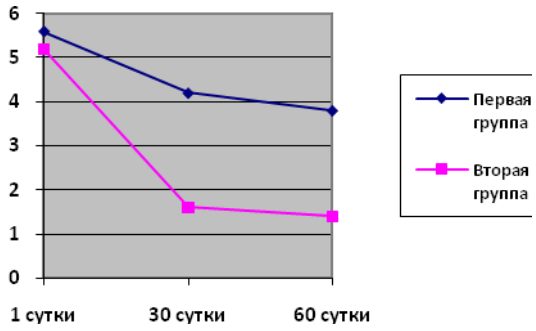

Рисунок 18. Функциональный блок

Средний балл изменений за весь период анкетирования был больше у пациентов второй группы во всех блоках. Только при первичном анкетировании в анатомическом блоке пациенты второй группы отмечали более высокий балл восприятия иммедиат-протеза с индивидуальным позиционированием нижней челюсти. При этом, аналогичные баллы в психологическом, сенсорном, функциональном блоках были ниже. При вторичной и третичном анкетировании на 30 и 60 сутки соответственно во всех блоках баллы восприятия протеза у второй группы были ниже, чем у первой.

Выводы

1. У 155 обследованных (31 %) было выявлено наличие штампованных металлических коронок и штампованно-паяных мостовидных протезов. Данные ортопедические конструкции составляли 45 % от количества выявленных протезов и в 78 % случаев не соответствовали современным требованиям протезирования. В частности, нами были отмечены: очаговый пародонтит в области установленных ранее коронок, дефекты коронок в виде их несоответствия десневому краю зуба, несоответствие коронок анатомической форме зуба, нарушение пайки, истончения и перфорации жевательной поверхности коронок и, как следствие этого, кариес зуба и его осложнения, такие как пульпит и периодонтит.

2. Разработан способ щадящего снятия металлических штампованных коронок, позволяющий снизить вероятность возникновения травм твердых тканей зубов, десневого края и слизистой оболочки полости рта, что в конечном счете повышает качество изготовления последующих ортопедических конструкций.

3. Разработан способ непосредственного замещения дефектов зубного ряда иммедиат-протезом, изготовленным методом термоформования, с одномоментным восстановлением межальвеолярной высоты, тонуса жевательных и шейных мышц и эстетики лица, положения головок нижней челюсти в суставных впадинах, распределения жевательной нагрузки на зубной ряд и протезное ложе.

4. Регенерация костной ткани во всех трех группах исследования в апикальной части лунки проходит более интенсивно, чем в корональной. При этом структурный рисунок альвеолярной части более четкий в апикальной области по сравнению с корональной. Уменьшение разницы плотности костной ткани между значениями внутри лунки и вне ее в апикальной и корональной части указывает на улучшение костной регенерации в прогрессии от первой группы к третьей. Следовательно, влияние иммедиат-протезов на регенерацию костной ткани лунки после удаления зуба можно расценивать как положительное.

5. Регенерация костной ткани при использовании иммедиат-протеза после индивидуального позиционирования нижней челюсти под контролем электромиографии и СКЭНАР-терапии происходит более физиологично, так как статистически значимых различий между значениями плотности костной ткани апикальной части лунки и вне ее, так же, как и корональной части лунки и вне ее, не выявлено.

6. Динамика синдрома психо-сенсорно-анатомо-функциональной аутодезадаптации показала более быстрое привыкание и лучшее восприятие

пациентами иммедиат-протеза с индивидуальным позиционированием нижней челюсти.

Практические рекомендации

1. При снятии несостоятельных металлических штампованных коронок и штампованно-паяных мостовидных протезов целесообразно использовать щадящий и атравматичный способ. Это необходимо для минимизации травмы твердых и мягких тканей зуба, тем самым повышая качество изготовления последующих ортопедических конструкций.

2. При удалении зубов при их несостоятельности с целью дальнейшего протезирования, в том числе при помощи дентальных имплантатов, целесообразно использовать иммедиат-протез, изготовленный на основе эластичной пластмассы методом термоформования с индивидуальным позиционированием нижней челюсти для более физиологичной постэкстракционной регенерации костной ткани лунки.

Публикации

1.Крапивин Е. В., Фадеев Р. А. Способ щадящего снятия металлических штампованных коронок. Журнал «Институт стоматологии», № 3, 2014.

2.Крапивин Е. В., Фадеев Р. А. Анализ постэкстракционной регенерации костной ткани лунок зубов перед дентальной имплантацией. Журнал «Институт стоматологии», № 4, 2015.

3.Крапивин Е. В., Фадеев Р. А. Анализ регенерации костной ткани лунок зубов через три месяца после удаления при использовании иммедиат-протезов и без их применения. Журнал «Институт стоматологии», № 3, 2017.

4.Фадеев Р. А., Крапивин Е. В. Иммедиат-протез как многофункциональный инструмент при подготовке полости рта к протезированию. Актуальные проблемы современной медицины, том 17, НовГУ, 2015.

Получено два патента:

1. Способ удаления зубных коронок № 2392899 от 27.06.2010.

2. Способ непосредственного замещения дефектов зубного ряда иммедиат-протезом № 2561835 от 05.08.2015.