На правах рукописи

КОСТЕНКО ЕКАТЕРИНА ВАСИЛЬЕВНА

СРАВНИТЕЛЬНАЯ ОЦЕНКА МЕТОДОВ ПОДГОТОВКИ БОЛЬНЫХ К ГИСТЕРОРЕЗЕКТОСКОПИЧЕСКОЙ АБЛАЦИИ ЭНДОМЕТРИЯ

14.01.01 – акушерство и гинекология

АВТОРЕФЕРАТ
диссертации на соискание ученой степени
кандидата медицинских наук

ВОЛГОГРАД - 2020

Работа выполнена в Федеральном государственном бюджетном образовательном учреждении высшего образования «Астраханский государственный медицинский университет» Министерства здравоохранения Российской Федерации, кафедра акушерства и гинекологии лечебного факультета

Научный руководитель:
доктор медицинский наук, профессор **Синчихин Сергей Петрович**

Официальные оппоненты:
Попов Александр Анатольевич - доктор медицинских наук, профессор, руководитель отделения эндоскопической хирургии государственного бюджетного учреждения здравоохранения «Московский областной научно-исследовательский институт акушерства и гинекологии» Министерства здравоохранения Московской области

Хасанов Албир Алмазович - доктор медицинских наук, профессор кафедры акушерства и гинекологии имени В.С. Груздева Федерального государственного бюджетного образовательного учреждения высшего образования «Казанский государственный медицинский университет» Министерства здравоохранения Российской Федерации

Ведущая организация: Федеральное государственное автономное образовательное учреждение высшего образования «Первый Московский государственный медицинский университет имени И.М.Сеченова» Министерства здравоохранения Российской Федерации

Защита состоится «____»_____ 2020 года в _____часов на заседании Диссертационного Совета Д 208.008.10 при Федеральном государственном бюджетном образовательном учреждении высшего образования «Волгоградский государственный медицинский университет» Минздрава России по адресу: 400131, г. Волгоград, пл. Павших борцов, д. 1.

С диссертацией можно ознакомиться в библиотеке федерального государственного бюджетного образовательного учреждения высшего образования «Волгоградский государственный медицинский университет» и на сайте www.volgmed.ru, а с авторефератом - на сайте ВАК Министерства образования и науки РФ www.vak.ed.gov.ru.

Автореферат разослан «_____» _____ 2020 г.

Ученый секретарь
диссертационного совета
доктор медицинских наук,
профессор Селихова Марина Сергеевна

ОБЩАЯ ХАРАКТЕРСТИКА РАБОТЫ

Актуальность исследования. Выбор метода лечения аномальных маточных кровотечений у женщин перименопаузального периода до настоящего времени остается предметом дискуссий (Ищенко А.И., 2017; Радзинский В.Е., 2018; Рымашевский А.Н., 2019; Davies J., 2017; Goldstein S., 2018; Louie M., 2019). В последние годы появились малоинвазивные органосохраняющие методы лечения, с помощью которых, у пациенток выполнивших репродуктивную функцию, стало возможным лечить заболевания эндометрия путем его энергетической деструкции (Бреусенко В.Г., 2017; Саркисов С.Э., 2017; Ткаченко Л.В., Свиридова Н.А., 2018; Woods S., 2017; Angioni S., 2018; Centini G., 2019). Из существующих на сегодняшний день нескольких поколений аблации эндометрия электрохирургическая гистерорезектоскопия является методом выбора многих отечественных акушеров-гинекологов (Попов А.А., 2017; Давыдов А.И., 2018; Хасанов А.А., 2019). Это связано с имеющейся современной материально-технической базой российских клиник, экономической оправданностью процедуры относительно других методов лечения, а также прогнозируемыми осложнениями и их возможной профилактикой (Багдасарян А.Р., 2016; Саркисов С.Э., 2017; Леваков С.А., 2018).

Степень разработанности темы. Сравнивая электрохирургические гистерорезектоскопические методики лечения – резекцию и коагуляцию эндометрия, авторы оценивают в первую очередь их эффективность и безопасность (Fergusson R.J., 2017; Franciscis P., 2018; Bofill R.M., 2019;). Указывается, что резекционная методика отличается высокой эффективностью, однако сопряжена с риском развития как интраоперационных осложнений, таких как ранение стенки матки и сосудистых пучков, так и отдаленных, когда формируется синдром резецированного эндометрия, который может явиться в последующем показанием к гистерэктомии (Унанян А.Л., 2018; Кира Е.Ф., 2019; Soini T., 2019). Следует отметить, что не представляется возможным резецировать слизистую матки в области трубных углов ввиду их анатомического строения, поэтому в указанных зонах рекомендуется использовать электрокоагуляцию тканей (Уланкина О.Г., 2016; Vitagliano A., 2017; Lethaby A., 2018). Коагуляционная методика деструкции слизистой матки является относительно безопасной и технически простой для выполнения процедурой, однако остается недостаточно эффективной, т.к. при неглубокой деструкции гиперплазированной ткани в отдаленном периоде нередко наблюдается рецидив заболевания эндометрия (Ключаров И.В., 2016; Arora C., 2017; McCausland A., 2018; Wortman M., 2019). Приводятся данные о том, что лучшие результаты коагуляционной аблации получены при выполнении процедуры в условиях атрофичного эндометрия (Мамиконян И.О., 2017; Vancaillie T., 2017; Vercellini P., 2018;). Следовательно, искусственно воспроизведенная атрофия эндометрия перед предстоящим оперативным вмешательством у женщин с физиологической или патологической пролиферацией эндометрия должна улучшать условия

проведения операции и оказывать положительное влияние на конечный результат лечения. Вместе с тем, необходимость лекарственного уменьшения толщины эндометрия перед аблацией является не до конца решенной (Tan Y.H., 2019). Отсутствуют данные об эффективности разных групп гормональных препаратов в качестве средств предоперационной подготовки (Oraif A.A., 2019). При этом одним из направлений современных исследований должно стать совершенствование методик подготовки и выполнения гистерорезектоскопии, направленных на улучшение результата лечения в ближайшем и отдаленном периодах (Прилепская В.Н., 2016; Касаян В.Н., 2018.; Connor M.,2018; Moulder, J., 2019).

Вышеизложенное обуславливает выбор темы нашего исследования и обосновывает её практическое значение.

Цель исследования – улучшить результаты лечения пациенток периода менопаузального перехода с аномальными маточными кровотечениями, ассоциированными с доброкачественными пролиферативными изменениями эндометрия, путем разработки комплексного подхода, включающего медикаментозную предоперационную подготовку эндометрия и его последующую гистерорезектоскопическую аблацию.

Задачи исследования:

1. Уточнить структуру доброкачественных пролиферативных изменений эндометрия у женщин Астраханской области в периоде менопаузального перехода при рецидиве аномального маточного кровотечения.
2. Сравнить эффективность применения различных лекарственных средств (аналога гонадотропин-рилизинг гормона, микродозированного эстроген-гестагенсодержащего препарата и пролонгированного гестагена) для создания регрессивных изменений эндометрия перед его гистерорезектоскопической электрокоагуляционной деструкцией у пациенток периода менопаузального перехода с рецидивом аномального маточного кровотечения.
3. Изучить особенности интраоперационного периода при выполнении коагуляционно-вапоризационной аблации эндометрия в зависимости от предоперационного состояния слизистой матки (медикаментозно обусловленной атрофии, предварительного механического истончения и постменопаузальной атрофии).
4. Оценить исходы комплексного противорецидивного лечения пациенток периода менопаузального перехода с аномальными маточными кровотечениями, ассоциированными с доброкачественными пролиферативными изменениями эндометрия.
5. Составить алгоритм ведения пациенток периода менопаузального перехода с рецидивом аномального маточного кровотечения, ассоциированного с доброкачественными пролиферативными изменениями эндометрия.

Научная новизна

Впервые на региональном уровне за последние 10 лет была изучена структура доброкачественных пролиферативных изменений эндометрия, ассоциированных с рецидивом аномального маточного кровотечения у женщин периода менопаузального перехода, проживающих в Астраханской области.

Впервые была изучена сравнительная эффективность гормональных средств (из группы гестагенов, микродозированных эстроген-гестагенсодержащих препаратов и аналогов гонадотропин-рилизинг гормона) для подготовки эндометрия к гистерорезектоскопической аблации. Определен порядок проведения медикаментозной подготовки больных перед аблацией эндометрия и разработаны критерии оценки ее эффективности, основанные на данных сонографии.

Впервые изучены особенности течения интраоперационного периода коагуляционно-вапоризационной аблации эндометрия в зависимости от предоперационного состояния слизистой матки, обусловленного как антипролиферативным воздействием различных гормональных препаратов, так и механическим его истончением.

Научно обоснована необходимость предварительной медикаментозной супрессии эндометрия перед его аблацией у пациенток периода менопаузального перехода с доброкачественными пролиферативными изменениями слизистой матки.

Разработан алгоритм, при котором осуществляется дифференцированный подход к выбору тактики лечения пациенток периода менопаузального перехода с рецидивом аномального маточного кровотечения, обосновывающий проведение предоперационной подготовки к гистерорезектоскопической аблации эндометрия и определяющий порядок послеоперационного последующего наблюдения.

Теоретическая и практическая значимость работы

Теоретически научно обоснована и практически оптимизирована тактика ведения женщин периода менопаузального перехода с рецидивирующими аномальными маточными кровотечениями, позволяющая, после комплексного обследования, выработать индивидуальный подход к лечению с учетом причин развития заболевания.

Предложен комплексный подход к коагуляционно-вапоризационной гистерорезектоскопической аблации эндометрия с его предшествующей медикаментозной супрессией, повышающий на 20,3% эффективность лечения пациенток с доброкачественными заболеваниями слизистой матки в сравнении с предоперационным её механическим истончением.

Разработанная тактика ведения пациенток с оценкой эффективности медикаментозной подготовки эндометрия к аблации и порядок последующего наблюдения обеспечивают своевременность диагностики возможных осложнений, связанных с прогрессированием патологического процесса.

Предложенное комплексное лечение пациенток периода менопаузального перехода с аномальными маточными кровотечениями, обусловленными доброкачественными изменения эндометрия, включающее коагуляционно-вапоризационную аблацию эндометрия с предварительным медикаментозным истончением эндометрия, позволило по сравнению с предоперационным механическим истончением слизистой матки уменьшить в 2 раза время операционного вмешательства, снизить в 1,5 раза уровень интравазации и сократить в 2,4 раза частоту рецидива заболевания.

Основные положения, выносимые на защиту:

1. Эффективность лечения аномальных маточных кровотечений методом коагуляционно-вапоризационной аблации зависит от состояния эндометрия перед оперативным вмешательством. Медикаментозная предоперационная атрофия эндометрия улучшает исходы гистерорезектоскопии на 20,3% и уменьшает риск рецидива маточного кровотечения в 2,4 раза.
2. В сравнительном аспекте, наиболее эффективным (97,2%) средством предоперационной подготовки эндометрия у пациенток с доброкачественными изменения слизистой матки оказался аналог гонадотропин-рилизинг гормона – бусерелин. Эффективность микродозированного эстроген-гестагенсодержащего препарата (20 мкг этинилэстрадиола/150 мкг дезогестрела) составила 65,2%, а пролонгированного гестагена (медроксипрогестерона ацетата) – 42,6%.
3. Разработанный алгоритм ведения пациенток периода менопаузального перехода с аномальными маточными кровотечениями, состоящий из логически аргументированных этапов, научно обоснован, удобен для практического применения и обеспечивает стойкую аменорею у 92,8% пациенток в течение 24 месяцев наблюдения.

Апробация работы и публикации

Основные положения диссертации опубликованы в 6 печатных работах, из них 3 напечатаны в журналах, которые входят в перечень ведущих рецензируемых научных изданий ВАК РФ.

Некоторые положения работы были представлены на научно-практической конференции с международным участием «Пути сохранения репродуктивного здоровья семьи» (Астрахань, 2018), на международном медицинском форуме «Репродуктивное здоровье: проблемы, пути решения и достижения» (Судак, 2018), на IV Международной научно-практической конференции Прикаспийских государств «Актуальные вопросы современной медицины» (Астрахань 2019).

Объем и структура диссертации

Диссертационная работа изложена на 117 страницах машинописного текста. Состоит из введения, обзора литературы, описания материала и методов исследования, полученных результатов собственного

исследования и их обсуждения, выводов, практических рекомендаций, списка литературы, включающего 52 отечественных и 96 зарубежных источников. Текст иллюстрирован 14 таблицами, 9 рисунками.

Внедрение результатов работы

Полученные результаты исследования внедрены и применяются в работе ГБУЗ АО «Клинический родильный дом» г. Астрахани, ГБУЗ АО ГКБ № 3 г. Астрахани, в женской консультации клинического родильного дома г. Астрахани.

Материалы работы используются при проведении практических занятий и в лекционном курсе на кафедре акушерства и гинекологии лечебного факультета ФГБОУ ВО «Астраханский государственный медицинский университет» Минздрава России.

СОДЕРЖАНИЕ РАБОТЫ

Материал и методы исследования

Работа выполнялась по многоэтапной программе (рис.1).

На первом этапе, в период формирования групп, были изучены клинико-анамнестические данные и проведено комплексное лабораторно-инструментальное обследование 197 пациенток периода менопаузального перехода и 50 пациенток постменопаузального периода с аномальными маточными кровотечениями. Все пациентки постоянно проживали длительное время в городе Астрахани.

Критерии включения в исследование: рецидивирующие аномальные маточные кровотечения, ассоциированные с доброкачественными пролиферативными заболеваниями эндометрия, согласие пациентки на участие в научном исследовании с возможностью дальнейшего наблюдения 24 месяцев после хирургического вмешательства.

Критерии исключения: атипические изменения в эндометрии, аденомиоз II–III степени, миомная болезнь (подслизистое расположение узла или общее увеличение размеров матки соответственно 10 и более недель беременности), опухолевидные образования яичников, злокачественные заболевания различной локализации, абсолютные противопоказания для приёма гормональных препаратов, воспалительные заболевания половых органов в фазе обострения.

1 (основную) группу образовали 145 пациенток периода менопаузального перехода, которым перед планируемой гистерорезектоскопией проводилась медикаментозная подготовка, направленная на истончение эндометрия. Эта группа была разделена на три подгруппы в зависимости от назначаемого гормонального средства перед предстоящим внутриматочным электрокоагуляционным вмешательством.

1а подгруппу образовали 49 пациенток, которые получали гестагенный препарат – медроксипрогестерона ацетат по 150 мг внутримышечно 1 раз в неделю.

1б подгруппу сформировали также 49 пациенток, которые ежедневно в непрерывном режиме принимали 1 таблетку микродозированного комбинированного эстроген-гестагенсодержащего препарата, содержащего 20 мкг этинилэстрадиола и 150 мкг дезогестрела.

1в подгруппу составили 47 пациенток, которым внутримышечно вводили аналог гонадотропин-рилизинг гормона (аГнРГ) – бусерелин, по 3,75 мг 1 раз в 28 дней.

2 (сравнения) группа состояла из 52 женщин периода менопаузального перехода, которые не получали предоперационную медикаментозную подготовку, а истончение эндометрия перед гистерорезекцией выполнялось путем инструментального кюретажа.

В 3 группу вошли 50 пациенток постменопаузального периода, которым была проведена гистерорезектоскопическая электрокоагуляция эндометрия на фоне его возрастной атрофии с кистозной дегенерацией желез. Эта группа явилась контрольной по отношению к первым двум с позиции возрастной атрофии слизистой оболочки матки.

Возраст 145 больных периода менопаузального перехода колебался от 45 до 55 лет, а 50 пациенток постменопаузального периода – от 49 до 72 лет, при этом средний возраст составил 48,3±0,16 года и 59,6±0,98 лет в указанных возрастных периодах соответственно.

На втором этапе оценивалась сравнительная эффективность и переносимость гормональных препаратов для подготовки эндометрия к гистерорезектоскопическому вмешательству у пациенток основной группы, а также изучались особенности интраоперационного периода монополярной коагуляционно-вапоризационной аблации эндометрия в зависимости от предоперационного состояния слизистой матки (медикаментозной атрофии, механического инструментального истончения и физиологически обусловленной атрофии).

Продолжительность приема выше перечисленных гормональных препаратов у пациенток основной группы не была установлена заранее, а определялась достижением толщины эндометрия до 3-4 мм, что контролировалось с помощью ультразвукового исследования, проводимого 1 раз в 21-28 дней. Максимальный срок использования указанных гормональных препаратов был определен до 4-х месяцев, что позволяло исключить ложноположительные результаты лечения на фоне более длительного применения лекарственных средств.

Пациенткам 2 группы (сравнения) перед гистерорезектоскопией было проведено механическое истончение слизистой матки.

Пациенткам 3 группы (контрольной) предоперационная подготовка перед электрокоагуляцией стенок полости матки не проводилась ввиду физиологической атрофии эндометрия.

Для деструкции слизистой матки во всех группах использовали шариковые электроды диаметром 3 мм и 5 мм в режиме «коагуляции» при мощности тока 80-100 Вт, а также игольчатый или дисковый вапоротрод в

режиме «резки» при мощности 250-300 Вт. Для резекции ножек полипов применяли электрод-петлю, с углом наклона 90^0 и диаметром 5 мм.

На третьем этапе исследования проведена оценка исходов комплексного лечения наблюдаемых пациенток (через 6,12,18 и 24 месяца) и составлен алгоритм ведения пациенток периода менопаузального перехода с рецидивом аномального маточного кровотечения, ассоциированного с доброкачественными пролиферативными изменениями эндометрия.

Для оценки результатов лечения учитывали клинические данные (развитие аменореи) и результаты ультразвукового исследования (отсутствии сонографических признаков пролиферирующего эндометрия в полости матки), а также в необходимых случаях проводилась диагностическая гистероскопия с прицельной биопсией и морфологическое исследование биоптатов ткани со стенок полости матки.

Статистическая обработка полученных результатов проводилась с использованием программного обеспечения IBM SPSS Statistics v.26 и электронных таблиц «Microsoft Excel». При сравнении количественных переменных результаты представлены как среднее ± стандартная ошибка среднего (M±m). Для сравнения категориальных данных проводился $\chi 2$-тест. Различия считались статистически значимыми при $p<0,05$.

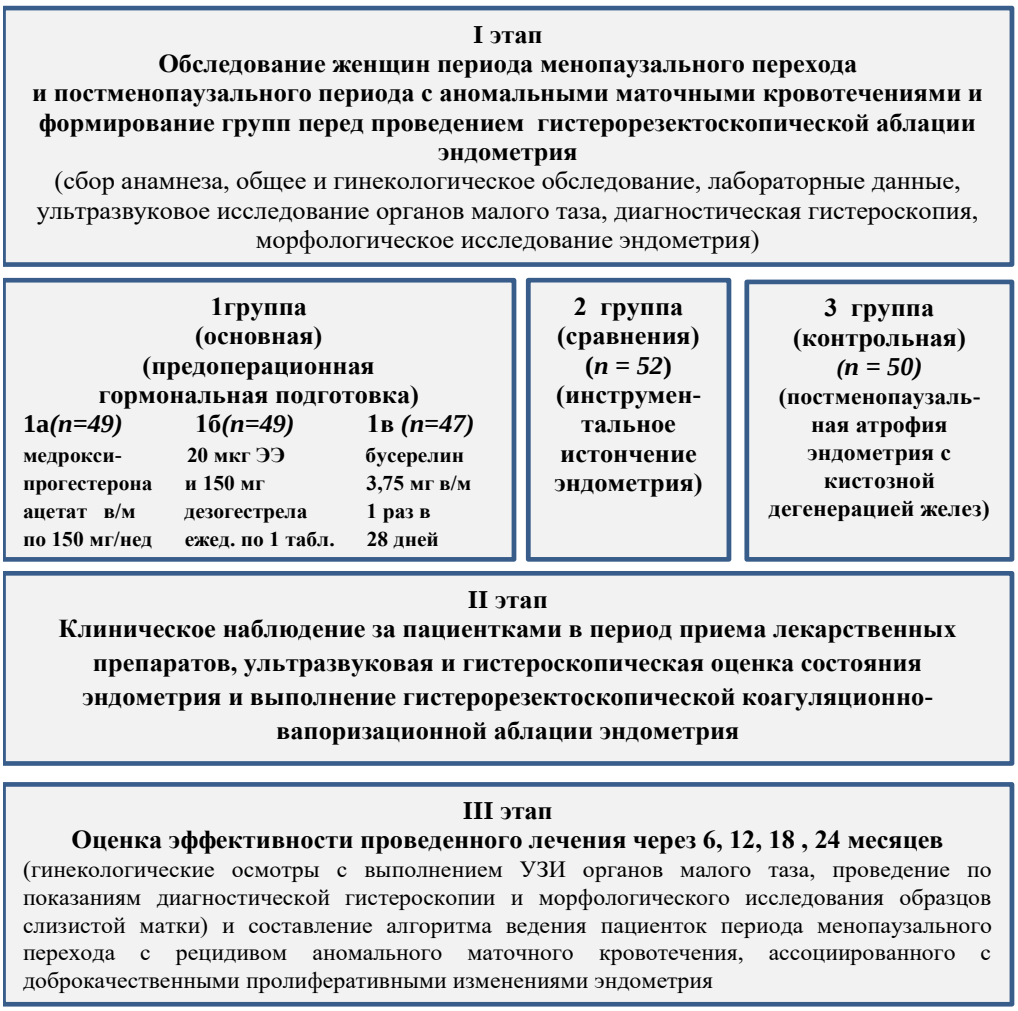

Рисунок 1. Дизайн и этапы исследования

Результаты исследования и их обсуждение

Изучение клинико-анамнестических данных пациенток перименопаузального периода, постоянно проживающих в Астраханской области и имеющих рецидивирующие аномальные маточные кровотечения показало, что среди соматической патологии наиболее часто встречались: избыточная масса тела (71,1-86,6%), железодефицитная анемия (24,1-29,4%) и заболевания сердечно-сосудистой системы (19,2-22,1%) (рис.2). Это совпадает с данными ряда исследователей, которые приводят сведения о том, что аномальные маточные кровотечения достаточно часто встречаются у женщин с гипертонической болезнью, нарушениями жирового и углеводного обмена (Пустотина О.А., 2016; Seif M., 2017).

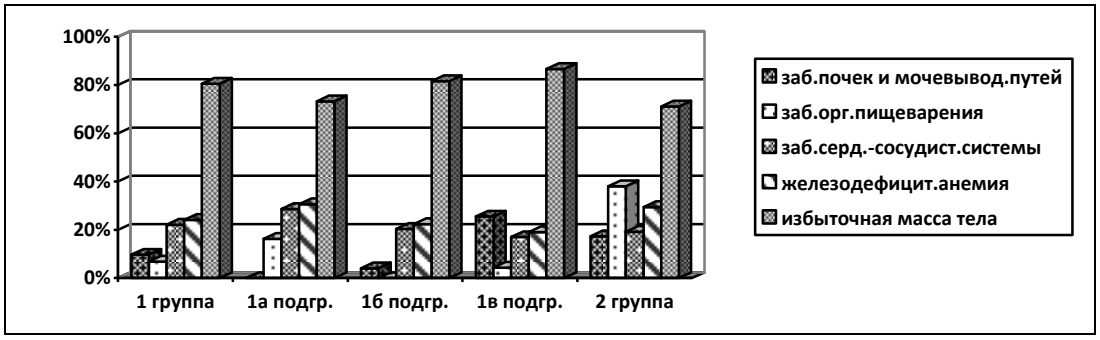

Рисунок 2. Соматическая патология у наблюдаемых пациенток

Среди сопутствующей гинекологической патологии, помимо нарушений менструального цикла, у наблюдаемых нами пациенток достаточно часто (48,2-61,7%) встречался аденомиоз I степени. При этом пациентки со II и III стадией внутреннего эндометриоза не включались в настоящее исследование, т.к. известно, что в данных стадиях заболевания причиной аномальных маточных кровотечений является активность эндометриодных очагов, и поэтому при данных клинических случаях выбирается другая тактика ведения больных (Адамян Л.В., 2017; Justin Clark T., 2016). Межмышечные и субсерозные миоматозные узлы с размерами до 4 см встречались у 25,5-26,9% наблюдаемых нами женщин.

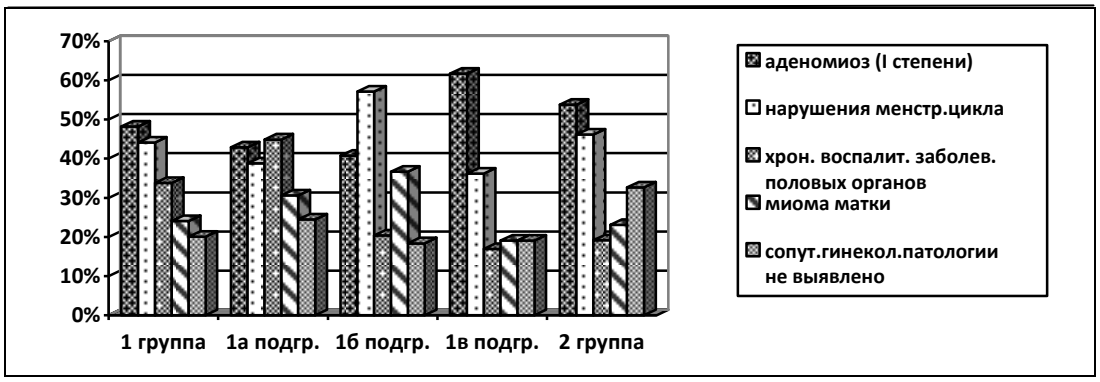

Рисунок 3. Сопутствующая гинекологическая патология

у наблюдаемых пациенток

Структура доброкачественных пролиферативных изменений эндометрия у пациенток периода менопаузального перехода в группах сравнения была представлена полипами эндометрия (51,0-67,3%), простой (23,1-42,9%) и сложной (4,3-9,6%) гиперплазий эндометрия (рис.4). Близкие к указанным данным приводят и другие исследователи (Чернуха Г.Е., 2018; Picerno T., 2017; Papadakis E., 2016).

Из рис.2-4 видно, что пациентки из сравниваемых групп и подгрупп были сопоставимы не только по сопутствующей патологии, но и по доброкачественным изменениям слизистой матки.

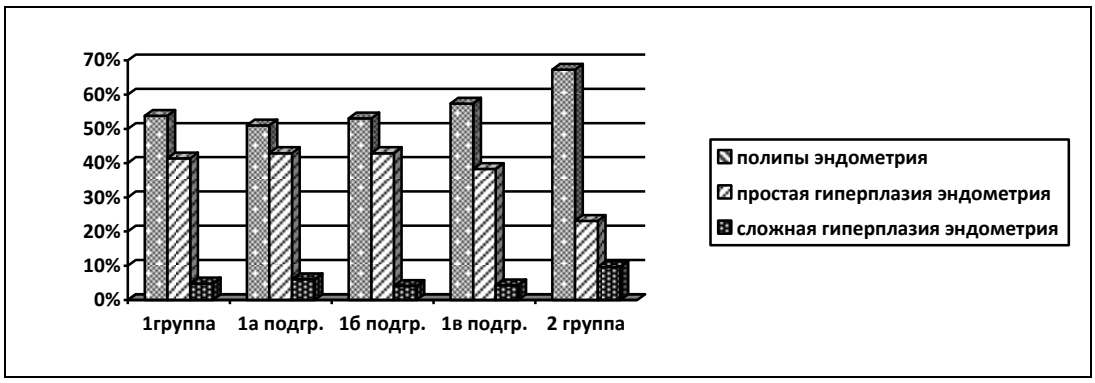

Рисунок 4. Результаты морфологического исследования слизистой матки наблюдаемых пациенток до начала лечения

Основной целью гормональной подготовки больных к внутриматочному оперативному вмешательству было достижение регрессивных изменений эндометрия.



Рисунок 5. Эффективность медикаментозной подготовки по данным сонографии и гистероскопии

Сонографическим критерием эффективности проведенной гормональной подготовки являлось достижение оптимальной толщины эндометрия до 3-х мм (атрофия) или благоприятно допустимой - до 4 мм. При этом эффективность предоперационной подготовки определялась не только по данным эхографии, но и по результатам гистероскопии с визуальной оценкой состояния стенок полости матки и последующей аблацией эндометрия. Отмечена высокая степень сопоставимости данных методов исследования для объективной оценки состояния эндометрия в предоперационном периоде (рис.5). Чувствительность эхографии составила 93,7%, специфичность 99,1%.

Таблица 1

Гистероскопическая оценка состояния эндометрия после проведения лекарственной предоперационной подготовки

Состояние эндометрия	1 (основная) *группа, (n=145)*		
	1а подгруппа *(использовался медроксипрогестерона ацетат 150 мг/нед)* *(n =49)*	1б подгруппа *(использовался 20 мкг ЭЭ и 150 мкг дезогестрела)* *(n = 49)*	1в подгруппа *(использовался аГнРГ бусерелин 3,75 мг в/м)* *(n =47)*
достигнута полная атрофия	6 (12,2%)[1]	30 (61,2%)[2]	45 (95,7%)[1,2]
достигнута частичная атрофия	15 (30,6%)	2 (4,1%)	-
не достигнута атрофия эндометрия	28 (57,1%)	13 (26,5%)	-
выведения пациенток из исследования по причине побочного действия лекарственных средств	-	4(8,2%)	2 (4,3%)

Примечание: 1– статистическая значимость различий при сравнении указанного показателя между пациентками из 1а и 1в подгрупп (p<0,01); 2 - статистическая значимость различий при сравнении указанного показателя между пациентками из 1б и 1в подгрупп (p<0,01)

По совокупности клинических и инструментальных данных (рис.5 и табл.1), наиболее эффективными для предоперационной подготовки больных и создания оптимальных условий для гистерорезектоскопической аблации оказалось применение аГнРГ, эффективность составила 95,7%. Не полная эффективность была вызвана наличием побочных явлений (аллергической реакции) у 2(4,3%) пациенток, вследствие чего препарат пришлось отменить. Ожидаемые нейровегетативные расстройства, несмотря на снижение качества жизни некоторых пациенток из 1в подгруппы, не являлись причиной отказа от применения указанного препарата, однако это следует учитывать при индивидуальном подборе лекарственного средства для проведения медикаментозного истончения эндометрия.

Микродозированный эстроген-гестагенсодержащий контрацептив оказался эффективным средством предоперационной медикаментозной

подготовки более чем в половине случаев – у 32(65,3%) пациенток. Этот препарат был экономически доступен многим пациенткам и хорошо переносился, однако у 4(8,2%) из них наблюдались побочные эффекты, которые потребовали отмены дальнейшего применения препарата.

Несмотря на достаточно хорошую переносимость такого гестагенного препарата как медроксипрогестерона ацетат, эффективность его для истончения слизистой оболочки матки перед гистерорезектоскопией была наименьшей, а длительность применения наибольшей. По данным, полученным в настоящем исследовании, в качестве средства предоперационной медикаментозной подготовки медроксипрогестерона ацетат оказался эффективным менее чем в половине случаев – у 21(42,8%) пациентки. Также пациентки 1а подгруппы отмечали неудобство введения препарата (внутримышечно 1 раз в неделю в течение 12 недель).

По результатам исследования установлено, что эффективность медикаментозной регрессии эндометрия определяется используемым лекарственным препаратом и длительностью его применения. Вместе с тем не выявлено влияния исходного состояния эндометрия и его морфологических изменений на эффективность лекарственной предоперационной подготовки. Мы не обнаружили также существенного воздействия какой-либо соматической патологии на исходы предоперационной лекарственной подготовки, однако при выборе гормонального средства следует учитывать критерии приемлемости конкретного препарата для пациентки с определенными экстрагенитальными заболеваниями.

Для оценки влияния медикаментозной атрофии эндометрия на результат гистерорезектоскопического вмешательства, после проведения предоперационной гормональной подготовки, участие в исследовании продолжили 98 пациенток из 1-й (основной) группы, у которых на фоне приема лекарственных средств слизистая матки регрессировала до состояния атрофии или частичной атрофии (гипоплазии).

Количество пациенток в 1а подгруппе сократилось до 21 чел., в 1б подгруппе – до 32 женщин, в 1в подгруппе – до 45 пациенток. Выбывшие пациентки были госпитализированы в стационар, где им была проведена гистерорезектоскопия после интраоперационного кюретажа.

Пациенткам 2 группы (сравнения) перед гистерорезектоскопией было проведено механическое истончение слизистой матки. Тщательность удаления функционального слоя эндометрия контролировалась визуально при диагностической гистероскопии. К аблации приступали сразу же после инструментального кюретажа.

Пациенткам 3 группы предоперационная подготовка не проводилась ввиду физиологической атрофии эндометрия на основных её участках.

Основные показатели, характеризующие интраоперационный период у пациенток 1 группы, в условиях эффективно проведенного медикаментозного регресса эндометрия были близкими к показателям, полученным в условиях физиологической атрофии у пациенток 3 группы,

при этом отмечались положительные отличия от ситуаций, где истончение эндометрия перед гистерорезектоскопией проводилось инструментальным способом, в частности у пациенток 2 группы (табл.2).

Таблица 2

Показатели интраоперационного периода при проведении гистерорезектоскопии у наблюдаемых пациенток (M±m)

Параметры сравнения	1 группа (основная) (проводилась предоперационная гормональная подготовка) (n=98)				2 группа (механич. истончение эндометр.)	3 группа (возрастная атрофия эндометрия)
	1 группа *(n=98)*	1а подгр *(медрокси-прогестерона ацетат 150мг/нед)* *(n=21)*	1б подгр. *(20мкг ЭЭ + 150мкг дезогестрела)* *(n=32)*	1в подгр. *(бусерелин 3,75 мг)* *(n=45)*	*(n=52)*	*(n=50)*
средняя продолжительность вмешательства, мин	12,4 ±0,32[1]	13,6 ±0,41[1]	12,9 ±0,55[1]	11,5 ±0,51[1]	18,52 ±0,51[1,2]	12,5 ±0,58[2]
средний объем интравазации, мл	403,3 ±13,4[1]	372,7 ±11,3[1]	351,6 ±16,4[1]	334,4 ±14,1[1]	593,4± 11,65[1,2]	326,0 ±16,1[2]
средняя длина матки по маточн. зонду, см	7,6±0,09	7,7±0,21	7,7±0,15	7,5±0,14	7,4±0,13	6,9±0,14
средние значения толщины коагуляционного некроза, мм	7,3 ±0,07[1]	7,1 ±0,18[1]	7,4 ±0,12[1]	7,4 ±0,09[1]	5,62 ±0,11[1,2]	6,98 ±0,11[2]

Примечание: 1– статистическая значимость различий при сравнении указанных показателей между пациентками из 1-й и 2-й групп (p<0,01); 2 - статистическая значимость различий при сравнении указанных показателей между пациентками из 2-й и 3-й групп (p<0,01)

Хорошая визуализация всех отделов полости матки и отсутствие кровоточивости в области операционного поля при медикаментозно достигнутой атрофии или гипоплазии эндометрия позволяла работать на невысоких (до 100 мм.рт.ст) цифрах внутриматочного давления и низких скоростях потока жидкости (до 200 мл/мин), что обеспечивало профилактику такого осложнения как гипергидратация.

Также хорошая визуализация, благодаря свободному доступу во все отделы полости матки, способствовала более полному удалению эндометрия. При истонченной слизистой воздействие электродом на внутренние стенки матки было кратковременным и при этом достаточным для полной коагуляции ткани эндометрия, что снижало риск отсроченного термического некроза матки и соседних органов.

После инструментального кюретажа на стенках полости матки оставались неудаленные с повышенной кровоточивостью участки слизистой, особено в области устьев маточных труб, что способствовало ухудшению визуализации и быстрому залипанию, т.е. «карамелизации» электродов. Это требовало дополнительного отмывания полости матки, увеличивало продолжительность вмешательства. Кроме того, дополнительным отрицательным явлением залипания электродов было их быстрое перегорание.

Полученные данные позволяют сделать заключение о том, что медикаментозная атрофия или гипоплазия эндометрия позволяют более качественно выполнить внутриматочное эндохирургическое вмешательство за меньший промежуток времени. Кроме того, за счет улучшения визуализации операционного поля улучшаются качественные характеристики интраоперационного периода, снижается риск интра- и послеоперационных осложнений, что обеспечивает безопасность вмешательства.

Следует так же отметить, что при достижении оптимального медикаментозного истончения слизистой матки, вне зависимости от применяемого лекарственного препарата, операционные условия для проведения гистерорезектоскопии и последующие её результаты были близкими.

Результаты проведенного лечения 98 пациенток 1 (основной) группы и 52 пациенток 2 группы (сравнения) оценивали через 6, 12, 18 и 24 месяца.

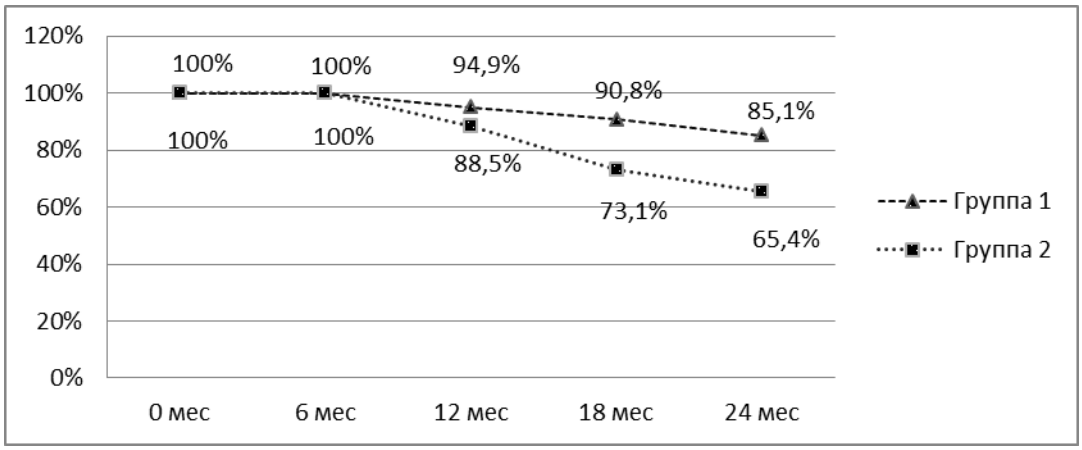

Рисунок 6. Наличие аменореи у пациенток за период наблюдения в течение 24 месяцев

К 24 месяцу наблюдений после проведения гистерорезектоскопии аменорея и отсутствие признаков регенерации эндометрия по данным эхографии сохранялась у 84(85,7%) пациенток 1 (основной) группы и у 34(65,4%) пациенток 2 (сравнения) группы, что не отличалось от количества пациенток с безрецидивным течением к 18 месяцу исследования (табл.3).

Возобновление кровяных выделений и подозрение на наличие очагов регенерации эндометрия в полости матки по данным эхографии, являлось показанием для проведения контрольной гистероскопии и, при отсутствии прогрессирования заболеваний миометрия, к повторной аблации эндометрия.

Возобновившиеся кровяные выделения носили характер ациклических, скудных, кратковременных. При этом обильных и продолжительных маточных кровотечений не было отмечено ни в одном случае.

Таблица 3

Результаты лечения пациенток групп сравнения в течение 24 месяцев после гистерорезектоскопии

	1 группа (основная) (n = 98) медикаментозная подготовка		2 группа (сравнения) (n = 52) механическая подготовка	
	Безрецидивное течение	*Рецидив заболевания*	*Безрецидивное течение*	*Рецидив заболевания*
6 мес	98 (100%)	0	52 (100%)	0
12 мес	91 (92,8 %)	7 (7,1%)	45 (86,4%)	7 (13,4%)
18 мес	84 (85,7 %)	7 (7,1%)	34 (65,4%)	11 (21,2%)
24 мес	84 (85,7 %)	0	34 (65,4%)	0
Итого	84 (85,7 %)*	14 (14,3%)*	34 (65,4%)*	18 (34,6%)*

*Примечание: * – статистическая значимость различий при сравнении указанных показателей между пациентками из 1-й и 2-й групп (p<0,01)*

Повторную диагностическую гистероскопию по показаниям провели у 14(14,2 %) женщин 1 (основной) группы и 18(34,6 %) женщин 2 группы (сравнения), т.е. всего 32 пациенткам. Повторное вмешательство проводили однократно. При гистероскопии в полости матки определялись нежные, паутинообразные синехии, располагающиеся в основном в области дна и трубных углов, легко разъединяющиеся и не препятствующие проведению манипуляций. Внутренние стенки матки были белесоватого цвета, плотные, местами неравномерно утолщенные, сосудистый рисунок не прослеживался.

Регенерировавшая ткань эндометрия обнаруживалась, в основном, в области трубных углов и перешейка, производилась её прицельная биопсия и последующее морфологическое исследование – у 21 пациентки периода менопаузального перехода (у 9 из 1 (основной) группы и у 12 из 2 группы (сравнения)). Морфологическое исследование биоптатов слизистой матки выявило признаки пролиферации эндометрия, что было расценено как риск рецидива гиперплазии – у 9(9,2%) пациенток основной группы и у 12(23,1%) пациенток группы сравнения. У пациенток с регенерацией слизистой матки и отсутствием прогрессирования органических заболеваний миометрия (внутренний эндометриоз, миома матки) проводилась повторная абляция эндометрия с использованием коагуляционной-вапоризиционной технологии. Время, затраченное на повторные вмешательства, во всех случаях не превышало 12 минут, а уровень интравазации в среднем составил 100 мл. Повторная абляция эндометрия была проведена у 21 пациентки, из них у 9(9,2%) пациенток 1 группы и у 12(23,1 %) пациенток 2 группы (с гипоменструальным синдромом и с регенерировавшим эндометриальным эпителием). У других 5(5,1%) пациенток 1 группы и 6(11,5%) пациенток 2 группы рецидив АМК наблюдался в результате прогрессирования

органических заболеваний матки, таких как внутренний эндометриоз и миома матки, что послужило показанием к проведению гистерэктомии.

Наблюдения за 21 пациентками после повторной аблации эндометрия проводились до 24 месяцев. Стойкая аменорея наблюдалась у 17 женщин, т.е. у 80,9% пациенток повторное вмешательство оценили как эффективное. Пациенткам, у которых возобновились кровяные выделения, проведена гистерэктомия (в 4(19%) случаях), при этом при морфологическом исследовании операционного материала было выявлено, что возобновление кровяных выделений было обусловлено прогрессированием внутреннего эндометриоза и у 2-х пациенток из 2 группы (сравнения) в полости матки был выявлен эндометрий с признаками пролиферации.

Оценка результатов аблации эндометрия у пациенток в постменопаузе показала, что у всех 50 пациенток была достигнута стойкая аменорея в течение всего периода наблюдения (2 года). При эхографии малого таза через 12 месяцев наблюдений М-эхо лоцировалось толщиной до 2 мм, размеры матки уменьшились или остались неизменными, прогрессирования заболеваний миометрия ни в одном случае выявлено не было.

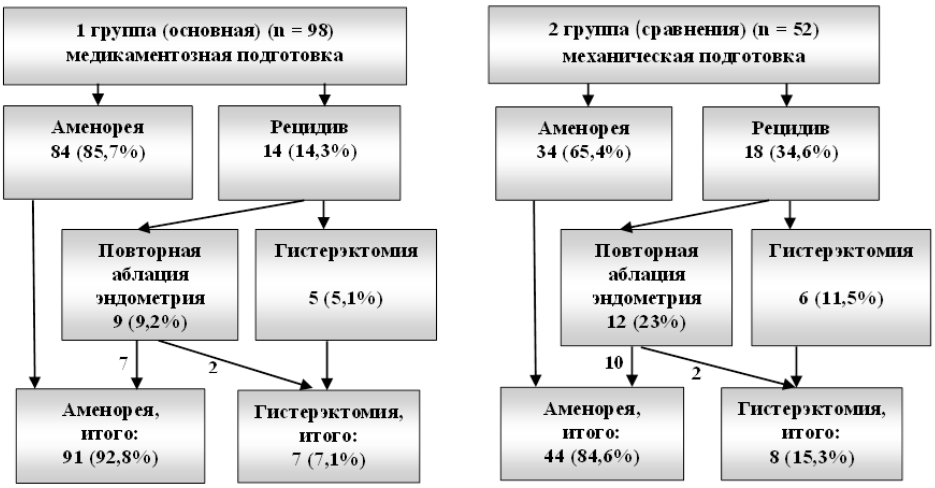

Рисунок 7. Общая эффективность проведенного лечения по истечению 24 месяцев наблюдения

Обобщая данные, представленные выше (рис. 7), следует, что в 1 (основной) группе аменорея с учётом повторного вмешательства достигнута у 91(92,8%) пациенток, при этом 7(7,1%) пациенткам выполнена тотальная гистерэктомия в результате прогрессирования заболеваний миометрия. Во 2 (сравнения) группе стойкая аменорея с учётом повторного вмешательства достигнута у 44(84,6%) пациенток, тогда как 8(15,3%) пациенткам была проведена тотальная гистерэктомия в результате прогрессирования заболеваний миометрия и рецидива пролиферации эндометрия, расцененного как риск гиперплазии эндометрия.

Основываясь на данных проведенного исследования, был составлен алгоритм ведения пациенток периода менопаузального перехода с рецидивом

аномального маточного кровотечения, обусловленного доброкачественными изменениями в эндометрии *(приложение)*.

Целью 1-го этапа предлагаемого алгоритма является выделение из категории женщин с аномальными маточными кровотечениями тех пациенток, у которых единственной причиной рецидива заболевания являются гиперпластические изменения эндометрия и полипы эндометрия.

Для этого после проведения комплексного клинико-лабораторно-инструментального обследования, включающего в том числе и проведение гистероскопии с выполнением морфологического исследования слизистой матки, проводится разделение пациенток на клинические группы и определяется дальнейшая тактика их ведения. Пациентки, у которых причиной рецидива аномального маточного кровотечения являются органические заболевания матки и её придатков (миома, аденомиоз, опухолевидные образования придатков матки), определяющие показания к хирургическому вмешательству на органах малого таза, направляются в стационар. Пациентки, у которых в биопсийном материале выявлена клеточная атипия, направляются к онкогинекологу для проведения соответствующего лечения. Пациенткам, у которых диагностируются доброкачественные изменения эндометрия (гиперплазия и/или полипы), являющиеся единственной причиной рецидива маточного кровотечения, необходимо выполнить гистерорезектоскопическую абляцию эндометрия после предварительного истончения слизистой матки. Такие пациентки переходят к следующему этапу алгоритма.

Целью 2-го этапа алгоритма является уменьшение толщины слизистой матки для создания оптимальных условий проведения гистерорезектоскопии.

Для этого у основной части пациенток периода менопаузального перехода с рецидивом маточного кровотечения, связанного с гиперплазией слизистой матки, проводится её медикаментозное истончение. Предпочтительным является назначение на 1-3 месяца одного из препаратов, относящихся к группе аналогов гонадотропин-рилизинг гормона. В редких клинических случаях, при наличии у пациенток выраженных вегето-сосудистых расстройств, допустимым является использование микродозированных эстроген-гестагенных контрацептивов при отсутствии противопоказаний к их назначению на период до 4-х месяцев. Критерием оценки эффективности проводимой лекарственной предоперационной подготовки является достижение необходимого уровня толщины М-эхо (3-4 мм) в полости матки, измеренного при трансвагинальном ультразвуковом исследовании. Пациенткам, которые имеют экстрагенитальные заболевания, препятствующие назначению гормональных средств, проводится истончение слизистой матки инструментальным способом непосредственно перед проведением гистероскопической абляции эндометрия.

Целью 3-го этапа составленного алгоритма является выполнение электрохирургической деструкции эндометрия.

Для этого в условиях стационара проводится гистерорезектоскопическая коагуляционно-вапоризационная абляция

эндометрия, направленная на создание стойкой аменореи в послеоперационном периоде.

Целью 4-го этапа составленного алгоритма является раннее выявление регенерации слизистой матки после проведенной аблации и решение вопроса о выборе дальнейшей лечебной тактике.

Для этого пациентка после проведенной гистерорезектоскопии остается под регулярным динамическим наблюдением в течение 2-х лет. В этот период с периодичностью 1 раз в полгода проводится гинекологический осмотр с проведением трансвагинального ультразвукового исследования органов малого таза. При рецидиве маточного кровотечения и/или сонографическом обнаружении М-эхо более 3 мм, а также при выявлении измененных участков в полости матки, подозрительных на регенерацию эндометрия, необходимо проведение диагностической гистероскопии с прицельной биопсией тканей и последующее решение вопроса о целесообразности повторной аблации эндометрия или гистерэктомии. Следует считать допустимым проведение повторной однократной гистероскопической электрокоагуляции стенок полости матки. Вместе с тем, в случаях неэффективности повторной коагуляции, следует выполнить гистерэктомию. Пациентки со стойкой аменореей и отсутствием бессимптомных эхографических (М-эхо 3 мм и менее) признаков регенерировавшего эндометрия в полости матки по истечении 2-х лет переходят на обычный режим наблюдения у врача акушера-гинеколога (1 раз в год).

Таким образом, следует считать представленный алгоритм удобным для практического применения, так как он является понятным, логически-обоснованным и позволяет дифференцированно подходить к выбору тактики ведения пациенток периода менопаузального перехода с рецидивом аномального маточного кровотечения с учетом предварительного комплексного клинико-инструментального обследования.

ВЫВОДЫ

1. В структуре доброкачественных пролиферативных изменений слизистой матки, ассоциированных с рецидивом аномального маточного кровотечения у женщин Астраханской области в периоде менопаузального перехода, полипы эндометрия составляют 57,4%, простая гиперплазия эндометрия – 36,5%, сложная гиперплазия эндометрия – 6,1%.

2. Наиболее эффективным (97,2%) среди используемых лекарственных препаратов для достижения предоперационной атрофии эндометрия в течение 1-3 месяцев у пациенток периода менопаузального перехода оказалось применение аналога гонадотропин-рилизинг гормона (бусерелин по 3,75 мг/28 дней). Необходимые регрессивные изменения эндометрия (атрофия или гипоплазия) были достигнуты в течение 4-х месяцев у 65,2% больных на фоне применения препарата, содержащего 20

мкг этинилэстрадиола и 150 мкг дезогестрела, а также у 42,6% женщин на фоне введения медроксипрогестерона ацетата (150 мг/неделю).

3. Лекарственная атрофия эндометрия в сравнении с его механическим истончением улучшает визуализацию операционного поля, сокращает в 2 раза время выполнения гистерорезектоскопии и уменьшает в 1,5 раза уровень интравазации, что способствует проведению более радикальной и безопасной коагуляционно-вапоризационной деструкции слизистой матки.

4. Комплексное противорецидивное лечение пациенток в периоде менопаузального перехода с аномальными маточными кровотечениями, включающее предоперационно достигнутую медикаментозную атрофию эндометрия с последующей гистероскопической коагуляционно-вапоризационной аблацией эндометрия, способствует достижению стойкой аменореи в течение 24 месяцев у 85,7% женщин. Механическое истончение эндометрия следует считать допустимым методом только при отсутствии возможности проведения лекарственной подготовки перед выполнением коагуляционной гистерорезектоскопии, при этом аменорея в течение двух лет сохраняется у 65,4 % пациенток.

5. На основании результатов проведенного исследования составлен алгоритм лечения женщин периода менопаузального перехода с аномальными маточными кровотечениями, ассоциированными с доброкачественными пролиферативными заболеваниями эндометрия, включающий на первом этапе клинико-лабораторно-инструментальное обследование с выделением группы больных, подлежащих лечению методом аблации эндометрия, на втором этапе – проведение мероприятий по предоперационному истончению слизистой матки, на третьем этапе – выполнение гистерорезектоскопической аблации эндометрия и на четвертом этапе – динамическое наблюдение в течение 2-х лет. Разработанный алгоритм повышает эффективность противорецидивного лечения до 92,8%.

ПРАКТИЧЕСКИЕ РЕКОМЕНДАЦИИ

1. При обращении пациенток с рецидивом аномального маточного кровотечения для уточнения причин заболевания необходимо расширить обследование путем обязательного проведения диагностической гистероскопии с прицельной биопсией эндометрия.

2. Пациенткам периода менопаузального перехода с рецидивом аномального маточного кровотечения и не имеющим противопоказаний следует назначить перед планируемой гистерорезектоскопией аналоги гонадотропин-рилизинг гормона на 1-3 месяца. При выраженных нейровегетативных расстройствах допустимо назначение микродозированного эстроген-гестагенсодержащего контрацептивного препарата на срок не более 4-х месяцев. Сонографическую оценку регрессивных изменений эндометрия необходимо проводить ежемесячно. При достижении толщины эндометрия на фоне приема аналога

гонадотропин-рилизинг гормона до 3 мм и микродозированного эстроген-гестагенного контрацептива - 3-4 мм, больной показано проведение коагуляционно-вапоризационной аблации эндометрия в стационаре с прекращением применения указанных препаратов.

3. Пациенткам с достигнутой предоперационной медикаментозной атрофией эндометрия при обработке трубных углов показано использование шарикового электрода в режиме «коагуляции» при мощности тока 90 Вт. При обработке дна и стенок матки следует использовать вапоротрод в режиме «резки» при мощности тока 250 - 300 Вт.

4. В практическом здравоохранении следует использовать предложенный алгоритм, включающий последовательные этапы (рис. 9). Динамическое наблюдение за пациентками после проведенной гистерорезектоскопии необходимо проводить с периодичностью 1 раз в полгода в течение 2-х лет с ультразвуковой оценкой органов малого таза. Пациентки со стойкой аменореей и линейным однородным М-эхо (3 мм и менее) по истечении 2-х лет переходят на обычный режим наблюдения у врача акушера-гинеколога (1 раз в год).

5. При рецидиве маточного кровотечения или наличии по данным сонографии бессимптомных гиперэхогенных разрозненных включений в полости матки от 3 мм и более необходимо выполнить диагностическую гистероскопию с прицельной биопсией ткани, подозрительной на регенерацию эндометрия. У пациенток с очаговой пролиферацией слизистой матки допустимо выполнение повторной электрокоагуляции стенок полости матки. В случаях выявления рецидива гиперплазии эндометрия и прогрессирования сочетанных заболеваний миометрия показана гистерэктомия.

Перспективы дальнейшей разработки темы

Перспективным представляется изучение влияния новых поколений гормональных препаратов на состояние эндометрия перед гистерорезектоскопией у пациенток с аномальными маточными кровотечениями в периоде менопаузального перехода.

СПИСОК РАБОТ, ОПУБЛИКОВАННЫХ ПО ТЕМЕ ДИССЕРТАЦИИ

1. Костенко Е.В. Эффективность медикаментозной подготовки эндометрия аналогами гонадолиберина к гистерорезектоскопической аблации слизистой матки / Г.О. Барсегян, Е.В. Костенко, А.С. Хачатрян, С.Э. Саркисов// **Вопросы гинекологии, акушерства и перинатологии**. – 2010. – № 2, - С.34-40.

2. Костенко Е.В. Результаты аблации эндометрия в зависимости от метода предоперационной подготовки больных с гиперплазией эндометрия/ Е.В. Костенко, Р.В. Павлов // **Таврический медико-биологический вестник**. - 2018. - № 2. - С.57-62.

3. Костенко Е.В. Сравнительная эффективность гормональных препаратов для подготовки эндометрия к аблации у пациенток перименопаузального периода / Е.В. Костенко, С.П. Синчихин, Л.В. Степанян // **Архив Акушерства и гинекологии им. В.Ф.Снегирева**. - 2019. - № 6.- С. 151-157.

4. Костенко Е.В. Влияние предоперационного состояния эндометрия на результат гистерорезектоскопической аблации / Е.В. Костенко // Сборник трудов научно-практической конференции «Актуальные проблемы детского и женского здоровья» (Астрахань, 18 мая 2018 г.) – С.15.

5. Костенко Е.В. Особенности интраоперационного периода гистерорезектоскопической аблации эндометрия в зависимости от предоперационного состояния слизистой матки / Е.В. Костенко // Актуальные вопросы современной медицины: материалы IV международной научно-практической конференции Прикаспийских государств (Астрахань, 24-26 октября 2019 г.) – С.102 – 103.

6. Современные аспекты диагностики патологии эндометрия при дисфункциональных маточных кровотечениях// Астраханский госпитальный вестник.- 2013.- №1.- С.92-97.

СПИСОК СОКРАЩЕНИЙ

аГнРГ – аналог гонадотропин-рилизинг гормона
АМК – аномальное маточное кровотечение
КОК – комбинированный оральный контрацептив
ПГЭ – простая гиперплазия эндометрия
ПМП – период менопаузального перехода
ПЭ – полипы эндометрия
СГЭ – сложная гиперплазия эндометрия
УЗИ – ультразвуковое исследование
ЭЭ – этинилэстрадиол

Приложение

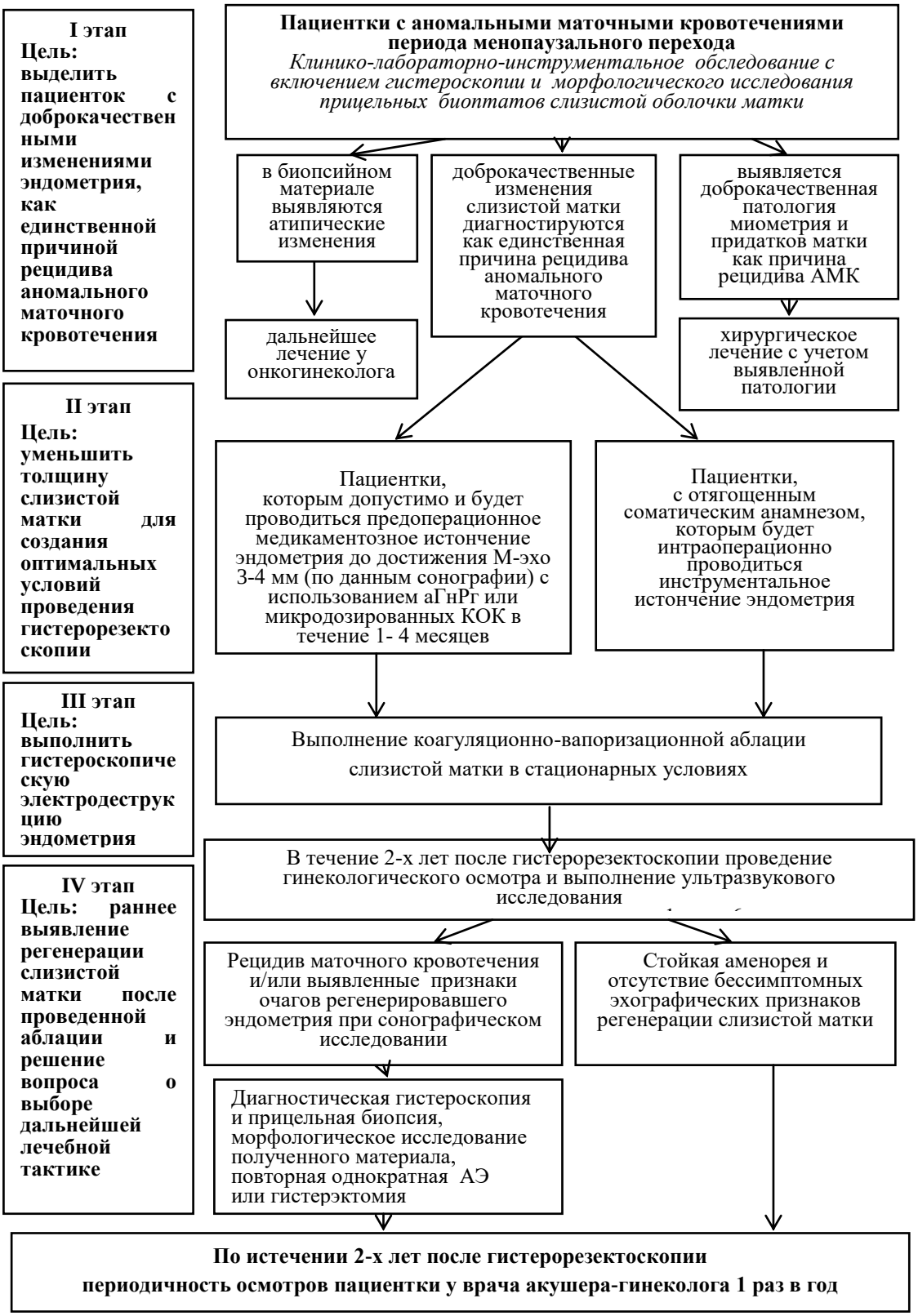

Алгоритм ведения пациенток периода менопаузального перехода с рецидивом аномального маточного кровотечения, ассоциированного с доброкачественными пролиферативными изменениями эндометрия