Федеральное государственное бюджетное образовательное учреждение
высшего образования „Саратовский государственный медицинский
университет имени В. И. Разумовского“
Министерства здравоохранения Российской Федерации

На правах рукописи

Гришаев Вениамин Александрович

ПОВЫШЕНИЕ ЭФФЕКТИВНОСТИ ЛАЗЕРНОГО ЭНДОСКОПИЧЕСКОГО ГЕМОСТАЗА В ХИРУРГИИ КРОВОТОЧАЩЕЙ ГАСТРОДУОДЕНАЛЬНОЙ ЯЗВЫ

14.01.17 – хирургия

диссертация на соискание ученой степени
кандидата медицинских наук

Научный руководитель
Шапкин Юрий Григорьевич
Заслуженный врач РФ,
доктор медицинских наук, профессор

Саратов–2019

Оглавление

Список сокращений 3
Актуальность проблемы 4
Глава 1. Лазерный гемостаз в эндохирургии 11
кровоточащей язвы 11
1.1. Современная тактика лечения кровоточащей гастродуоденальной язвы 11
1.2. Роль и место эндогемостаза в лечении кровоточащей гастродуоденальной язвы 12
1.3. Методики эндогемостаза 14
1.4. Лазерные технологии в эндохирургии желудка 18
1.5. Механизм гемостатического действия лазера 20
Глава 2. Материалы и методы исследования 27
2.1. Общая характеристика клинического материала 27
2.2. Алгоритм лечебно-диагностических мероприятий при кровоточащей гастродуоденальной язве 33
2.3. Исследование оптических свойств стенки желудка в эксперименте 35
2.4. Экспериментальное исследование морфологических аспектов лазерфотокоагуляции стенки желудка 40
2.5. Высокоэнергетическая лазерная аппаратура 41
2.6. Расчет энергетической мощности лазерного излучения 44
2.7. Методики статистического исследования 46
Глава 3. РЕЗУЛЬТАТЫ СОБСТВЕННЫХ ИССЛЕДОВАНИЙ 47
3.1. Исследование оптических свойств стенки желудка 47
3.2. Исследование оптических свойств стенки желудка при ее фотомодификации 57
3.2.1. Фотомодификация стенки желудка по технологии создания гемопломбы 57
3.2.2. Фотомодификация стенки желудка раствором глюкозы 60
3.2.3. Фотомодификация стенки желудка раствором красителя индигокармин 66
3.3 . Морфологическое исследование стенки желудка после лазерфотокоагуляции 70
Глава 4. Результаты применения лазерного эндоскопического гемостаза 79
4.1. Результаты лечения больных с кровоточащей гастродуоденальной язвой 79
4.2. Анализ результатов хирургического лечения 81
4.3. Анализ результатов эндоскопического гемостаза 86
4.4. Анализ результатов лазерного эндоскопического гемостаза 89
Заключение 104
Выводы: 110
Практические рекомендации 111
Литература 112

Список сокращений

ДПК – двенадцатиперстная кишка

ИДУ – инверсный метод удвоения-добавления

ИК – инфракрасный диапазон

ИМК – инверсный метод Монте-Карло

ПЭВ – превентивное эндоскопическое воздействие

ФЭГДС – фиброгастродуоденоскопия

ЭГ – эндоскопический гемостаз

Nd-YAG-лазер – лазерный аппарат на аллюмо-иттриевом гранате с включением в кристалл атомов неодима

Актуальность проблемы

По данным литературы, язвенные кровотечения составляют почти половину всех гастродуоденальных кровотечений, сопровождаясь летальностью от 10 до 30% (Ступин В.А. и соавт., 2010; Щеголев А.А. и соавт., 2010). Несмотря на высокую эффективность современных противоязвенных препаратов, число больных с острыми гастродуоденальными язвенными кровотечениями постоянно увеличивается и составляет 90–160 на 100 000 взрослого населения в год (Панцирев Ю.М., 2003; Гостищев В.К. и соавт., 2012). Общая летальность при язвенной геморрагии достигает 14%, послеоперационная – 6–35% (Сажин В.П. и соавт., 2013), что не может считаться удовлетворительным.

Хирургами постоянно ведется поиск путей предупреждения рецидивов язвенного кровотечения и способов оптимизации прогноза среди этой группы больных (Кукош М.В. и соавт., 2014; Мидленко В.И., Смолькина А.В., 2014). Основное внимание отечественных (Курыгин А.А. и соавт., 2009; Чередников Е.Ф. и соавт., 2014) и зарубежных (Donahue P., 2015; Fallah M.A., 2000) хирургов привлекают эндоскопические методы остановки кровотечения. Применение эндоскопического гемостаза позволяет существенно снизить общую летальность при этой патологии (Евсеев М.А., 2005; Chiu P.V., 2010). Разработаны совершенные и высокотехнологичные методики эндоскопического воздействия на источник кровотечения, такие как гемоклипирование, лазерфотокоагуляция (Gralnek M., 2008), аргоноплазменная коагуляция (Azakura Y., 2012), эндогемостаз гранулированными сорбентами (Чередников Е.Ф., 2017). Для остановки желудочно-кишечного кровотечения предложена сложная методика эндоваскулярной эмболизации аррозированных сосудов под контролем ангиографии (Савельев В.С., 2008).

Одним из эффективных способов эндоскопического гемостаза является лазерфотокоагуляция кровоточащей язвы (Скобелкин О.К., 1989; Rollhauser C., 1999). С другой стороны экспериментальные исследования ряда авторов

показали, что лазерное воздействие при кровотечении из артериальных сосудов требует значительного увеличения мощности излучения, что небезопасно и часто не приводит к успеху гемостаза (Culav E.M., 1999; Jacques S.L., 2011). Н.А. Бархатова (2016) приводит данные о том, что в клиническом исследовании лазерфотокоагуляция как самостоятельный метод эндоскопического гемостаза была эффективна лишь у 25% больных.

Таким образом, проблема совершенствования эндоскопических гемостатических технологий далека от своего разрешения и требует проведения дальнейших исследований.

ЦЕЛЬ ИССЛЕДОВАНИЯ: Улучшить результаты лечения больных с желудочно-кишечным кровотечением язвенной этиологии, путем разработки новых методик, увеличивающих эффективность эндоскопического лазерного гемостаза.

ЗАДАЧИ ИССЛЕДОВАНИЯ

1. Определить показания к выполнению эндоскопического лазерного гемостаза при продолжающемся язвенном гастродуоденальном кровотечении и лазерфотокоагуляции язвы для профилактики его рецидива.
2. Изучить фотобиологические механизмы лазерфотокоагуляции кровоточащей гастродуоденальной язвы.
3. Разработать эффективную методику эндоскопической лазерной фотокоагуляции, позволяющую добиться стабильного гемостаза и обеспечить профилактику рецидива язвенного кровотечения.
4. Оценить эффективность эндоскопического лазерного гемостаза для остановки продолжающегося кровотечения и для профилактики его рецидива.

НАУЧНАЯ НОВИЗНА

Впервые доказано в эксперименте, что оптические свойства стенки желудка, имеют определяющее значение для выбора методики лазерного эндоскопического гемостаза. Впервые доказана принципиальная возможность

управления оптическими параметрами тканей стенки желудка с изменением глубины проникновения лазерного излучения и регулированием поглощающей способности биоткани.

Впервые в эксперименте получены биофизические данные, описывающие морфологические процессы при лазерфотокоагуляции стенки желудка.

Впервые разработан в эксперименте, обоснован и применен в клинике способ эндоскопического гемостаза, позволивший значительно повысить эффективность лазерфотокоагуляции при желудочно-кишечном кровотечении (Патент РФ № 2684752, 12.04.2019).

ПРАКТИЧЕСКАЯ ЗНАЧИМОСТЬ РАБОТЫ

Внедрение предлагаемой методики лазерфотокоагуляции позволяет улучшить результаты лечения больных с кровоточащей гастродуоденальной язвой за счет рационального определения показаний к эндоскопическому гемостазу, превентивному эндоскопическому воздействию и хирургическому лечению, уменьшения количества экстренных операций при активном кровотечении, сопровождающихся не только тяжелыми послеоперационными осложнениями, но и высокими показателями послеоперационной летальности.

Лазерный эндоскопический гемостаз, выполненный по разработанной методике, позволяет не только добиться остановки кровотечения, но и обеспечить профилактику его рецидива.

Разработанные методики изучения оптических свойств биотканей и морфологических особенностей лазерного воздействия на биологические ткани позволят проводить дальнейшие исследования в лазерной медицине. Исследование биофизических и морфологических аспектов лазеркоагуляции обосновывает системное понимание взаимодействия оптического излучения с биологическими объектами.

ПОЛОЖЕНИЯ, ВЫНОСИМЫЕ НА ЗАЩИТУ

1. С помощью аппликационной обработки или внутристеночной инъекции растворов красителей или естественных пигментов возможно управление оптическими свойствами стенки желудка или двенадцатиперстной кишки.
2. Фотомодификация стенки желудка или двенадцатиперстной кишки с помощью нативной крови или водного раствора красителя индигокармин значимо увеличивает эффективность лазерного эндоскопического гемостаза при кровоточащей гастродуоденальной язве, снижает частоту рецидивного кровотечения с 27,3% до 4,2% ($p < 0,01$).

ВНЕДРЕНИЕ РЕЗУЛЬТАТОВ РАБОТЫ

Выводы и практические рекомендации этого исследования применяются в практической работе ГУЗ «Саратовская городская клиническая больница № 6 им. акад. В.Н. Кошелева» г. Саратова; ГАУЗ Энгельсская городская клиническая больница №1.

Результаты работы и сформулированные в ней выводы используются в педагогическом процессе на кафедре общей хирургии Саратовского медицинского университета для обучения студентов, клинических ординаторов и слушателей факультета повышения квалификации и профессиональной переподготовки специалистов.

АПРОБАЦИЯ РАБОТЫ

Основные положения диссертации доложены на международных конференциях:

Проблемы оптической физики. – 9-ая Международная Молодежная научная Школа по оптике, лазерной физике и биофизике. Саратов, 2006.

International Conference on Lasers, Applitions, and Technologies (LAT 2007). – Seminar: Laser Technologies for Medicine. Minsk, Beas, 2007.

Saratov Fall Meeting 2007: Optical Technologies in Biophysics and Medicine XI. Саратов, 2007.

XII Московский международный конгресс по эндоскопической хирургии. – Москва, 2008.

Saratov Fall Meeting 2008: Optical Technologies in Biophysics and Medicine XII. Saratov, 2008.

12-ая Международная молодежная школа по оптике, физике и биофотонике Проблемы оптической физики и биофотоники. Саратов, 2009.

Saratov Fall Meeting 2009: Optical Technologies in Biophysics and Medicine XIII. Saratov, 2009.

XIV Московский международный конгресс по эндоскопической хирургии. Москва, 2010.

Положения диссертации доложены на Всероссийских конференциях:

V Всероссийская научная конференция Общих хирургов, объединенная с пленумом проблемных комиссий РАМН «Неотложная хирургия» и «Инфекция в хирургии» межведомственного научного совета по хирургии. Ростов-на-Дону – 2008.

IV конгресс Московских хирургов «Неотложная и специализированная хирургическая помощь» Москва, 2011.

I Российский конгресс с международным участием «Неотложная эндоскопия» Москва, 2012.

Общероссийский хирургический Форум-2018 с Международным участием, Москва, 2018.

II съезд хирургов Приволжского федерального округа, Нижний Новгород, 2018.

Положения диссертации доложены на 7 региональных и областных научно-практических конференциях в Саратове, Самаре, Пензе, Балаково, Нальчике. В том числе:

Третья Поволжская межобластная конференция хирургов. Саратов, 2007.

Межрегиональная научно-практическая конференция, посвященная 10-летнему юбилею Клинической больницы №2 г. Нальчика «Актуальные вопросы современной хирургии» Нальчик, 2010.

Межрегиональная научно-практическая конференция «Новые технологии в экспериментальной и клинической хирургии» посвященная 100-летнему юбилею кафедры общей хирургии и кафедры оперативной хирургии и топографической анатомии Саратовского медицинского университета. Саратов, 2011.

Межрегиональная научно-практическая конференция «Актуальные вопросы хирургии и онкологии» Саратов, 2017.

Положения диссертации обсуждались на заседаниях Саратовского общества хирургов им. С.И. Спасокукоцкого (2010; 2017).

ЛИЧНЫЙ ВКЛАД

Автором проведен патентный поиск, изучена современная отечественная и иностранная литература, составлен план диссертационной работы. Автор самостоятельно определил основные положения диссертации, ее задачи и выводы. Автор лично участвовал в проведении экспериментального исследования, в разработке способа эндоскопического способа эндоскопического гемостаза. При обследовании и лечении больных с кровоточащей гастродуоденальной язвой автор самостоятельно проводил обработку и интерпретацию полученных результатов. Автор выступал с результатами исследования на международных, всероссийских и межрегиональных конференциях.

ПУБЛИКАЦИИ

По материалам исследования опубликовано 24 печатных работ, в том числе 4 статьи в реферируемых ВАК журналах; получен патент РФ на изобретение (патент РФ № 2684752, 12.04.2019).

ОБЪЕМ И СТРУКТУРА ДИССЕРТАЦИИ.

Диссертация изложена на 132 страницах текста, состоит из введения, обзора литературы, 4 глав собственных исследований, заключения, выводов, практических рекомендаций, списка литературы, включающего 116 отечественных и 83 зарубежных авторов. Работа иллюстрирована 14 таблицами и 33 рисунками.

Глава 1. Лазерный гемостаз в эндохирургии кровоточащей язвы

1.1. Современная тактика лечения кровоточащей гастродуоденальной язвы

Гастродуоденальные кровотечения длительное время остаются сложной и не вполне решенной проблемой современной ургентной хирургии [5; 24; 148]. Более половины больных с желудочно-кишечной геморрагией составляют пациенты с язвами желудка и двенадцатиперстной кишки. В последние десятилетия XXI века было отмечено как увеличение заболеваемости населения язвенной болезнью желудка и двенадцатиперстной кишки, так и увеличение количества осложненных форм язвенной болезни [19; 43; 186]. Современные успехи клинической хирургии, внутрипросветной эндоскопии, анестезиологии-реаниматологии, наряду с расширением арсенала медикаментозной противоязвенной терапии пока не привели к значительному снижению летальности при этой патологии [25; 61; 156]. Данные современной литературы свидетельствуют, что частота послеоперационных осложнений и летальность, особенно при повторных кровотечениях сохраняется практически на прежнем уровне [47; 52; 147]. Так, в 2014 году на Общероссийской согласительной конференции по принятию национальных клинических рекомендаций в г. Воронеже было констатировано, что послеоперационная летальность при гастродуоденальных кровотечениях язвенной этиологии сохраняется на уровне 10-14% без тенденции к дальнейшему снижению [116]. По данным различных авторов, общая летальность при кровоточащей гастродуоденальной язве составляет 10–14%, послеоперационная – от 12 до 35% [9; 27; 144]. Особо следует отметить факт того, что летальность при геморрагических осложнениях язвы желудка и ДПК не снижается даже с учетом широкого внедрения достижений современной фармакотерапии [77; 107; 183]. По–прежнему значительная доля летальных исходов обусловлена рецидивами язвенного кровотечения [52; 82; 183]. По мнению В.К. Гостищева и соавт. (2004), М.В. Кукоша и соавт. (2014), О.

Brehant et al. (2008), в основном погибают несвоевременно оперированные пациенты с язвенным гастродуоденальным кровотечением [25; 38; 123]. Преобладание больных с рецидивом среди всех умерших от гастродуоденального кровотечения достигает 60–80% [38; 69; 128]. Приведенные факты, несомненно, указывают на значимость своевременной диагностики, адекватного лечения и профилактики рецидива язвенного гастродуоденального кровотечения. Выбор метода лечения больных с кровоточащей язвой желудка или ДПК является одним из наиболее сложных вопросов экстренной хирургии. Так же, следует признать, что на современном этапе развития хирургии ещё не выработано единого тактического подхода в лечении больных с кровоточащей гастродуоденальной язвой [161; 175].

В настоящее время опыт передовых хирургических центров показывает, что успех лечения напрямую зависит от внедрения эффективных и надежных методик эндоскопического гемостаза [44; 74; 114]. Так по данным В.К. Гостищева и М.А. Евсеева (2005), снижение хирургической активности в экстренных ситуациях ниже 10% приводит к снижению общей летальности до уровня 1–2% [24]. В связи с этим необходимо дальнейшее совершенствование эндоскопических методик гемостаза.

1.2. Роль и место эндогемостаза в лечении кровоточащей гастродуоденальной язвы

Эндоскопический гемостаз применяется с целью временной, а в ряде случаев и окончательной остановки кровотечения. Наиболее ценное значение имеет остановка кровотечения при первичной эндоскопии. В настоящее время большинству хирургов и эндоскопистов пришло понимание той концепции, согласно которой «каждое эндоскопическое исследование, осуществляемое по экстренным и срочным показаниям с целью диагностики, должно заканчиваться гемостатическим воздействием» [92]. По разным причинам не менее 2/3

пациентов с кровоточащими язвами желудка и ДПК лечатся неоперативными методами; хирургическая активность в остром периоде заболевания имеет тенденцию к непрерывному снижению [90; 97]. Использование методик эндогемостаза позволяет в некоторых случаях избегать крайне опасных экстренных хирургических вмешательств и чаще оперировать больных в плановом порядке [112]. Гемостатическое эндоскопическое воздействие при гастродуоденальных кровотечениях обладает достаточно высокой эффективностью и позволяет осуществить его временную остановку не менее, чем у половины больных, адекватно подготавливая их к срочному оперативному вмешательству, если оно является обоснованным и показанным [109]. Последующая современная медикаментозная терапия дает возможность в ряде случаев предотвратить рецидив кровотечения и способствовать возможности операции на этапе плановой помощи [88]. Эндоскопия с первичным или с повторяющимся гемостатическим воздействием может явиться единственно возможным методом лечения у группы больных с чрезвычайно высоким операционно-анестезиологическим риском, когда неотложная операция является крайне опасной. Этим пациентам обеспечивается динамическая эндоскопия и повторный неоперативный гемостаз [74].

Показания к лечебной эндоскопии практически не требуют дополнительного обсуждения, ибо являются по своей сути продолжением диагностических мероприятий. Первичное выполнение эндоскопического гемостаза является настоятельно необходимым при продолжающемся кровотечении [46]. Так, при язвах желудка и ДПК продолжающееся артериальное кровотечение встречается в 8–10% наблюдений; капиллярное кровотечение, в виде упорного и нечетко локализованного, встречается у 10–15% больных [127]. При этом возможный риск потенциального рецидива кровотечения существует у 80–85% пациентов с уже остановившимся к моменту госпитализации кровотечением [141]. Признаками недавно состоявшейся геморрагии являются визуализированные в краях или в дне язвы тромбированные сосуды различного

диаметра, фиксированный к язвенному кратеру тромб-сгусток (adgerens-clot) или видимый в дне язвы аррозированный сосуд значительного калибра [6]. При такой угрожающей эндоскопической картине рецидив кровотечения, по литературным данным, может развиться у 10–50% больных, в зависимости от выраженности эндоскопических находок [90; 106]. Вследствие этого остановившееся на момент первичного эндоскопического осмотра кровотечение со следами недавно перенесенного является также показанием к лечебной эндоскопии (превентивному эндоскопическому воздействию) [34; 74; 158].

Показаниями для проведения эндоскопического гемостаза при динамической гастродуоденоскопии являются отрицательная динамика источника геморрагии, при которой сохраняются интактными ранее «обработанные» сосудистые структуры язвенного дна; появляются новые участки аррозии; либо развивается рецидив кровотечения [107; 175].

С другой стороны многие хирурги в своих исследованиях приходят к заключению о том, что неоднократные попытки остановить кровотечение и предотвратить его рецидив с помощью эндоскопических методик нередко приводят лишь к запоздалым оперативным вмешательствам и, следовательно, к высокой послеоперационной летальности [15; 23; 36]. Многие авторы приводят данные о том, что изолированное применение эндогемостаза достоверно не приводит к сокращению числа рецидивов язвенного кровотечения [63; 78; 110]. Таким образом, в настоящее время в литературе сформировалось положение, согласно которому эндоскопический гемостаз не является альтернативой хирургическому методу лечения ЯГДК, но дополняет его и позволяет уменьшить количество неотложных операций и оперировать пациентов после инфузионно-трансфузионной подготовки в отсроченном или в плановом порядке [51; 69; 98].

1.3. Методики эндогемостаза

Создание современной волоконной эндоскопической техники послужило стимулом не только к диагностике источника желудочно-кишечного кровотечения, но дала возможность внедрению в практику различных по своей

физической природе способов местного кровоостанавливающего воздействия на источник желудочно-кишечного кровотечения. Современная эндоскопия обладает разнообразным арсеналом средств эндоскопического гемостаза, различных по своей энергетической сущности, доступности, надежности, безопасности и стоимости [2; 107; 158].

Аппликационный способ эндогемостаза. Орошение источника кровотечения при непосредственном зрительном контроле является наиболее простым и удобным, но, к сожалению, совершенно ненадежным способом остановки или профилактики кровотечения [4; 35; 40]. Для аппликации применяются растворы адреналина, аминокапроновой кислоты, нитрата серебра. Техническая простота аппликационной методики привлекает исследователей и способствует тому, что на фармацевтическом рынке периодически появляются сообщения о новых препаратах, используемых для орошения (гемоблок, ариста) [70; 83]. Иногда применяются и клеевые композиции для обработки язвенного дефекта, хотя по утверждениям большинства авторов [92; 101; 148] адгезивная способность клеевой пленки в любых ее химических формах совершенно недостаточна. Новые данные о высокой эффективности модификации аппликационного гемостаза гранулированными сорбентами получены в экспериментальных исследованиях Е.Ф. Чередникова (2014) [123; 123]. Использование этой технологии в клинике показало хорошие результаты, свидетельствующие о доступности и надежности методики [123].

Инъекционная методика эндогемостаза. В настоящее время значительная часть хирургов пришли к выводу о том, что методика орошения малоэффективна, и необходимо вводить гемостатические, сосудосуживающие и антигипоксические препараты непосредственно в источник геморрагии [9; 96; 148]. Гемостатический эффект при этом определяется сочетанием химико-фармакологического действия лекарственных средств с механической компрессией кровоточащего сосуда внутритканевым инфильтратом [17; 188]. Для

инъекционного гемостаза применяются разнообразные склерозирующие вещества (этанол, этоксисклерол, фибровейн и др.) [57; 198].

С учетом высокой фибринолитической активности крови в регионарном русле области гастродуоденальной язвы, некоторые авторы предлагают добавлять в инъецируемую гемостатическую лекарственную смесь антифибринолитики и ингибиторы протеолиза [35; 187]. Ряд исследователей сообщает о высокой эффективности методики фибринового клея, как для первичной остановки кровотечения, так и для профилактики его рецидива [44; 101]. Имеются сообщения различных авторов, указывающие на способность инъекционного эндогемостаза значительно уменьшать интенсивность артериального кровотечения, предваряя воздействие другой физической природы [46; 133]. Инъекционный эндогемостаз, несомненно, являясь достаточно эффективной самостоятельной методикой, может потенцировать термические и электротермические способы остановки кровотечения [17; 114; 127].

Электрохирургическая методика эндоскопического гемостаза. Этот способ остановки желудочно-кишечного кровотечения электрическим током высокой частоты является основным в большинстве хирургических клиник [40].

Впервые электрокоагуляцию для остановки кровотечения из желудочно-кишечного тракта применили C. Youmans et al. (1970). Хирургам удалось остановить кровотечение у двух больных с распадающимся раком и острыми язвами желудка при помощи активного монополярного электрода, введенного в гастростому через цистоскоп [6].

Техническая простота диатермкоагуляции, возможность смывания крови из источника геморрагии непрерывной подачей жидкости, хорошая визуализация источника кровотечения в ходе операции делают электрохирургическую методику удобным и доступным способом остановки кровотечения [66]. В литературе эффективность инициального гемостаза диатермкоагуляцией оценивается достаточно высоко [84; 101], однако многие авторы свидетельствуют о том, что электрокоагуляционный гемостаз при кровотечении из язвы, обладает

лишь временным характером [113; 114; 144]. Повторение кровотечения после диатермкоагуляции наблюдается, по данным литературы, не менее чем в 10–25% наблюдений [140]. Электрокоагуляцию следует считать практически непригодной для профилактики рецидива язвенного кровотечения [15; 88]. A. Meier, H. Messmann et al. (2015) показали, что электрокоагуляция, являясь эффективной методикой первичной остановки кровотечения, не обладает значительным преимуществом в профилактике его рецидива [158].

Многочисленные исследования доказали, что при моноактивном способе электрокоагуляции глубина коагуляционного некроза стенки полого органа практически не контролируется [11; 175]. В связи с этим существует риск перфорации гастродуоденальной стенки в зоне хирургического воздействия [44]. Монополярной электрокоагуляции присущ такой недостаток, как прочное приваривание моноактивного электрода вместе с коагуляционным струпом к поверхности источника кровотечения. В этих случаях, при извлечении эндоскопа струп отрывается от обработанной поверхности язвы, и кровотечение возобновляется нередко более интенсивно [67]. С целью устранения указанного недостатка, предлагалось выполнять электрокоагуляцию через поток жидкости или ионизированного газа [68; 113]. Бесконтактная электрокоагуляция в среде непрерывно инсуфлируемого ионизированного инертного газа стала новым самостоятельным способом эндоскопического гемостаза – аргоноплазменной коагуляцией [4]. Аргоноплазменная коагуляция лишена недостатков обычной диатермкоагуляции, а эффективность ее достаточно высока [16; 35; 118].

Механический способ эндогемостаза. Хирургическая практика показала значительные преимущества механического гемостаза перед другими эндоскопическими методиками вследствие его удобства и эффективности с высоким уровнем надежности. Впервые механический гемостаз через гастроскоп был осуществлен экспериментально, и клинически F. Hayashi et al. (1975), и G. Katon (1976) [187]. Следует отметить, что эндоклипирование требует достаточного опыта и высокой квалификации врача–эндоскописта.

Непременными условиями для клипирования являются хорошая визуализация источника кровотечения, его ограниченная площадь, отсутствие фиброзных рубцов и возможность эндоскопических манипуляций в данном анатомическом отделе желудка или ДПК. К настоящему времени в медицинской литературе сложилось мнение о высокой эффективности эндоклипирования как для первичной остановки кровотечения, так и для профилактики его рецидива [35; 66; 182]. Эндоклипирование является единственным способом остановки профузного артериального кровотечения. Применение данной методики противопоказано при локализации источника кровотечения вне зоны эндоскопической доступности [74], при интенсивным кровотечении из-под фиксированного в дне язвы сгустка крови [94], а также при кровотечении из гигантской каллезной язвы с множеством аррозированных сосудов [92].

Таким образом, в настоящее время в хирургической практике применяются разнообразные методики эндоскопического воздействия на источник желудочно-кишечного кровотечения, эффективность которых неодинакова. Эндоскопический гемостаз должен выполняться по возможности просто и быстро. Эндохирургическое воздействие при этом не должно усугублять ишемию в стенке желудка или ДПК. Немаловажным фактором в современных условиях служит также трудность полноценного обеспечения расходными материалами.

1.4. Лазерные технологии в эндохирургии желудка

Одним из современных высокотехнологичных способов эндоскопического гемостаза является лазерная обработка кровоточащей язвы [3; 37; 151]. Применение лазера в клинической хирургии имеет ряд преимуществ, обусловленных биофизическими особенностями воздействия его излучения на биологические ткани. Высокая мощность, монохроматичность, когерентность лазерного излучения, а также техническая возможность точного подведения к объекту позволяют избирательно применять его на биологические ткани и точно дозируя, добиваться коагуляции, либо абляции обрабатываемой поверхности [142]. Лазерное излучение позволяет полноценно контролировать его применение,

минимизировать объем повреждения биотканей, добиваться гемостаза по ходу разреза и, наконец, обеспечивать особые условия заживлению раны после хирургической операции [79; 117; 129].

Высокоэнергетические лазерные приборы на современном этапе развития науки и техники нашли разнообразное применение в лечении многих заболеваний. Положительные моменты использования лазеров в хирургии (возможность введения излучения в гибкие волоконные световоды, хороший гемостатический и достаточный коагулирующий эффекты) способствовали их внедрению в практику внутрипросветной эндоскопии [8; 30; 50]. Многочисленные клинические исследования, доказали высокую эффективность лазеркоагуляции кровоточащей язвы [55]. В эндохирургии желудка преимущественно применяется Nd-YAG-лазер (его инверсионная среда представляет собой аллюмо-иттриевый гранат с добавлением атомов неодима), но возможно использование и других лазерных приборов со сходными оптическими характеристиками [55; 59]. Излучение Nd-YAG-лазера способно самостоятельно останавливать кровотечение, предотвращать его рецидив, устраняя тем самым показания к крайне опасной экстренной операции [84]. Эффективность лазерного эндогемостаза может быть статистически сравнима с применением термозонда и значительно повышается при сочетании с инъекционными методиками [67]. Лазерным излучением может быть успешно выполнен эндоскопический гемостаз, так как характеристики ближнего инфракрасного диапазона Nd-YAG-лазера позволяют добиться обработки сосудов значительного диаметра, достигая их «биологической сварки» [37]. Тем не менее, существуют экспериментальные исследования ряда авторов, показывающие, что сосуд до 0,5 мм в диаметре относительно легко коагулировать Nd-YAG-излучением, но воздействие на артерию более 1 мм в диаметре требует значительного увеличения мощности лазерного луча, что небезопасно и не всегда достаточно эффективно [37; 49; 60].

Излучение CO_2-лазера невозможно ввести в кварцевый световод, что обуславливает невозможность их использования в гибкой эндоскопии. Установки

на основе Nd-YAG-лазера в России начали успешно применять в клинической практике для эндоскопического гемостаза с 80 годов XX века [62]. Одновременно в других странах также проводились клинико-экспериментальные исследования в области высокоэнергетической лазерной хирургии. P. Kiefhaber и соавт. (1977, 1978) [151] изучили возможность применения для эндогемостаза ближнего инфракрасного излучения Nd-YAG-лазера. Проводя многочисленные эксперименты, авторы заключили, что лазерное излучение ближнего инфракрасного диапазона с длиной волны 1064 нм имеет несомненные преимущества перед излучением зеленого аргонового лазера оптического спектра. Излучение Nd-YAG-лазера быстро и надёжно останавливало кровотечение даже из достаточно крупных артериальных сосудов желудка. Выраженный гемостатический эффект инфракрасного излучения обусловлен тем, что оно значительно слабее поглощается кровью (в 4–5 раз по сравнению с излучением аргонового лазера), а поэтому проникает в стенку желудка более глубоко, оказывая коагулирующее действие на подслизистый слой, включающий аррозированные сосуды. Тем не менее, иностранные авторы не провели морфологических исследований с целью установления глубины коагуляционного повреждения при использовании лазерного излучения для лазерфотокоагуляции стенки желудка и ДПК, что позволило бы более полно оценить безопасность применения этой методики в клинике.

Таким образом, противоречивость информации о результатах применения лазеров для достижения эндоскопического гемостаза наряду с неудовлетворительными результатами лечения и высокой летальностью, сопровождающей лечение больных с кровоточащими гастродуоденальными язвами, заставляет нас совершенствовать имеющиеся методы и искать новые пути оптимизации методик лазерного воздействия на источник кровотечения.

1.5. Механизм гемостатического действия лазера

Характер воздействия лазерного излучения на биоткани зависит, прежде всего, от его частоты, определяющей поглощение в биологической ткани,

определяя тем самым объем в котором происходит энерговыделение [190]. Сравнительная оценка эффективности и безопасности аргонового и Nd-YAG лазера дана в работах P. Fruhmorgen (1977), R.L. Protell (1978), F.E. Silverstein (1979) [181]. Неожиданным выводом этих экспериментов стала очевидность высокой эффективности воздействия излучением видимого спектра, не уступающее инфракрасному, и в то же время, не проникающее глубоко в стенку полого органа. В связи с тем, что для видимого оптического излучения кровь обладает выраженным экранирующим действием, с целью повышения эффективности лазерного воздействия на источник геморрагии было предложено удалять с него кровь непрерывной струёй жидкости или потоком газа [169]. Экспериментальные исследования показали, что применение таких дополнительных мер сокращает экспозицию лазерного воздействия, необходимого для гемостаза, что позволяет нивелировать опасные эффекты и уменьшить глубину повреждения стенки желудка или ДПК [163].

Учеными кафедры госпитальной хирургии Московского медицинского университета им. Н.И. Пирогова проведены эксперименты по изучению эффективности и безопасности лазерного воздействия на стенку желудка, излучением в жёлто-зелёном (510 и 580 нм) и в инфракрасном (1064 нм) спектральных областях, при моделировании кровотечения из острого дефекта слизистой [13]. Авторы установили, что вследствие глубокого проникновения излучения YAG-неодимового лазера значительная гипертермия в оболочках стенки желудка вплоть до серозного покрова, сопровождавшаяся интенсивным испарением тканевой воды, в связи, с чем отмечалось сморщивание тканей и уменьшение экспериментальных дефектов слизистой. При гистологическом исследовании участков стенки желудка после лазерфотокоагуляции неодимовым лазером был обнаружен коагуляционный некроз подслизистого слоя желудочной стенки на всю его толщину. При использовании высокой мощности излучения выше 10 и до 50 ВТ, наблюдалось значительное повреждение мышечной оболочки стенки желудка, проявляющееся в виде деструктивного отека ткани,

разрушении эластичных волокон, тканевых петехий. В серозной же оболочке часто обнаруживалось типичное коагуляционное поражение, в естественных условиях приводящее к перфорации [13; 39].

Известно, что излучение аргонового лазера зеленого диапазона хорошо поглощается в оксигемоглобине. Излучение аргонового лазера пригодно для введения в гибкие кварцевые световоды. Вместе с тем данный лазер не получил широкого распространения в клинической практике из-за недостаточной мощности. Альтернативой ему могли бы стать лазеры на парах меди с длиной волны 510–580 нм, как наиболее эффективные для хирургии содержащих кровь тканей. Однако чрезвычайная плотность мощности излучения оптического зеленого диапазона делает его опасным для зрения врача–эндоскописта и приводит к необходимости использовать защитные очки, снижающие эффективность непосредственного визуального контроля над ходом гемостатической операции [39; 55] или оцифрованную видеоэндоскопическую систему. Немаловажным фактом является высокая стоимость лазеров на парах меди.

Как уже было показано в многочисленных публикациях, наиболее востребованными в эндоскопической хирургии при желудочно-кишечном кровотечении являются генераторы на аллюмо-иттриевом гранате с неодимом – Nd-YAG лазеры (длина волны излучения 1,06 мкм) с мощностью 10–50 Вт и выводом излучения в кварцевое волокно [60]. Однако чрезмерная глубина проникновения (до 5–10 мм) в подлежащие ткани за счет низких коэффициентов поглощения в воде и гемоглобине, превышающая естественную толщину стенки желудка, делают эти инструменты опасными в эндоскопической хирургии полых органов [65; 73]. Хорошей альтернативой дорогостоящим твердотельным Nd-YAG лазерам могут быть относительно недорогие и простые в обслуживании диодные лазеры. Их спектральные характеристики приближаются к излучению последних, хотя мощность ограничивается 10–15 Вт [55; 79; 111]. Существует линейка медицинских лазерных приборов ООО НТП ИРЭ Полюс (Россия),

включающая аппараты с длиной волны 0,97; 1,06; 1,56 мк [54]. Сравнительное изучение высокоэнергетического лазерного излучения показало, что имеются особенности его фотобиологического действия на биоткани с преобладанием режущего или коагуляционного эффектов [59]. Несомненным оказался только один вывод о малой эффективности дистанционного воздействия лазерного излучения, введенного в кварцевый световод [79].

Методика контактного воздействия лазерного волоконного инструмента на источник кровотечения обладает рядом преимуществ [2; 84]. При бесконтактном способе фотокоагуляции воздействие на биоткань осуществляется лазерным излучением, мощность которого значительно теряется на торце световода [41]. При попадании на световод содержимого желудка, крови, продуктов горения прозрачность его снижается и происходит разрушение рабочего торца [80]. При использовании же контактных методик освобожденный от полимерных оболочек кварцевый световод или его сапфировый наконечник воздействует непосредственно на источник кровотечения. В месте соприкосновения с тканью световода к нему прочно фиксируются продукты горения, в которых интенсивно поглощается лазерное излучение, приводя к непрерывному разогреву. Таким образом, рассеянное действие лазерного излучения дополняется термическим воздействием раскаленного кварцевого световода. Благодаря этому возрастает эффективность коагулирующего воздействия на источник кровотечения и снижается уровень лазерного излучения с френелевским и релеевским видами рассеяния [2; 30]. Несмотря на описанные технические приемы, проблема охлаждения и защиты кварцевого световода при бесконтактной и контактной лазерфотокоагуляции остается далекой от разрешения при использовании мощности, превышающей 10 Вт [37; 49; 80].

Контактная лазерфотокоагуляция сопровождается как вапоризацией тканей, так и их коагуляцией. Преобладание того или иного эффекта зависит от длины волны используемого лазера и от мощности излучения на торце световода [111; 143]. При лазерной коагуляции, так же как и при контактной электрокоагуляции,

вследствие повреждения ткани имеется опасность возникновения перфорации полого органа [80]. По данным экспериментальных исследований и клинических наблюдений, угроза перфорации стенки полых органов достоверно выше при применении излучения с длиной волны 1064 нм; она снижается при использовании аргонового лазера или лазера на парах меди (видимая область зеленого спектра) [2; 39; 80].

О клинических случаях осложнений лазерфотокоагуляции с помощью неодимового лазера перфорацией сообщают P. Kiefhaber et al. (1989) [151]. Применив указанную методику у 110 больных, авторы диагностировали перфорацию у 2 больных после повторных лазерных манипуляций при острых кровоточащих язвах.

Как показали сравнительные биофизические и патоморфологические исследования и эксперименты, в основе эффективности высокоэнергетического лазерного излучения во всех спектральных диапазонах наблюдается своеобразный фототермический эффект. Этот эффект с одной стороны, определяется плотностью мощности когерентного лазерного излучения, а с другой стороны – оптическими свойствами биологических тканей, их спектрами пропускания, рассеяния и поглощения [60; 120]. При локальном дозированном нагреве тканей становятся возможными основные хирургические манипуляции, включающие коагуляцию крови в сосудах и локальный гемостаз, биологическая сварка тканей, фотодеструкция и аблация патологически измененных тканей [39; 60]. Механизм взаимодействия лазерного излучения Nd-YAG лазера с биологическим объектом описан недостаточно полно. При лазерном воздействии на гидрофильные биологические объекты Nd-YAG лазером (1064 нм) поглощение в воде чрезвычайно мало. В депигментированном неводном компоненте биоматериала поглощение так же является невысоким. Поглощение излучения повышается в крови за счет действия гемоглобина эритроцитов как фотофора. Проникновение излучения в кровьсодержащую ткань достигает 5–8 мм глубины. Коэффициент поглощения излучения резко возрастает на денатурированном белке, после

нагревания облучаемой ткани, а при дальнейшем разогреве и возгорании этот показатель еще более увеличивается за счет обугливания (карбонизации). Поэтому характер взаимодействия лазерного излучения с биологическим объектом резко меняется во времени: коэффициент поглощения с экспозицией непрерывно нарастает, а глубина проникновения лазерного луча в ткань соответственно падает. Энергия фотонов лазерного света превращается в тепловую, что наряду с рассеянием ведет к локальному разогреву тканей в месте коагуляции. При температуре до 43^0С термические повреждения ткани обратимы, а при дальнейшем повышении температуры белковые макромолекулы необратимо денатурируют, в результате чего участок ткани в области лазерного облучения некротизируется [60]. Термическая денатурация является физической основой коагуляции. Критическая температура начала биологической коагуляции составляет около 55^0С. При повышении температуры в области лазерного воздействия выше 100^0С начинается интенсивное испарение воды, а затем следует термический распад органических соединений – пиролиз. При достижении 300^0С начинается горение поверхностных слоев биологического объекта с выделением летучих фракций и осаждением продуктов горения на поверхности формирующегося абляционного кратера. Собственно аблация, то есть разрушение ткани под действием лазерного луча является конечным результатом кумулятивного фототермического лазерного эффекта. Для развития абляции необходимо, чтобы накопление тепла в области воздействия происходило быстрее его рассеяния, что приводит к собственно фотодеструкции и формированию кратера [39; 60; 150]. Следует отметить, что при описании фотобиологических принципов лазерной коагуляции А.И. Неворотиным (1996) использовался не биологический материал, а лишь искусственная модель биоткани [60]. Исследования были проведены без учета оптических явлений отражения, рассеяния и пропускания лазерного излучения. Вместе с этим следует признать, что процесс распространения лазерного излучения через неоднородные материалы, какими являются биоткани, особенно в случае, когда оптические

свойства тканей меняются под воздействием излучения, не описывается одним только коэффициентом поглощения [163; 173; 189]. Свое непосредственное влияние оказывают такие факторы как отражение, рассеяние излучения и экранирующий эффект трансформированной под действием лазерного излучения ткани. Поэтому врач, прогнозируя эффект лазерного воздействия, должен опираться на результаты экспериментов для конкретных тканей, а в ходе операции корректировать уровень лазерного воздействия по его результатам [3; 111].

Глава 2. Материалы и методы исследования

2.1. Общая характеристика клинического материала

С 2014 по 2016 гг. в клинике находились на лечении 493 пациента с желудочно-кишечным кровотечением различной этиологии и тяжести. Информация о пациентах храниться в цифровых базах данных. До 2015 года использовали базу данных собственной разработки; с 2015 года используется программа «Медицинская Информационная Система БАРС».

Наиболее частой причиной гастродуоденального кровотечения оставалась язва желудка и двенадцатиперстной кишки, диагностированная у 285 человек (57,8%) (табл. 1).

Таблица 1

Распределение больных в зависимости от этиологии желудочно-кишечного кровотечения

Причина кровотечения	Количество больных	Доля патологии, %
гастродуоденальная язва	285	57,8
эрозивный гастродуоденит	81	16,4
синдром Меллори-Вейсса	63	12,8
варикозное расширение вен пищевода	52	10,5
рак желудка	11	2,2
ВСЕГО:	493	100

В структуре неязвенных кровотечений ведущее место занимал эрозивный гастродуоденит и симптоматические изъязвления, составляя 38,9% всех неязвенных кровотечений (208 больных). Второй по частоте причиной геморрагии был синдром Меллори-Вейсса, который нередко сочетался с другой желудочной патологией (эрозивный гастрит, рефлюкс-гастрит, грыжа

пищеводного отверстия диафрагмы). Синдром Меллори-Вейсса диагностирован у 63 пациентов – 30,3% всех неязвенных кровотечений. Кровоточащий рак желудка мы наблюдали всего у 11 человек. Кровотечение из варикозно расширенных вен пищевода встречается все более часто; оно было диагностировано у 52 человек.

Кровотечение из хронической язвы было диагностировано у 188 мужчин и у 97 женщин, что подтверждает данные о преобладании мужчин с этой патологией.

В течение первого дня от начала кровотечения обратились за медицинской помощью 206 человек (72,2%). Нередко наблюдались случаи и запоздалой несвоевременной госпитализации. Из 285 пациентов с хронической кровоточащей язвой, дуоденальная язва была выявлена у 198 (69,5 %) человек; у 61 (21,4%) больных обнаружена язва желудка; у 18 (6,3 %) сочетанные язвы; язвы культи желудка и язвы анастомоза диагностированы у 8 человек. Обнаруженная структура язвенной болезни, осложненной кровотечением, совпадает с литературными данными [14; 19; 130] о преобладании дуоденальной язвы в геморрагических осложнениях. Частоту различной локализации язвы демонстрирует рис. 1.

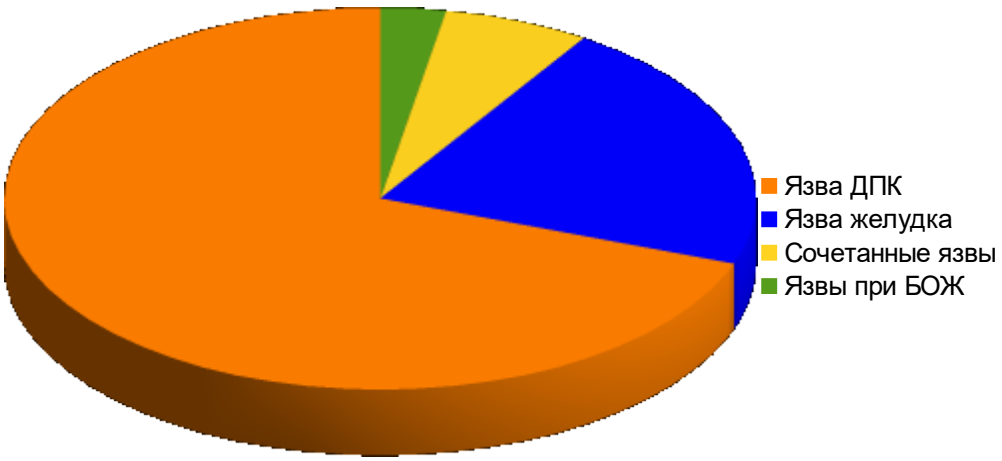

Рис. 1. Локализация гастродуоденальной язвы

Предшествующий язвенно-гастритический анамнез был выявлен у 204 (71,6%) пациентов. Впервые возникшее кровотечение из гастродуоденальной язвы диагностировано у 89 (31,2%) человек.

Прием алкоголя перед началом кровотечения был отмечен у 92 человека (88 мужчин). Частым фактором, предшествующим геморрагии, оказался прием нестероидных противовоспалительных препаратов (89 человек), антигоагулянтов и антиагрегантов (76 пациентов). Был отмечен факт тяжелого течения заболевания с неблагоприятным его развитием в случае бесконтрольного приема варфарина по поводу фоновой патологии.

Достоверного сезонного распределения пациентов с кровоточащей язвой желудка и ДПК не зарегистрировано, что соответствует литературным данным о хронологических особенностях язвенной болезни в последние годы [43; 51; 157]. Из 285 больных с хронической язвой в весенне-осенний период госпитализировано 143 человека.

Основными критериями, определяющими выбор лечебно-диагностической тактики у больных с кровотечением из язвы желудка и ДПК, наряду с клиническими данными, являлись тяжесть кровопотери и степень активности кровотечения. По величине кровопотери различали 3 степени тяжести по классификации А.И. Горбашко [22]. Кровопотеря рассчитывалась не только по степени анемии, но и по дефициту циркулирующей крови методом Мышкина-Франкфурта-Боровского [123]. Легкая степень кровопотери выявлена у 79 человек (27,7%), средняя у 144 (50,5%), и тяжелая у 62 (21,7%) пациентов.

На выбор хирургической тактики значительное влияние оказывал фактор определения активности кровотечения. В клинической практике использовали критерии Forrest (1989) [135], которые дополняли показателем степени активности кровотечения Г.П. Гидирима (1992), в модификации Ю.Г. Шапкина (1995) [85; 107] (табл. 2). Клинико-эндоскопическая классификация степени активности кровотечения в отличие от критериев Forrest учитывает

гемодинамические показатели, что существенно влияет на хирургическую тактику в неотложной ситуации. При анализе указанных критериев полагали, что IV степень активности кровотечения по Г.П. Гидириму соответствует значению Forrest I; III – состоянию угрозы рецидива геморрагии Forrest II; I и II степени соответствуют показателю Forrest III. При анализе клинико-морфологических показателей мы пришли к выводу о том, что само по себе обнаружение фибрина, покрывающего дно язвы, еще не свидетельствует о полном отсутствии риска повторного кровотечения.

Таблица 2

Степень активности кровотечения

(Гидирим Г.П., 1992; Шапкин Ю.Г., 1995)

Активность кровотечения	Клинико-эндоскопическая характеристика
I степень	Постгеморрагическая анемия при эпителизированной язве
II А степень	Стабильный локальный гемостаз – язва покрыта фибрином. Гемодинамика стабильная
II Б степень	То же при нестабильной гемодинамике
III А степень	Нестабильный локальный гемостаз: язва покрыта сгустком крови, в дне ее определяется тромбированный сосуд; в просвете желудка – редуцированная кровь. Гемодинамика стабильная
II Б степень	То же при нестабильной гемодинамике
IV А степень	Продолжающееся кровотечение из язвы. Гемодинамика стабильная
IV Б степень	Продолжающееся кровотечение из язвы. Геморрагический шок

Распределение больных по степени активности кровотечения представлено в табл. 3.

Таблица 3

Распределение больных кровоточащей гастродуоденальной язвой в зависимости от степени активности кровотечения

Активность кровотечения	Количество больных	Частота, %
II А степень	58	20,2
II Б степень	4	1,4
III А степень	89	31,2
III Б степень	53	18,6
IV А степень	52	18,4
IV Б степень	29	10,2
Всего:	285	100

С 2001 года внедрение эндоскопического гемостаза в хирургии кровоточащей язвы считали приоритетным направлением клиники. До 2004 года основным направлением клиники при кровоточащей гастродуоденальной язве была активная индивидуальная тактика с хирургической активностью, превышающей 50%. Индивидуализация понималась как выбор оптимальных сроков хирургического лечения при понимании безусловной необходимости хирургического лечения осложненной язвы желудка или ДПК. Эндоскопическое воздействие в этот период использовали эпизодически, отрабатывая его наиболее доступные методики. С 2004 года тактические принципы претерпели изменения: хирурги и эндоскописты стали формулировать показания к превентивному эндоскопическому воздействию на источник кровотечения; был сформулирован алгоритм верификации предрецидивного синдрома. Расширялся арсенал эндоскопических методик, с внедрением новой аппаратуры начали совершенствовать методику лазерфотокоагуляции. С 2005 года лазерный эндоскопический гемостаз начали выполнять по технологии создания

гемопломбы [86]. Был внедрен оригинальный прибор зонд-детектор, который применяли для ранней диагностики рецидива желудочно-кишечного кровотечения [108].

С целью обработки результатов применения лазерного эндоскопического гемостаза и изучения эффективности разработанной методики были сформированы группы клинического наблюдения. Основная группа представлена 36 пациентами, у которых использовалась разработанная методика лазерфотокоагуляции с предварительной фотомодификацией стенки желудка и двенадцатиперстной препаратом индигокармин. Первую группу сравнения составили 11 пациентов, которым применялась лазерфотокоагуляция с формированием гемопломбы. Вторую группу сравнения составили 11 пациентов после лазерного эндоскопического гемостаза, без какой-либо фотомодификации. Исследование проводилось проспективно по мере освоения новой методики эндоскопического гемостаза; в ряде наблюдений формирование групп происходило по методу случайной выборки [21]. Больные группы наблюдения и группы контроля были сопоставимы по возрасту, полу, этиологии кровотечений, по сопутствующим заболеваниям, размерам кровоточащего дефекта, степени тяжести кровотечения, характеру кровотечения, продолжительности наблюдения.

Больные всех групп наблюдения в комплексной терапии получали ингибиторы протонной помпы (омепразол, лосек, нексиум), антациды в соответствии с Национальными клиническими рекомендациями. Исследования проводились под контролем этического комитета Саратовского ГМУ им. В.И. Разумовского (протокол № 7 от 09.03.2010 г.), при обязательном письменном информированном согласии пациентов на участие в клиническом исследовании, при строгом соблюдении законодательства Российской Федерации и международных нормативно-правовых актов. Основными критериями в оценке результатов лечения были клинические и эндоскопические показатели: сроки окончательного гемостаза, частота рецидива кровотечения, динамическое

наблюдение за размерами кровоточащих дефектов, качеством их заживления, наличие неотложных операций, показатели летальности и сроки госпитализации.

2.2. Алгоритм лечебно-диагностических мероприятий при кровоточащей гастродуоденальной язве

Комплекс лечебно-диагностических мероприятий при госпитализации пациента с желудочно-кишечным кровотечением в решающей степени определяется экстренной фиброгастроскопией. Пациентам с легкой и средней степенью кровопотери выполняли ФЭГДС на уровне приемного отделения. Больных с тяжелой кровопотерей, нестабильной гемодинамикой немедленно помещали в отделение реанимации, где одновременно с интенсивной терапией, выполняли экстренную эндоскопию. От результатов эндоскопического исследования напрямую зависели выбор лечебной тактики, необходимость и срочность хирургического вмешательства. В ряде случаев считали необходимым выполнение реанимационных и диагностических мероприятий в условиях противошоковой операционной для ускорения мероприятий по организации экстренной операции. При диагностике продолжающегося кровотечения из локального источника (язва, разрыв слизистой, эрозия) считали показанным выполнение инициального эндоскопического гемостаза по освоенным в клинике методикам. При его успешности считали показанным интенсивную медикаментозную терапию с клиническим и инструментальным контролем и последующей динамической эндоскопией через 4–6 часов. При неудаче эндоскопической остановки кровотечения выполняли экстренную операцию.

Хирургические вмешательства при кровоточащей гастродуоденальной язве дифференцировали в зависимости от сроков их выполнения, используя классификацию Ю.Г. Шапкина (1996) (табл. 3) [85; 107]. Все операции подразделяли на экстренные – выполняемые в первые сутки, выделяя среди них экстренные А – на высоте кровотечения; и экстренные Б, или превентивные, –

выполняемые при угрозе рецидива геморрагии. Срочные операции осуществлялись на протяжении 2–3 суток при ухудшении клинико-эндоскопической картины и появлении признаков предрецидивного синдрома; отсроченные операции – в течение 3–4 недель постгеморрагического периода. Плановые хирургические вмешательства производились через два и более месяца при повторной госпитализации.

Таблица 3

Классификация операций
при кровоточащей гастродуоденальной язве
в зависимости от сроков выполнения (Шапкин Ю.Г., 1996)

Операция	Срок и характеристика операции
экстренная А	немедленно – при продолжающемся кровотечении
экстренная Б или превентивная	в первые сутки при риске рецидива кровотечения
срочная	на 2–4 сутки при появившемся риске рецидива кровотечения
отсроченная	через 2–3 недели в экстренном хирургическом отделении
плановая	через 2–3 месяца при повторной госпитализации

Консервативная медикаментозная терапия у больного с кровоточащей гастродуоденальной язвой имеет решающее значение с переходом клиники на принципы эндохирургической тактики. Успехи современной ятрохимии привели к созданию высокоэффективных препаратов, позволяющих при парентеральном применении добиться быстрого снижения желудочной секреции и создать условия для эпителизации язвы.

Несомненным является приоритет консервативной терапии при стабильном локальном гемостазе и отсутствии предрецидивного синдрома у больных с язвой желудка или ДПК. Усиленная медикаментозная терапия с назначением современных инъекционных препаратов назначалась после инициального эндоскопического гемостаза, или после превентивного эндоскопического воздействия.

Лечение больных с тяжелой кровопотерей, нестабильным гемостазом и суб-декомпенсированной сопутствующей патологией осуществлялась в отделении реанимации. Для инструментального контроля возможной повторной геморрагии больному устанавливали назогастральный зонд, в ряде случаев использовали оригинальный прибор зонд-детектор ранней диагностики рецидива кровотечения.

Комплексная консервативная терапия включала не только введение антисекреторных препаратов, но и мероприятия по восполнению кровопотери и коррекции сопутствующей патологии. Особое внимание уделяли возможности устранения тканевой гипоксии в периульцерозной области.

Консервативная терапия при осложнении хронической гастродуоденальной язвы кровотечением имеет ряд особенностей [5; 14]. Считается, что низкое значение pH желудочного сока препятствует агрегации тромбоцитов, разрушает фибрин-эритроцитарный сгусток [26; 36]. Поэтому считали приоритетной задачей быстрое подавление желудочной секреции вплоть до защелачивания и длительное поддержание состояния ахилии.

Для достижения анацидного состояния желудка применяли современные антисекреторные препараты. С целью получения максимально быстрого эффекта проводили длительную парентеральную инфузию блокаторов протонной помпы. В отдельных случаях выполняли болюсное внутривенное введение блокаторов гистаминовых H_2-рецепторов в самом начале терапии. Использовали длительную постоянную инфузию Лосека в суточной дозе 160 мг, также применяли препараты Эзомепразола (Нексиум), как обладающие более мощным эффектом [47; 72]. Проводя мощную антисекреторную терапию, надеялись, на возможность снижения интенсивности регионарного желудочного кровотока при снижении кислотности, описанного в ряде литературных источников [75].

2.3. Исследование оптических свойств стенки желудка в эксперименте

С целью изучения оптического распространения лазерного излучения в биоткани, определения его взаимодействия с оболочками стенки желудка и для

создания оптимальной методики лазерного гемостаза был проведен лабораторный эксперимент in vitro. Эксперимент был выполнен на кафедре оптики и биомедицинской физики СГУ им. Н.Г. Чернышевского (заведующий кафедрой проф. В.В. Тучин). Объектом эксперимента послужили 38 образцов необработанной и неизменной стенки желудка человека, полученных от разных пациентов в ходе плановых хирургических вмешательств. Непосредственно после резекции желудка из операционного препарата иссекались фрагменты здоровой стенки размерами 2,0x2,0 см. Сразу после иссечения образцы ткани помещались в 0,9% раствор хлорида натрия и сохранялись в нем до проведения оптических исследований около 4–8 часов при температуре не более 4^0С. Площадь образцов составляла 400–600 мм^2. Для измерения размеров образцы желудочной стенки фиксировались между предметными стеклами с созданием умеренной компрессии. Измерения выполнялись микрометром по всей плоскости. Точность измерения составляла 10 мкм.

Распространение когерентного излучения лазера в стенке желудка или двенадцатиперстной кишки определяется отражением его от поверхности, пропусканием через толщу биоткани, поглощением в непрозрачных средах, рассеяния на внутренних микроструктурах, отражения рассеянного в объекте излучения (рис. 2) [189].

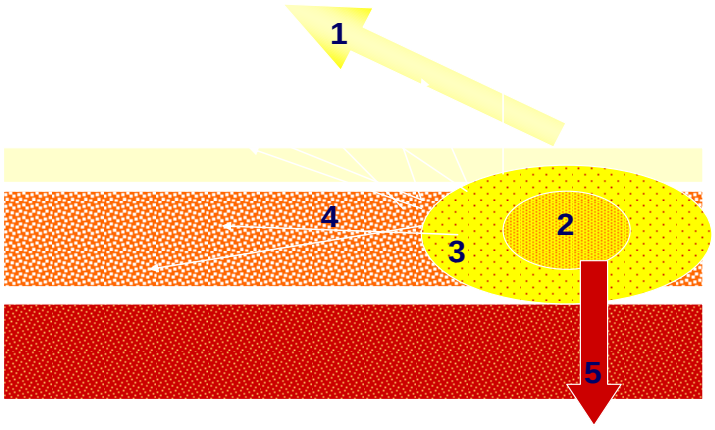

Рис. 2. Взаимодействие лазерного излучения со стенкой желудка: 1) отражение от поверхности слизистой; 2) поглощение лазерного излучения; 3)

рассеяние лазерного излучения в стенке желудка; 4) отражение рассеянного излучения 5) пропускание лазерного излучения

Оптические исследования образцов стенки желудка были выполнено в спектральном диапазоне 350–2500 нм на спектрофотометре LAMBDA 950 (PerkinElmer Ltd, UK). Данный прибор представляет собой двухканальный дифракционный монохроматор с интегрирующей сферой и обладает встроенной системой регистрации и обработки сигнала. В качестве источника излучения использовался осветитель с галогеновой лампой. С помощью диафрагмы формировался направленный пучок света 5x5 мм. Выполнялось сканирование исследуемых образцов с скоростью 2 нм/сек. Коллимированное пропускание изучалось с помощью оригинальной приставки, включающей штатив с зажимами и систему из четырех кольцевых диафрагм диаметром 1 мм (рис. 3).

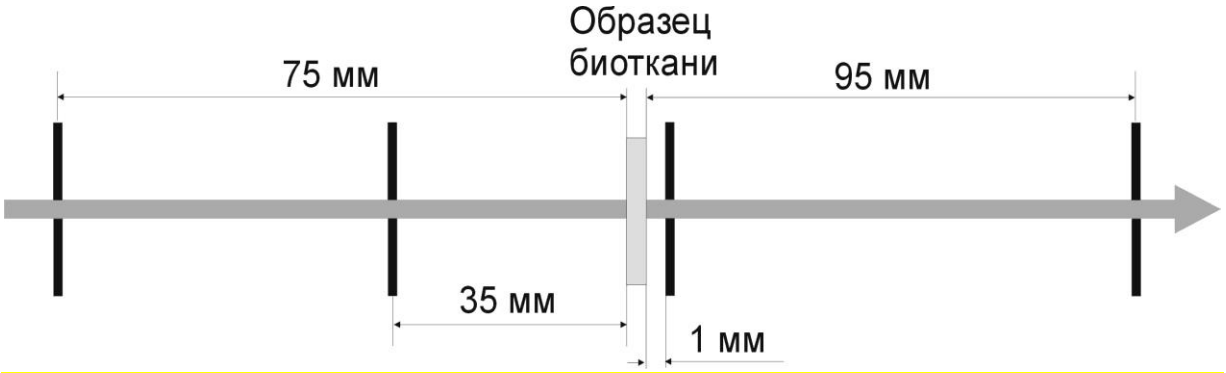

Рис. 3. Схема приставки для измерения коллимированного пропускания образцов биоткани

В эксперименте по изменению оптических свойств стенки желудка применяли подслизистую инъекцию различных препаратов, в том числе растворов гемоглобина, индигокармина, глюкозы. Исследование скорости диффузии инъекцированных растворов в стенке желудка было выполнено на специализированных оптических приборах. В частности был использован спектрометр USB4000-Vis-NIR (Ocean Optics, США). Исследование выполнялось в спектральном диапазоне 400–1000 нм. Образец стенки желудка закреплялся в

штативе площадью 3,5×1,5 см^2 с диафрагмирующим отверстием размерами 8×8 мм и помещался в лабораторную кювету с раствором 5% глюкозы. Непосредственно к кювете подводились два кварцевых световода QP400-1-VIS-NIR (Ocean Optics, США) диаметром 400 мкм. Выводимое из световода излучение формировалось коллиматорами 74-ACR (Ocean Optics, США). В качестве источника излучения использовалась галогенная лампа HL-2000 (Ocean Optics, США). С помощью описанной лабораторной установки исследовались спектры коллимированного пропускания. Измерения проводились каждые 1–2 минуты в течение 20-30 мин. Ошибка измерений не превышала 5% при длинах волн свыше 500 нм и несколько увеличивалась в коротковолновой области спектра.

С целью определения оптических характеристик стенки желудка был применен комбинированный двухэтапный метод. Первым этапом был выполнен анализ результатов измерений с помощью инверсного метода добавления-удвоения (ИДУ) [162]. На втором этапе экспериментально полученные коэффициенты поглощения (μ_a), рассеяния (μ_s) и фактора анизотропии рассеяния (g) анализировались с помощью инверсного метода Монте-Карло (ИМК) [65; 64] посредством минимизации целевой функции:

$$F\left(\mu_a,\mu_s,g\right)=\left(R_d^{\exp}-R_d^{\mathrm{calc}}\left(\mu_a,\mu_s,g\right)\right)^2+\left(T_c^{\exp}-T_c^{\mathrm{calc}}\left(\mu_a,\mu_s,g\right)\right)^2+\left(T_t^{\exp}-T_t^{\mathrm{calc}}\left(\mu_a,\mu_s,g\right)\right)^2,$$

с граничными условиями $0\le g\le 0.99$. Представленные показатели $R_d^{\exp}$, $T_t^{\exp}$, $T_c^{\exp}$, R_d^{calc}, T_t^{calc}, T_c^{calc} получены в эксперименте и расчетно подтверждены методом ИМК [190] с учетом особенностей геометрии исследуемой среды. Для итерации экспериментальных данных был использован симплекс-метод Нелдера–Мида, примененный по методике Б. Банди [7]. Итерация согласования продолжалась до совпадения измеренных и расчетных показателей с точностью меньшей 0,1%. На рис. 4 представлена блок-схема данного метода.

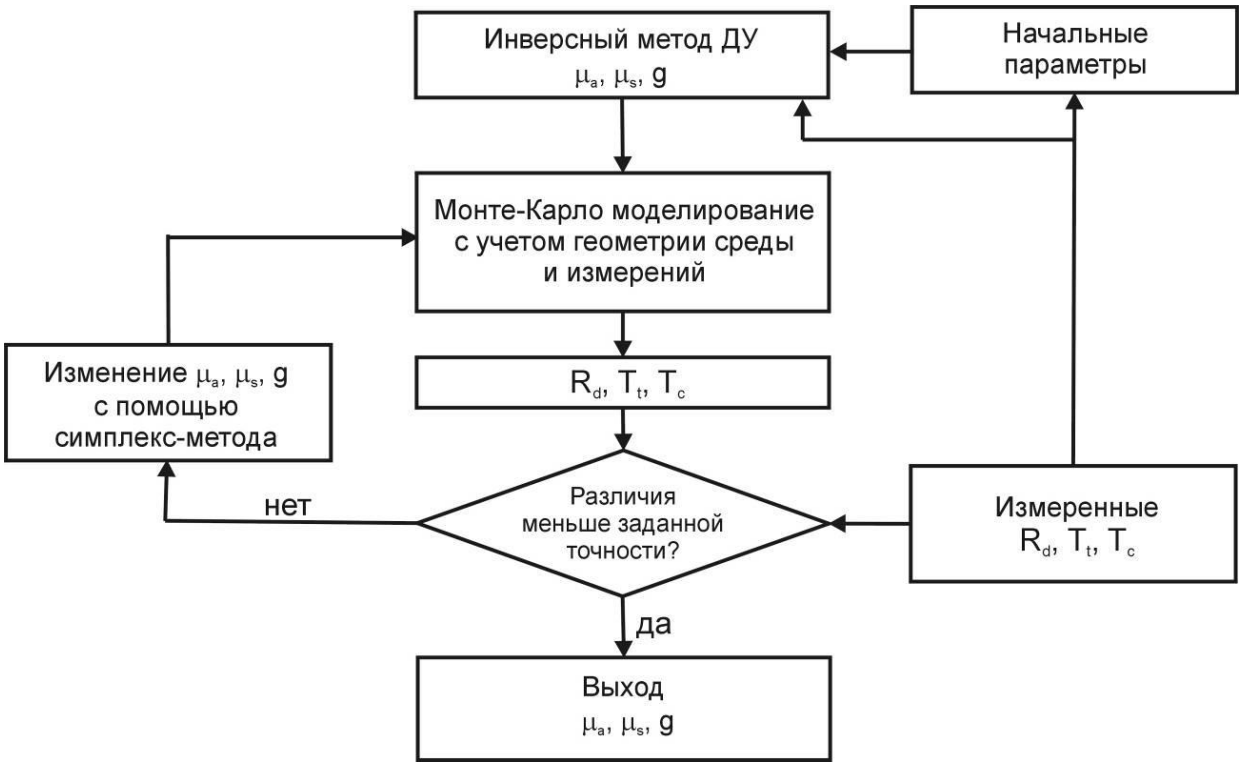

Рис. 4. Блок схема инверсного метода Монте-Карло для определения оптических параметров биотканей

Начальные значения показателей μ_a, μ_s и g определялись в ходе решения системы уравнений (1–3) [162] с использованием экспериментально измеренных значений R_d, T_t, и T_c:

$$\frac{\mu_s'}{\mu_a+\mu_s'}=\begin{cases}1-\left(\dfrac{1-4R_d-T_t}{1-T_t}\right)^2, & если \quad \dfrac{R_d}{1-T_t}<0.1\\ 1-\dfrac{4}{9}\left(\dfrac{1-R_d-T_t}{1-T_t}\right)^2, & если \quad \dfrac{R_d}{1-T_t}\geq 0.1\end{cases} \tag{1}$$

$$\left(\mu_a+\mu_s'\right)\times l=\begin{cases}-\dfrac{\ln T_t \ln\left(0.05\right)}{\ln R_d}, & если \quad R_d\leq 0.1\\ 2^{1+5\left(R_d+T_t\right)}, & если \quad R_d>0.1\end{cases} \tag{2}$$

$$\mu_t=-\ln\left(T_c\right)/l \tag{3}$$

Здесь $\mu_t=\mu_a+\mu_s$ – коэффициент ослабления, $\mu_s'=\mu_s\left(1-g\right)$ – транспортный коэффициент рассеяния и l – толщина измеряемого образца биоткани.

Обработка экспериментальных данных производилась автоматизированной компьютерной программой. Для необходимых расчетов указывалась геометрия

образца и значения произведенных измерений, параметры интегрирующей сферы и т.д. Первоначально применяемый инверсный метод «добавления-удвоения» позволял получить промежуточные начальные результаты. В литературе основными недостатками инверсного метода Монте-Карло считаются длительность расчетов и высокая требовательность к производительности операционной системы. В ходе наших исследований предварительное использование ИДУ существенно минимизировало требования к IT-обеспечению и позволяло ускорить расчет оптических параметров биотканей [171].

Выполняемое вторым этапом Монте-Карло моделирование коэффициентов диффузного отражения, и коэффициентов полного и коллимированного пропускания, с учетом геометрии биологического объекта, и сравнение рассчитанных значений с экспериментально измеренными коэффициентами R_d, T_t, и T_c, позволяло получить значения анализируемых параметров с высокой точностью. При достижении заданной точности оптических коэффициентов программа представляла обработанные значения μ_a, μ_s, g. В случае достоверных различий между измеренными в эксперименте и полученными в результате Монте-Карло моделирования значениями R_d, T_t, и T_c превышающих выбранную точность, применялся симплекс-метод с трансформацией значений μ_a, μ_s, g. Процедуры повторялись до достижения заданной точности итерации экспериментальных и моделированных значений показателей R_d, T_t, и T_c.

2.4. Экспериментальное исследование морфологических аспектов лазерфотокоагуляции стенки желудка

С целью поиска оптимальных параметров лазерного гемостаза проведено морфологическое исследование эффективности лазерфотокоагуляции. Объектом исследования служили образцы не измененной стенки желудка, полученные при его резекции в ходе экстренных и плановых операций. Из стенки резецированного желудка в качестве образцов иссекались фрагменты размерами 2х2 см. Эксперимент с моделированием лазерфотокоагуляции выполнялся в течение часа

после операции. В эксперименте использовали прибор Lasermed–01 (РИК г. Тула, РФ) с оптическими характеристиками, идентичными YAG-ND лазеру ближнего инфракрасного диапазона и мощностью излучения до 10 Вт. В эксперименте выполняли бесконтактное лазерное облучение и контактную лазерфотокоагуляцию исследуемых образцов стенки желудка. Мощность излучения пошагово повышали от 4 Вт до 10 Вт. Для фотомодификации применяли препарат 0,4% водного раствора индигокармина. Фотомодификация части образцов стенки желудка производилась либо аппликацией раствора индигокармин на поверхность образца стенки желудка со стороны ее слизистой, либо его подслизистой инъекцией. В ходе эксперимента регистрировалось время, необходимое для развития макроскопических признаков деструкции и формирования пленки коагуляционного некроза на неизмененной и фотомодифицированной стенке желудка. Экспозиция лазерного излучения регистрировалась. Препараты с участками стенки после лазерфотокоагуляции фиксировались раствором формалина и направлялись в гистологическую проводку с использованием простой окраски эозином и гематоксилином. Морфометрический анализ гистологических микропрепаратов проводили на программно-аппаратном комплексе «Leica-Qwin». В ходе морфометрического исследования измеряли глубину зоны лазерфотокоагуляции при увеличении х200 и х400. Измерения проводилось в каждом срезе ткани исследуемого образца. Кроме того определяли глубину абляционного кратера (при его наличии), глубину и структуру перифокальной зоны коагуляции; оценивали наличие сосудистых изменений в зоне лазерного воздействия. Обращали внимание на наличие зоны вакуолизации. Оценивали степень выраженности деструктивного отека. В ряде случаев регистрировали наличие сквозного некроза стенки желудка.

2.5. Высокоэнергетическая лазерная аппаратура

Наша клиника владеет значительным опытом разработки, изучения и внедрения лазерных медицинский технологий. Впервые кровотечение из язвы

двенадцатиперстной кишки Nd-YAG лазером «Радуга-1» с заводским номером 2 было остановлено в 1989 году. Этот чрезвычайно сложный прибор с двумя твердотельными инверсионными резонаторами, механическим юстировочным устройством и двойной системой охлаждения световода (проточная вода + продувка углекислым газом) применялся до 2004 года (рис. 5). Значительные габариты, большая масса и необходимость двойного контура охлаждения позволяли использовать хирургический лазер «Радуга-1» только в условиях специально оборудованной операционной. Указанные недостатки отчасти компенсировались генерацией излучения с мощностью до 50 Вт, что позволяло применять установку в экстренной хирургии паренхиматозных органов. Тем не менее, чрезмерная сложность юстировки луча на торце световода приводила к значительным трудностям практической работы дежурной бригады без помощи лазерного инженера.

Рис. 5. Лазерный аппарат Радуга-1

Успехи создания искусственных кристаллов привели к появлению нового поколения Nd-YAG лазеров, получивших возможность генерации импульсного излучения, создания «гигантского импульса» с мощностью превышающей 120 Вт.

Отечественная медицинская промышленность, например, выпускает лазерную установку «Ласка» (НИРЭ ПОЛЮС, Москва).

Применение в качестве оптических резонаторов хирургических лазеров природных или искусственных кристаллов приводит к усложнению оборудования, требующего трехфазного электропитания, жидкостного проточного охлаждения и регулярного инженерного обслуживания.

Появление мощных и недорогих полупроводниковых лазеров на основе полупроводниковых диодов, их неуклонное развитие с постоянным наращиванием мощности с высоким уровнем надежности позволили создать новое поколение медицинской аппаратуры, которому присущи удобные массово-габаритные характеристики; низкий класс электробезопасности; отсутствие необходимости в специальном охлаждении. Полупроводниковые приборы отличаются большим ресурсом работы; отсутствием необходимости в инженерном обслуживании; высокой стабильностью работы, зависящей лишь от соблюдения температурного режима, простотой управления лазерным лучом: мощностью, амплитудно-частотной модуляцией. В некоторых из них предусмотрена возможность смены длины волны излучения. Приборы почти не чувствительны к механическим воздействиям [55].

Описанные выше достоинства, а также приемлемая стоимость и отсутствие значимых эксплуатационных затрат определяют возможность более широкого внедрения в массовое здравоохранение отечественной лазерной медицинской аппаратуры. Российскими специалистами разрешена проблема создания высокоэнергетических полупроводниковых лазеров, работающих на различных длинах волн, в том числе с уникальной возможностью последовательного введения излучения в световолокно сразу нескольких диодов [13]. Данное усовершенствование позволяет изготавливать лазеры значительной мощности по модульному типу. К современным отечественным полупроводниковым медицинским лазерам относятся такие приборы как «Лазон», «ЛС-0,97» и «АТКУС-15».

В ходе данной клинической работы применяли лазерный аппарат «Lasermed 1-10» (ООО «РИК», г. Тула) ближнего инфракрасного диапазона с длиной волны 1,06 мкм и мощностью до 10 Вт (прибор аналогичен спектральным характеристикам YAG-Nd лазеру), а также аппарат ЛС-0,97 (НИРЭ Полюс, г. Москва) с длиной волны 970 нм и мощностью излучения до 15 Вт (рис. 6).

Рис. 6. Полупроводниковые лазерные аппараты «Lasermed 1-10» и ЛС-0,97

Несмотря на меньшую мощность, применение полупроводниковых приборов нового поколения в экстренной хирургии кровоточащей гастродуоденальной язвы оказалось значительно более удобным, чем установки «Радуга-1».

2.6. Расчет энергетической мощности лазерного излучения

Для количественной оценки энергетического воздействия на биологическую ткань, производили расчет плотности мощности и дозы облучения [13]. Паспортная мощность излучения лазера проверялась с помощью прибора ИМО-2Н (НПП «Гранат» Россия). При правильно выполненной юстировке лазера потери мощности на торце световода не превышали 20%.

Плотность мощности (P) определялась отношением средней мощности излучения (P), к площади пятна лазерного луча и измерялась в ваттах на квадратный сантиметр (Вт/см2).

$P = P / S$

Средняя мощность выбиралась на интерфейсе лазерного аппарата и проверялась с помощью ИМО-2Н. Площадь пятна лазерного луча рассчитывалась по формуле:

$S = \pi R^2$, где R – это радиус круга (пятна лазерного луча). Радиус пятна лазерного луча составляет половину его диаметра. Диаметр его пятна D равен сумме двойного тангенса лазерной аппертуры α, умноженной на расстояние L от торца световода до поверхности объекта с учетом диаметра световода (0,6 мм).

$D = 2 \text{ tg } \alpha \text{ x } L + 0{,}6$ мм.

При лазерной аппертуре 20°, а именно такое расхождение характеризует кварцевый световод диаметром 600 мкм, величина удвоенного тангенса равна 0,35, и формула будет выглядеть следующим образом:

$D = 0{,}35 \text{ XL} + 0{,}6$ мм [12]. Обычно бесконтактная лазерфотокоагуляция выполняется с расстояния 5 мм от источника кровотечения. Следовательно диаметр пятна D в наших наблюдениях был равен $D = 0{,}35x5 + 0{,}6 = 2{,}35$ мм^2. Площадь пятна соответственно была равна $S = \pi x 1{,}2^2 = 4{,}3$ мм^2. При мощности излучения на торце световода 8 Вт, плотность мощности была 186 Вт/см^2.

Суммарная энергия или доза облучения (E) – это количество энергии света, которое подведенное к облучаемой поверхности в течение экспозиции работы лазера (T). Доза облучения (E) измеряется в джоулях (Дж) и рассчитывается по формуле:

$E = PxT$ [150].

Для лазерного воздействия на источник кровотечения в эксперименте применялись следующие значения плотности мощности и дозы облучения:

1. При заданной мощности излучения 10 Вт и экспозиции 10 секунд для бесконтактной лазерфотокоагуляции плотность мощности P=186 Вт/см2, E=1860

Дж. Для контактной лазерфотокоагуляции соответственно плотность мощности P= 285,6 Вт/см^2, E=2856 Дж.

2. При заданной мощности излучения 8 Вт и экспозиции 10 секунд для бесконтактной лазерфотокоагуляции плотность мощности P=139,5Вт/см2, E=1395 Дж. Для контактной лазерфотокоагуляции соответственно плотность мощности P= 214,3 Вт/см^2, E=2143 Дж.

2.7. Методики статистического исследования

Статистическую обработку полученных данных проводили с применением стандартизованных математических программ. Использовали возможности программы BioStat, а также размещенные в свободном web-доступе статистические калькуляторы. С помощью описательной статистики были определены средние величины и основные параметры исследуемых выборок. Данные для таблиц рассчитаны с учетом средней арифметической и ошибки средней.

Выбору метода статистического анализа для оценки значимости различий между исследуемыми группами предшествовала проверка нормальности распределения данных. Для проверки биноминальности распределения данных использовали метод Колмогорова-Смирнова. Отдельно анализировали выборки с повторными измерениями.

Поскольку нередко распределение в исследуемых выборках отличалось от нормального, были использованы непараметрические методы. Для сравнения двух независимых групп применялся тест Манна-Уитни. Наиболее часто был использован расчет критерия Пирсона Хи-квадрат, в том числе с поправками Йейтса и поправкой на правдоподобность. При малых размерах выборок в расчетах использовался точный критерий Фишера. Для оценки силы связи между признаком и исходом использовали критерии Крамера и Чупрова [21]. Различия считали статистически значимыми при $p<0,05$.

Глава 3. РЕЗУЛЬТАТЫ СОБСТВЕННЫХ ИССЛЕДОВАНИЙ

3.1. Исследование оптических свойств стенки желудка

При выполнении бесконтактной лазерфотокоагуляции кровоточащей гастродуоденальной язвы многие исследователи сталкивались с проблемой ее низкой эффективности. Попытки увеличения мощности лазерного излучения до 50 Вт и выше сталкиваются с непреодолимыми техническими трудностями. При увеличении мощности излучения свыше 10 Вт требуется применение охлаждения световода, возникают трудности при введении излучения в световод. Излучающий торец световода при контакте с биологическими жидкостями загрязняется и становится непрозрачным. При этом происходит разрушение световода с его разогревом. Известна оптимизация лазерного воздействия на биологические ткани, связанная с изменением их оптических свойств для увеличения поглощения света в избранном диапазоне. Изменение оптических свойств тканей принято обозначать термином фотомодификация [138]. Для фотомодификации можно использовать как эндогенные фотофоры (нативная кровь пациента), так и разнообразные красители, например индигокармин. Очевидно, что увеличение коэффициента поглощения будет с одной стороны снижать глубину проникновения лазерного луча, но с другой существенно увеличивать долю энергии поглощенной в очаге поражения, т.е. повышать эффективность лазерфотокоагуляции. На этой особенности лазерной хирургии основана технология лазерфотокоагуляции с созданием гемопломбы [86].

С целью изучения особенностей взаимодействия лазерного излучения с тканями желудочной стенки, для определения оптимальных условий инициации лазерфотокоагуляции был проведен эксперимент in vitro по исследованию оптических параметров тканей желудка. Эксперимент выполнялся на кафедре оптики и биомедицинской физики Саратовского Государственного университета им. Н.Г. Чернышевского (заведующий кафедрой проф. В.В. Тучин). По методике, описанной в Главе 2, было исследовано 38 образцов ткани стенки желудка.

На рисунке 7 показаны экспериментально измеренные типичные спектры диффузного отражения и полного и коллимированного пропускания стенки желудка в спектральном диапазоне 350–2500 нм. Известно, что форма изучаемых спектров в значительной мере определяется особенностями рассеяния света на коллагеновых волокнах и полосами поглощения воды межклеточного вещества. Присутствие в исследуемых биологических объектах гемоглобина наблюдалось в виде полос поглощения в области 417, 545 и 578 нм. Данные спектральные особенности были обусловлены наличием оксигенированной формы гемоглобина. Из представленного рисунка видно, что как в видимом, так и в инфракрасном диапазоне спектр пропускания хорошо коррелирует со спектром диффузного отражения. Можно отчетливо наблюдать, что с увеличением длины волны наблюдаются одновременные подъемы и падения коэффициентов отражения и пропускания биоткани с резкими провалами в области полос поглощения воды и гемоглобина.

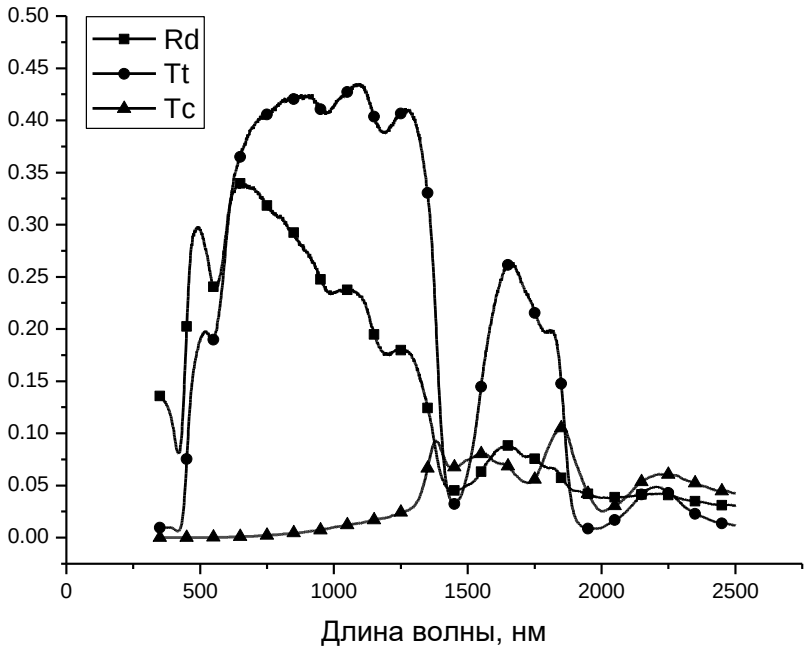

Рис. 7. Типичные спектры диффузного отражения, полного и коллимированного пропускания стенки желудка. Толщина образца для измерения диффузного отражения и полного пропускания 1±0.05 мм; толщина образца для измерения коллимированного пропускания 0.5±0.02 мм. Rd – коэффициент диффузного отражения, Tt – коэффициент полного пропускания и Tc – коэффициент коллимированного пропускания

На рис. 8 представлен спектр поглощения стенки желудка в оптическом диапазоне от 350 до 2500 нм. Вертикальные линии соответствуют среднеквадратичному отклонению (*SD*), рассчитанному по формуле: $SD = \sqrt{\frac{\sum_{i=1}^{N}\left(\bar{\mu}_a - \mu_{ai}\right)^2}{N\left(N-1\right)}}$, где N – число измеренных образцов, μ_{ai} – коэффициент поглощения i-го образца биоткани и $\bar{\mu}_a$ – среднее значение коэффициента поглощения в каждой спектральной точке, рассчитаное по формуле $\sum_{i=1}^{N}\mu_{ai} \Big/ N$. В представленном спектре можно наблюдать полосы поглощения воды с максимумами на длинах волн 975, 1187, 1450 и 1950 нм [149; 164] и гемоглобина с максимумами на 417, 545 и 578 нм [166]. Слабые полосы поглощения с максимумами на длинах волн 1706 и 1792 нм свидетельствуют о наличии в составе исследуемой биоткани липидов [164]. Колебания среднеквадратичного отклонения коэффициента поглощения, наблюдаемые в области полос поглощения, достоверно свидетельствует о различной степени гидрофильности в исследуемых биообъектах.

Рисунок 9 демонстрирует спектры коэффициента рассеяния и транспортного коэффициента рассеяния стенки желудка, полученные усреднением соответствующих спектров рассеяния полученных поле всех измерений. Вертикальные линии соответствуют среднеквадратичному отклонению коэффициентов рассеивания биообъектов, полученных при соответствующих измерениях.

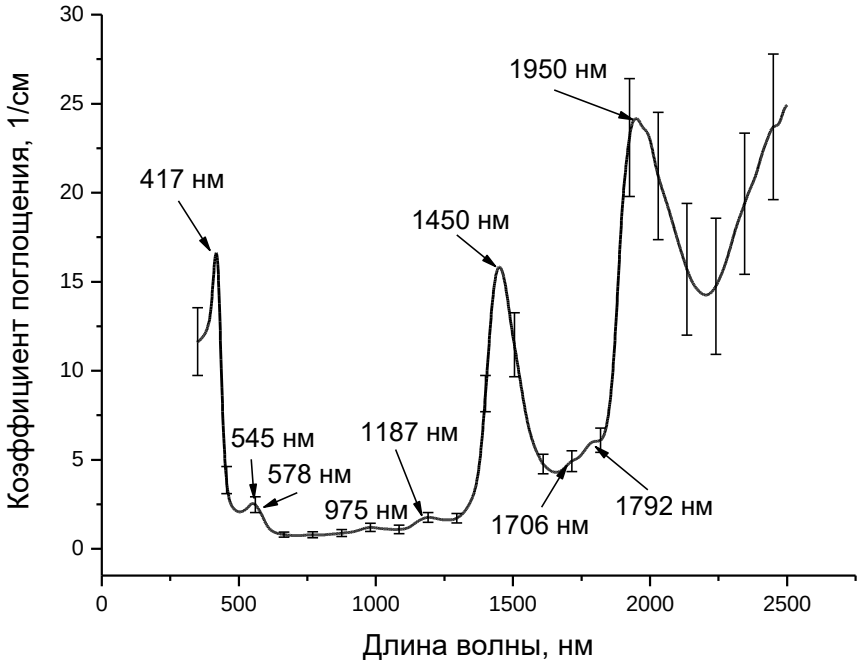

Рис. 8. Спектр коэффициента поглощения слизистой оболочки желудка. Вертикальные линии показывают среднеквадратичное отклонение

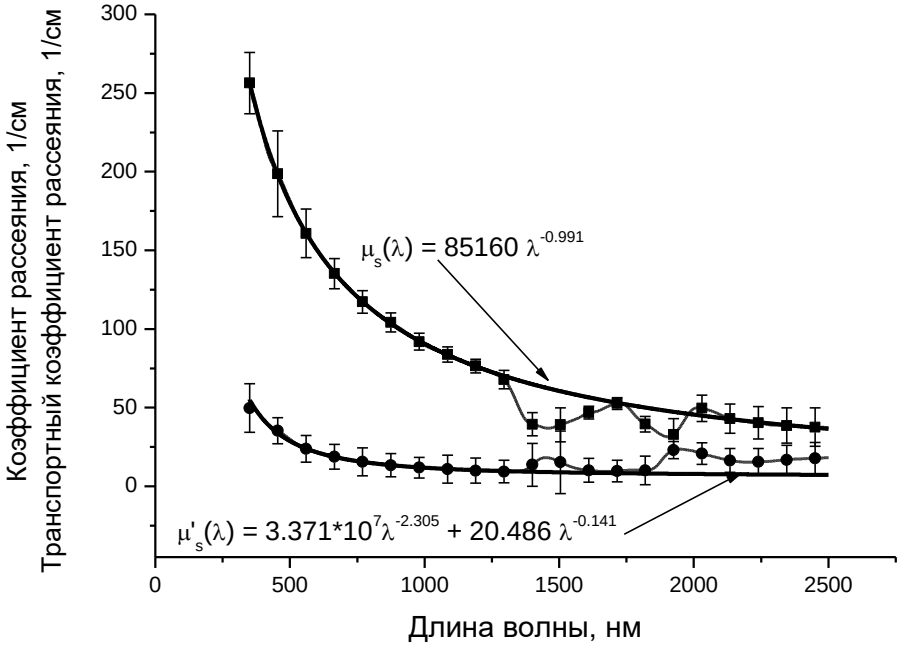

Рис. 9. Спектры коэффициента рассеяния (μ_s) и транспортного коэффициента рассеяния (μ_s') слизистой оболочки желудка и их аппроксимация степенной функцией. Вертикальные линии показывают среднеквадратичное отклонение

Хорошо видно, что в спектральной области 350–1300 нм коэффициенты рассеяния постепенно уменьшаются при удлинении световых волн, что объясняется ранее изученными особенностями рассеивающих характеристик биологических тканей. Анализ данных, представленных на Рис. 9 показывает, что с увеличением длины волны более 1300 нм изменения коэффициента рассеяния и транспортного коэффициента рассеяния меняют полярность и наблюдается их достоверное отклонение от монотонной зависимости в области полос поглощения. При этом если коэффициент рассеяния уменьшается при увеличении длины волны с резкими провалами в области полос поглощения, то транспортный коэффициент рассеяния в аналогичных условиях лишь незначительно увеличивается, образуя характерные пики с максимумами в области полос поглощения воды.

Этот феномен отклонения спектральной зависимости рассеивающих характеристик биотканей от монотонной зависимости может быть объяснен преобладанием влияния мнимой части комплексного показателя преломления биологических рассеивателей, представленных аргирофильным матриксом и коллагеновыми волокнами. Полученная картина вполне соответствует данным В.В. Тучина с соавт. (2014) [138; 191], согласно которым мощность рассеянного излучения в биологических объектах в основном определяется комплексным показателем преломления рассеивателей, а рост его мнимой части в области полос поглощения влияет на геометрию рассеяния. Данное обстоятельство обуславливает и поведение транспортного коэффициента рассеяния в данном спектральном диапазоне. В предшествующих работах В.В. Тучина было показано что, увеличение мнимой части комплексного показателя преломления рассеивателей приводит к достоверному снижению фактора анизотропии рассеяния g, который совместно с коэффициентом рассеяния биоткани μ_s формирует спектр транспортного коэффициента рассеяния $\mu_s' = \mu_s(1-g)$. Ранее было доказано в эксперименте [166; 167], что в области полос поглощения воды с максимумами на 1450 и 1950 нм отмечалось снижение g, что сопровождалось

увеличением транспортного коэффициента рассеяния и появлению пиков в его спектре. Соответственно в спектре коэффициента рассеяния в области полос поглощения воды наблюдались провалы [162]. Оказалось, что величина уменьшения фактора анизотропии рассеяния в области полос поглощения прямо пропорциональна интенсивности полос поглощения. Эти измерения хорошо согласуются с данными работ [132; 180], авторами которых была разработана теория и сформулирована математическая модель, объясняющие наблюдаемые изменения спектра транспортного коэффициента рассеяния. Представленные на рис. 9 данные хорошо согласуются с вышеизложенным. В спектральном диапазоне 350–1300 нм соответствующем воде полосы поглощения сравнительно мало выражены (рис. 8). Наблюдаемое обстоятельство влияет на формирование спектра рассеяния в данной спектральной области действительной частью комплексного показателя преломления, тогда как спектр коэффициента рассеяния и транспортного коэффициента рассеяния постепенно снижается одновременно с увеличением волн. В спектральном диапазоне 1300–2500 нм в спектре поглощения стенки желудка наблюдаются значительно выраженные полосы поглощения воды. Наблюдаемый феномен поглощения приводит к тому, что формирование спектров рассеяния происходит не только под влиянием действительной, но и мнимой части комплексного показателя преломления биологических рассеивателей, что обуславливает рост транспортного коэффициента рассеяния в указанной спектральной области с выраженными пиками в области полос поглощения.

В спектральном диапазоне 600–1300 нм оптическая зависимость коэффициентов рассеяния с высокой точностью аппроксимируется степенной функцией вида: $\mu_s'(\lambda) = a\lambda^{-w}$ [169], где параметр a определяется концентрацией рассеивающих центров биоткани и отношением показателей преломления рассеивателей и окружающей их среды, а параметр w (волновой экспонент) характеризует средний размер рассеивателей и определяет спектральное поведение транспортного коэффициента рассеяния. На рис. 8 показана

аппроксимация спектра коэффициента рассеяния функцией $\mu_s(\lambda) = 85160\lambda^{-0.991}$, где λ – длина волны, нм. Из рисунка видно, что данная функция хорошо аппроксимирует экспериментальные данные во всем исследованном спектральном диапазоне за исключением областей соответствующих полосам поглощения воды с максимумами на 1450 и 1950 нм, в которых наблюдается значительное расхождение между экспериментальными данными и аппроксимирующей зависимостью. Указанное значение волнового экспонента (w = 0.991) свидетельствует о том, что эффективными рассеивателями стенки желудка являются так называемые Ми-рассеиватели [163], средний размер которых составляет порядка микрона. В тоже время аппроксимация спектральной зависимости транспортного коэффициента рассеяния определяемая функцией $\mu_s'(\lambda) = 3.371\times10^7\lambda^{-2.305} + 20.486\lambda^{-0.141}$ (рис. 9) показывает, что в стенке желудка присутствуют как минимум два типа биологических рассеивателей. Первое слагаемое аппроксимирующей функции отвечает за светорассеяние, вызванное достаточно малыми (хотя и не рэлеевскими) рассеивателями биоткани в качестве которых могут выступать отдельные коллагеновые волокна или их относительно небольшие пучки. Второе слагаемое определяется наличием структур значительно большего размера – рассеивателям Ми, которые могут быть представлены жгутами аргирофильного каркаса. Из рисунка следует, что в области 350–1300 нм заданная функция достаточно хорошо аппроксимирует экспериментальные данные, в отличие от спектральной области 1300–2500 нм, в которых наблюдается расхождение между экспериментальными данными и аппроксимирующей зависимостью.

На рис. 10 представлена спектральная зависимость фактора анизотропии рассеяния образцов стенки желудка и её аппроксимация функцией $g(\lambda) = 0.687 + 0.186\left(1 - \exp\left(-\frac{\lambda - 211.458}{169.583}\right)\right)$, где λ – длина волны, нм. На рисунке хорошо видно, что в области 350-1300 нм экспериментальные данные хорошо аппроксимируются данной функций. В сине-зеленой области спектра

формирование спектра рассеяния происходит под влиянием как мелких, так и крупных частиц, в то время как в красной и в инфракрасной областях спектра в основном участвуют только крупные рассеиватели, о чем свидетельствует увеличение фактора анизотропии, коррелирующее с ростом длины световых волн. В спектральной области 1300–2500 нм наблюдается значительный спад фактора анизотропии с резкими провалами в области полос поглощения воды, что объясняется влиянием мнимой части комплексного показателя преломления как самих рассеивателей, так и окружающей их среды.

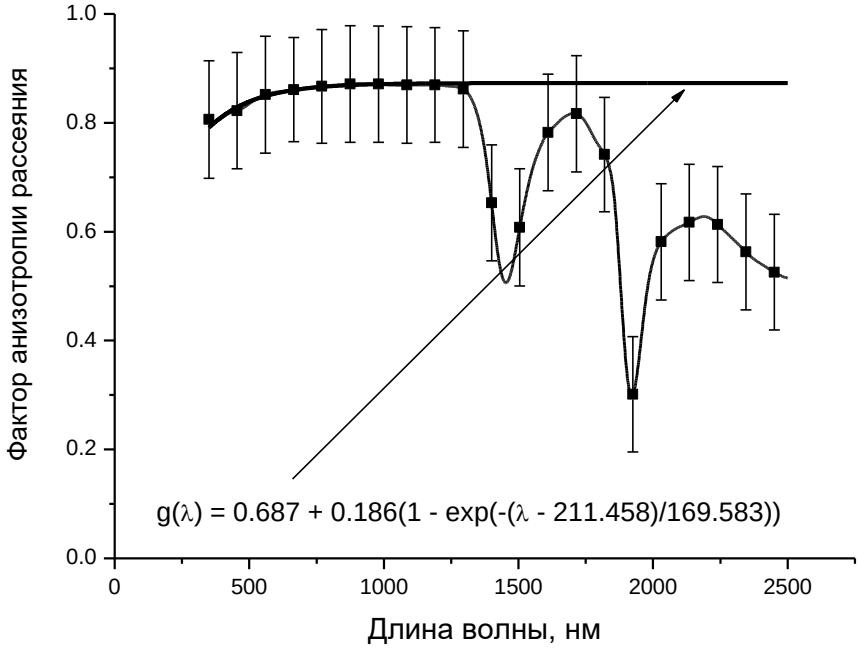

Рис. 10. Спектральная зависимость фактора анизотропии рассеяния (g) слизистой оболочки желудка. Вертикальные линии показывают среднеквадратичное отклонение

Глубина проникновения света является интегральным показателем, как для определения дозы облучения при лазерной интерстициальной терапии и фотодинамической терапии, так и для расчета безопасных параметров оптического излучения в лазерной хирургии язвы желудка и двенадцатиперстной кишки. Глубина проникновения излучения в образцы желудочной стенки (δ) была

исследована путем расчета по формуле $\delta = 1/\sqrt{3\mu_a(\mu_a + \mu_s')}$ и результат показан на рисунке 11.

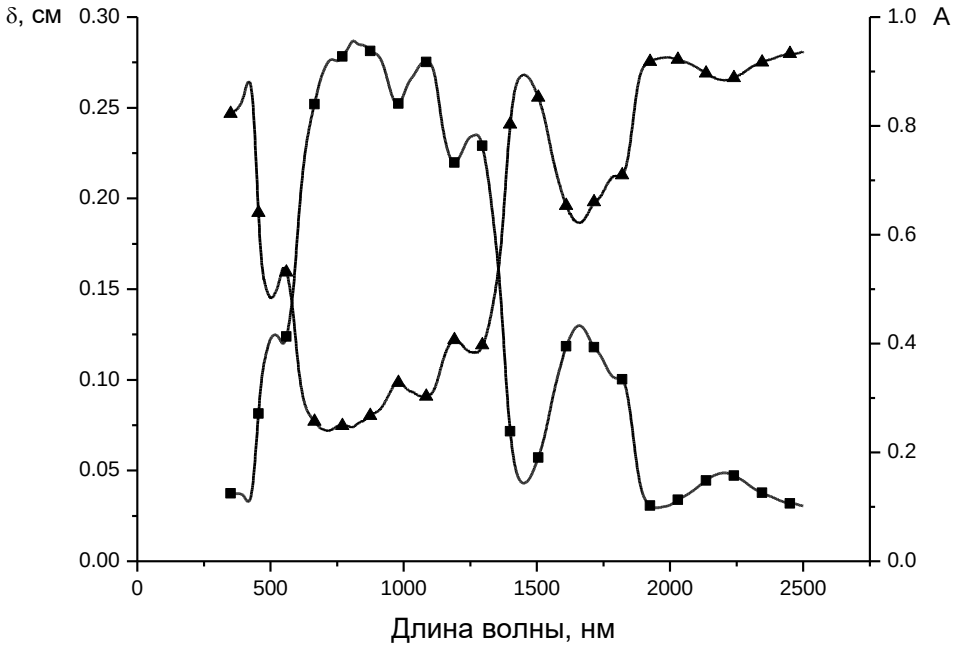

Рис. 11. Зависимость глубины проникновения излучения (δ) в стенку желудка от длины волны (символы-квадраты), рассчитанная по экспериментальным данным, представленным на рис. 7 и 8, и результат Монте-Карло моделирования доли поглощенных фотонов (символы-треугольники) (A).

Указанная формула корректна при равномерном освещении поверхности исследуемого объекта излучением точечного источника, который находится на удаленном расстоянии от него, что соответствует реальным условиям выполнения бесконтактного лазерного эндоскопического гемостаза.

Глубина проникновения излучения в стенку желудка рассчитывалась с использованием значений коэффициентов поглощения, представленных на рис. 8, и транспортного коэффициента рассеяния, представленных на рис. 9. Из данных рис. 11 хорошо видно, что глубина проникновения в стенку желудка оптического излучения в значительной мере определяется его длиной волны ($p < 0{,}05$).

Наибольшее проникновение наблюдается в спектральной области от 800 до 1100 нм, где его значение превышает 2,5 мм, что примерно соответствует толщине слизистой оболочки стенки желудка. В области излучения Nd-YAG (1064 нм) лазера, наиболее широко используемого для лазерной хирургии желудка, глубина проникновения составляет 2,7 мм [151].

Другим не менее важным параметром является доля падающего излучения, поглощенного в биоткани. Данный параметр рассчитывался в ходе Монте-Карло моделирования, и его результат представлен на рис. 8. Из представленных на рисунке данных видно, что максимальное поглощение наблюдается либо в сине-зеленой области спектра, где оно обусловлено поглощением гемоглобина крови, либо в инфракрасном диапазоне, где оно связано с поглощением воды. В области излучения Nd-YAG (1064 нм) лазера доля поглощенного излучения составляет ~30%.

В связи с непрерывным развитием лазерной хирургии многие из используемых методов требуют дальнейшего развития. Одной из проблем является «расплывание» лазерного луча в биоткани, вследствие светорассеяния, что приводит с одной стороны к нарушению фокусировки луча и к формированию недостаточного объема коагуляции, а с другой – к возможности перфорации стенки полого органа [150].

Из данных литературы известно, что основной причиной рассеяния оптического излучения в клеточных структурах и биотканях является различие показателей преломления между структурными компонентами межуточной ткани (аргирофильным каркасом) и коллоидной средой, а также между клеточными органеллами и цитоплазмой клеток [169; 189]. Как показано в работах В.В. Тучина и соавт. (2014) [190; 191] рассеивающими свойствами биологических тканей можно эффективно управлять с помощью гиперосмотических иммерсионных препаратов, вызывающих диффузию воды из межклеточного сектора и частично замещающих собой тканевую жидкость. Указанная технология получила наименование техники «оптического просветления» [138].

Введение в биологическую ткань иммерсионных препаратов, обладающих более высоким показателем преломления, чем у внутритканевой жидкости, нивелирует показатели преломления рассеивателей и внутритканевой среды, что приводит к снижению рассеяния света в биообъекте. Понимание данной методики важно как для выяснения фундаментальных закономерностей фотомедицины, так и для разработки новых технологий когерентной лазерной диагностики, фототерапии и лазерной хирургии.

3.2. Исследование оптических свойств стенки желудка при ее фотомодификации

Для изучения возможности фотомодификации стенки желудка для определения оптимальных условий инициации лазерфотокоагуляции нами исследовалось воздействие на стенку желудка водного 40% раствора глюкозы как гиперосмотического иммерсионного агента, водного раствора гемоглобина, моделирующего создание гемопломбы [86], и водного 0,4% раствора индигокармина как доступного и разрешенного к применению в медицинской практике фотофора [76]. Исследование динамики оптических характеристик тканей стенки желудка было выполнено на спектрофотометре LAMBDA-950 в спектральном диапазоне 350–2500 нм.

3.2.1. Фотомодификация стенки желудка по технологии создания гемопломбы

Водный раствор гемоглобина изготавливался путем осмотического гемолиза донорской крови, подготовленной на утилизацию. Выбранная концентрация 70 г/л достигалась под колориметрическим контролем. Раствор гемоглобина вводился посредством подслизистой инъекции в исследуемую биоткань. На рисунках 12 и 13 представлены спектры поглощения и транспортного коэффициента рассеяния слизистой оболочки стенки желудка до и после введения водного раствора гемоглобина с концентрацией 70 г/л.

Из данных рисунка 12 хорошо видно, что в спектральном диапазоне от 350 до 1250 нм наблюдается значимое увеличение коэффициента поглощения слизистой оболочки ($p < 0,01$). В спектральном диапазоне 1250–2500 нм это увеличение выражено существенно меньше и не является статистически значимым. Подобное поведение коэффициента рассеяния связано с собственным поглощением гемоглобина в видимом диапазоне длин волн. Усиление поглощения излучения лазера ближнего инфракрасного диапазона выгодно отличает методику лазерного эндогемостаза с технологией гемопломбы [86]. Увеличение поглощения пораженных тканей позволяет снизить мощность излучения, при этом снижая риск перфорации органа.

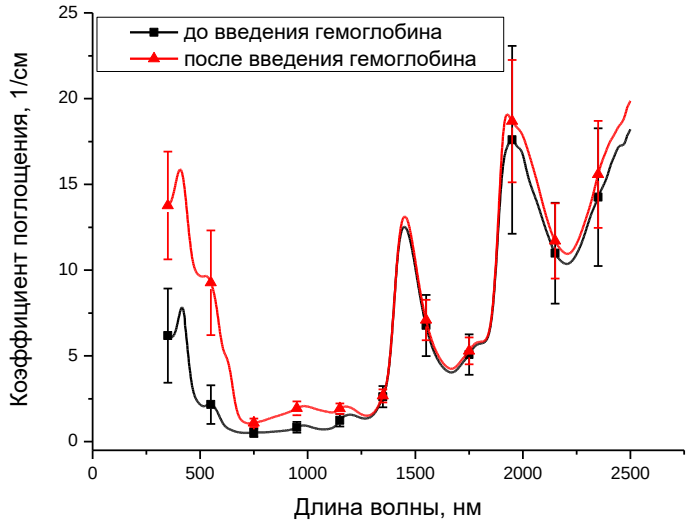

Рис. 12. Спектр поглощения слизистой оболочки, измеренный до и после введения водного раствора гемоглобина. Вертикальные линии соответствуют среднеквадратичному отклонению

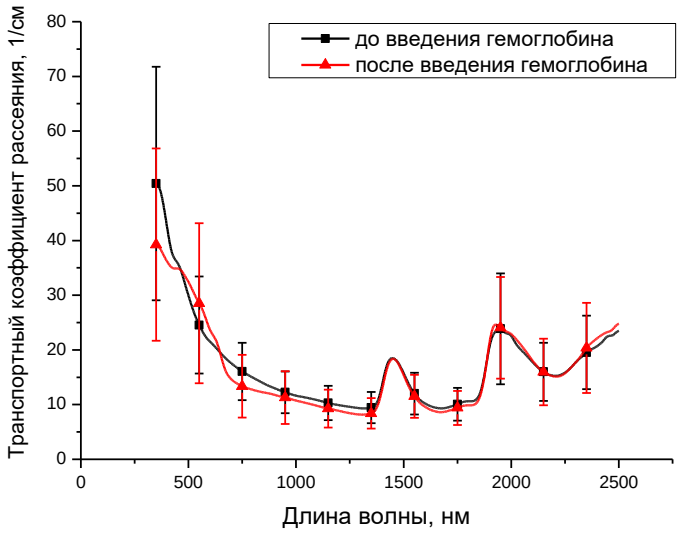

Рис. 13. Спектр транспортного коэффициента рассеяния слизистой оболочки измеренный до и после введения водного раствора гемоглобина. Вертикальные линии соответствуют среднеквадратичному отклонению

Из приведенного рисунка (рис. 13) хорошо видно, что введение водного раствора гемоглобина практически не меняет рассеивающих характеристик образца стенки желудка.

На рисунке 14 показан график изменения глубины проникновения лазерного излучения в зависимости от выбранной длины волны. Хорошо видно, что глубина проникновения лазерного излучения существенно снижается в видимом диапазоне длин волн. В области излучения Nd-YAG (1064 нм) лазера глубина проникновения уменьшается примерно на 60%, в то время как доля поглощенной энергии на этой длине волны увеличивается примерно на 90%. Компьютерное моделирование позволяет оценить изменение доли поглощенной энергии для длин волн лазерных систем, наряду с Nd-YAG используемых для лазерфотокоагуляции. Это диодные лазеры с длиной волны 810 и 970 нм [80; 81; 111]. Так для длины волны 810 нм (лазерный аппарат Аткус-15) введение водного раствора гемоглобина приводит к увеличению доли поглощенной энергии примерно на 80%, при почти 50% снижении глубины проникновения лазерного излучения ($p < 0,05$). Для длины волны 970 нм увеличение доли поглощенной энергии составляет

порядка 65% при примерно 50% снижении глубины проникновения лазерного излучения ($p < 0,05$). Сравнение между собой этих трех видов лазерных скальпелей позволяет заключить, что, при введении в ткань стенки желудка водного раствора гемоглобина, скальпель на основе Nd-YAG лазера является оптимальным. Следовательно, технология лазерфотокоагуляции кровоточащей гастродуоденальной язвы с помощью создания гемопломбы будет сопровождаться наилучшими результатами именно при использовании лазера с длиной волны 1,06 мкм.

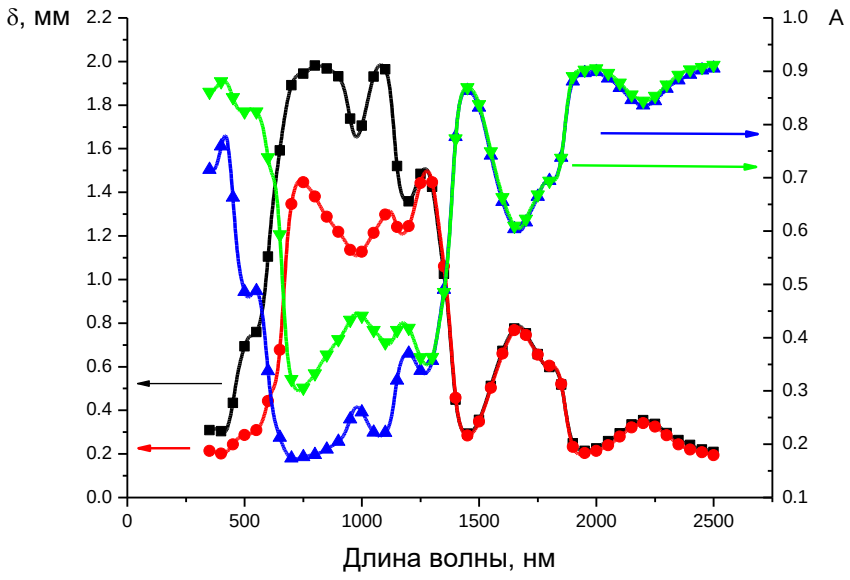

Рис. 14. Зависимость глубины проникновения излучения (δ) в слизистую оболочку желудка от длины волны (черная линия – до введения гемоглобина; красная линия, после введения гемоглобина), рассчитанная по экспериментальным данным, представленным на рис. 12 и 13, и результат Монте-Карло моделирования доли поглощенных фотонов (синяя линия до введения гемоглобина; зеленая линия после введения гемоглобина) в стенке желудка.

3.2.2. Фотомодификация стенки желудка раствором глюкозы

Не менее интересными оказались опыты по иммерсионному просветлению стенки желудка. В качестве иммерсионного препарата использовался водный 40% раствор глюкозы для инъекций (ОАО "Дальхимфарм", Россия); pH раствора 3,5. Показатель преломления раствора – 1,391. Измерение показателя преломления

раствора было выполнено с помощью рефрактометра Аббе ИРФ-454Б2М (ЛОМО, Россия) на длине волны 589 нм. Измерения pH раствора проводились на pH-метре "Hanna" (Германия). Раствор глюкозы вводился посредством подслизистой инъекций раствора в исследуемые образцы стенки желудка. На рисунках 15 и 16 представлены спектры поглощения и транспортного коэффициента рассеяния слизистой оболочки стенки желудка до и после введения водного 40% раствора глюкозы.

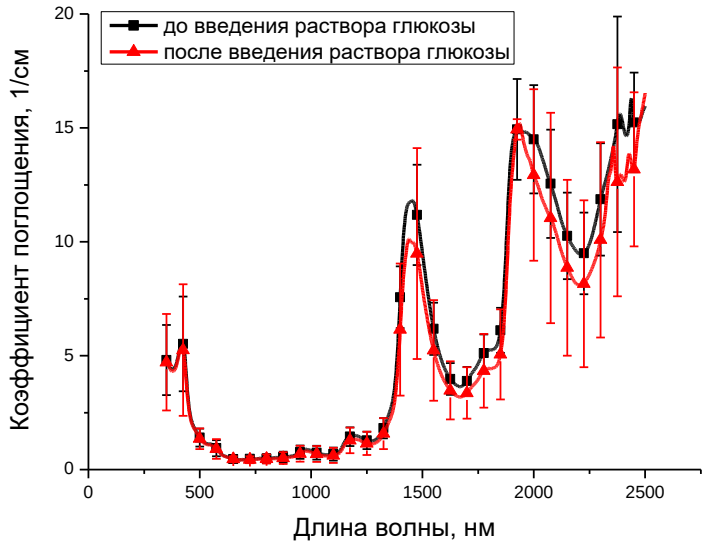

Рис. 15. Спектр поглощения слизистой оболочки, измеренный до и после введения водного 40% раствора глюкозы. Вертикальные линии соответствуют среднеквадратичному отклонению

Из представленного рисунка хорошо видно, что введение в слизистую оболочку глюкозы практически не изменяет ее поглощающие свойства, за исключением области полос поглощения воды в ближней ИК области спектра с максимумами на 1450 и 1940 нм.

На рисунке 16 представлены спектры транспортного коэффициента рассеяния слизистой оболочки желудка до и после введения водного раствора глюкозы.

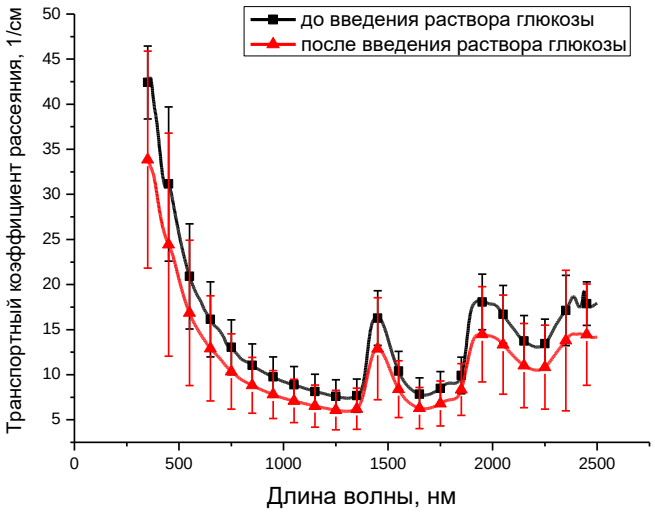

Рис. 16. Спектр транспортного коэффициента рассеяния слизистой оболочки измеренный до и после введения водного 40% раствора глюкозы. Вертикальные линии соответствуют среднеквадратичному отклонению

Хорошо видно, что введение глюкозы приводит к значимому (~20%) снижению транспортного коэффициента рассеяния во всем исследуемом диапазоне длин волн ($p < 0,05$), что увеличивает глубину проникновения лазерного излучения в видимой части спектра (рис. 17). Математический анализ показал, что для длины волны 810 нм увеличение глубины проникновения лазерного излучения составляет примерно 15%; для волны с длиной 970 нм 17% и для длины волны 1064 нм ~16%, причем увеличения доли поглощенных фотонов практически не наблюдается.

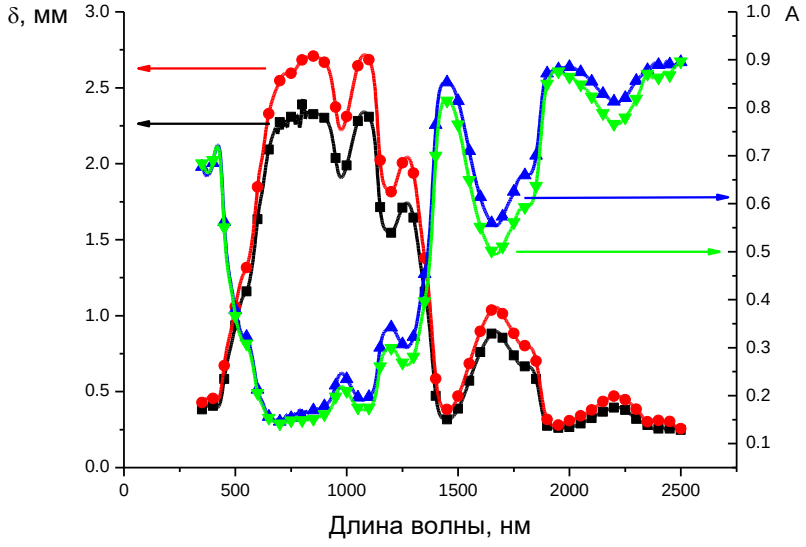

Рис. 17. Зависимость глубины проникновения излучения (δ) в слизистую оболочку желудка от длины волны (черная линия до введения раствора глюкозы; красная линия после введения раствора глюкозы), рассчитанная по экспериментальным данным, представленным на рис. 15 и 16, и результат Монте-Карло моделирования доли поглощенных фотонов (синяя линия до введения раствора глюкозы; зеленая линия после введения раствора глюкозы) в стенку желудка.

Проведенные исследования показывают принципиальную возможность управления оптическими параметрами тканей стенки желудка как с точки зрения изменения глубины проникновения лазерного излучения, так и с точки зрения регулирования поглощающей способности биоткани, следовательно, и мощности поглощенного излучения. Используя возможности управления оптическими свойствами стенки желудка, необходимо повышать качество эндоскопического лазерного гемостаза и обеспечивать большую безопасность этой операции.

При исследовании возможностей фотомодификации стенки желудка концентрированным раствором глюкозы ожидалось лишь изменение показателя преломления биологических образцов, вследствие диффузии иммерсионного препарата и осмотического оттока воды из межклеточных пространств. Однако проведенный эксперимент показал, что диффузия внутрь биоткани вещества с

показателем преломления большим, чем у внутритканевой жидкости, наряду с оттока воды приводит к уравниванию показателей преломления рассеивателей и внутритканевой жидкости, и соответственно к уменьшению коэффициента рассеяния биологической ткани. Исследование кинетики данного процесса позволило оценить коэффициент диффузии как меру средней скорости обменного потока гиперосмотической жидкости в биоткань и воды из биоткани, что согласуется с данными исследований E.C. Cheshire and R.D.G. Malcomson с соавт., 2015 и J.-P. Ritz с соавт., 2015 [164; 167].

В описанном наблюдении можно полагать, что коэффициент диффузии, определяемый средней скоростью обменного потока иммерсионного препарата (раствора глюкозы) в биоткань и воды из биоткани, является относительным показателем. Поскольку межуточная часть рыхлой волокнистой соединительной ткани в основном представлена полиэлектролитным мезогелем [10; 138], то описание процесса диффузии будет корректным с помощью хорошо развитого аппарата физической и коллоидной химии. В соответствии с принципами физической коллоидной химии, подвижность макромолекул в бинарных системах характеризуется парциальными коэффициентами самодиффузии молекул растворителя (межклеточной воды) и органических молекул растворенного вещества (глюкозы). При этом потоки молекул растворителя и растворенного вещества взаимодействуют друг с другом, и соответствующие коэффициенты диффузии связанны друг с другом коэффициентами взаимодиффузии.

На рисунках 18 и 19 представлены типичные спектры и кинетика коллимированного пропускания на отдельных длинах волн, характеризующие изменение оптических свойств образца стенки желудка под действием водного 40% раствора глюкозы. Из рисунка 18 видно, что в начальный момент времени образец стенки желудка представляет собой мало прозрачную, для оптического излучения биоткань. Под действием раствора глюкозы происходит замещение внутритканевой жидкости на раствор глюкозы и, как следствие, уменьшение светорассеяния и увеличение коллимированного пропускания. Из

представленного рисунка видно, что оптическое просветление образца слизистой оболочки происходит во всем видимом диапазоне длин волн с значительным преобладанием в красной области спектра.

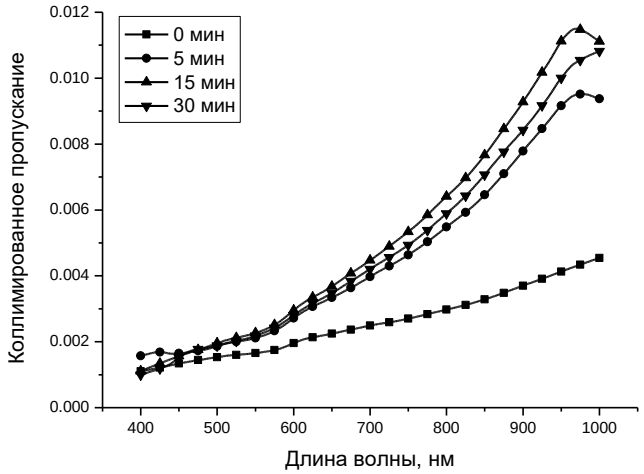

Рис. 18. Спектры коллимированного пропускания слизистой оболочки измеренные в различные моменты времени в процессе введения водного раствора глюкозы

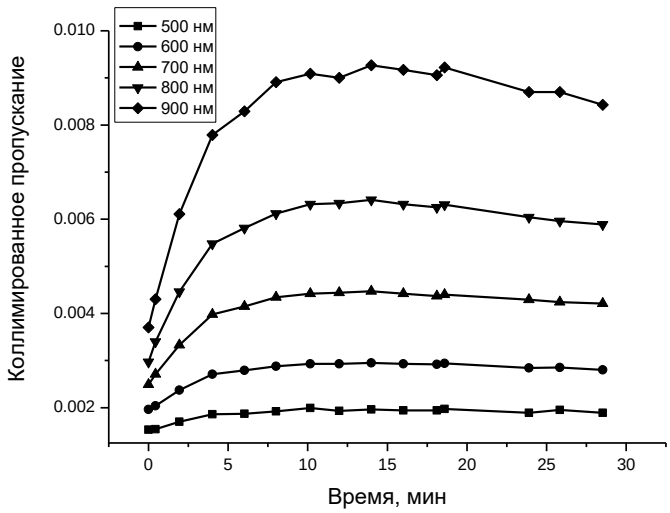

Рис. 19. Временная зависимость изменения коллимированного пропускания слизистой оболочки измеренная на разных длинах волн в процессе введения водного раствора глюкозы

Проведенный эксперимент позволил провести анализ кинетики коллимированного пропускания образцов стенки желудка. Расчет с помощью описанной выше методики показал, значение относительного коэффициента диффузии глюкозы в слизистой оболочке составляет $(1{,}594 \pm 0{,}961)\times10^{-6}$ см^2/с. Полученное значение коэффициента диффузии достаточно хорошо согласуется с данными, представленными в работах В.В. Тучина, А.Н. Башкатова и Э.А. Гениной (2015) [189; 191].

Таким образом, в эксперименте было показано, что подслизистое введение 40% раствора глюкозы в стенку желудка приводит к значительному увеличению пропускания лазерного излучения ближнего инфракрасного диапазона. Поглощение излучения и соответственно возможности лазерфотокоагуляции при этом существенно снижаются, но зато увеличиваются возможности диагностических исследований (например, когерентной томографии).

3.2.3. Фотомодификация стенки желудка раствором красителя индигокармин

В ходе исследования мы предположили, что оптимальные условия для повышения качества лазерного эндогемостаза предоставит фотомодификация стенки желудка удобным в обращении водорастворимым красителем. В качестве такого красителя нами был выбран 0,4% раствор индигокармина как препарат вполне доступный и разрешенный к клиническому применению [76].

На рисунке 20 представлен спектр поглощения водного раствора индигокармина измеренный для разных концентраций. Хорошо видно, что в видимой и ближней инфракрасной области спектра индигокармин имеет только одну полосу поглощения с максимумом на 612 нм, причем концентрационного смещения максимума полосы поглощения не наблюдается. Следует отметить, что достижения максимума поглощения оранжевого света синим красителем было вполне ожидаемым явлением.

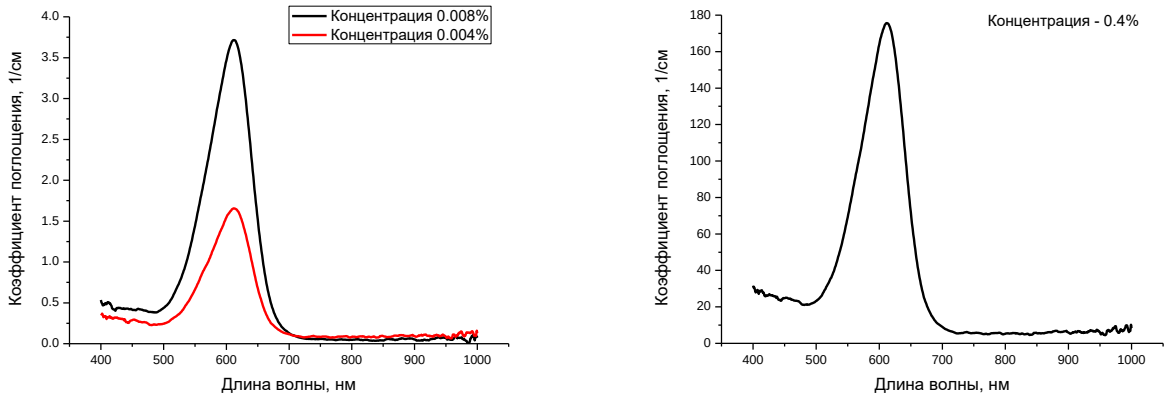

Рис. 20. Спектр поглощения водного раствора индигокармин, измеренный для разных концентраций: 0,008%; 0,004%; 0,4 %

На рисунках 21 и 22 представлены спектры поглощения и транспортного коэффициента рассеяния слизистой оболочки стенки желудка до и после подслизистой инъекции раствора индигокармина.

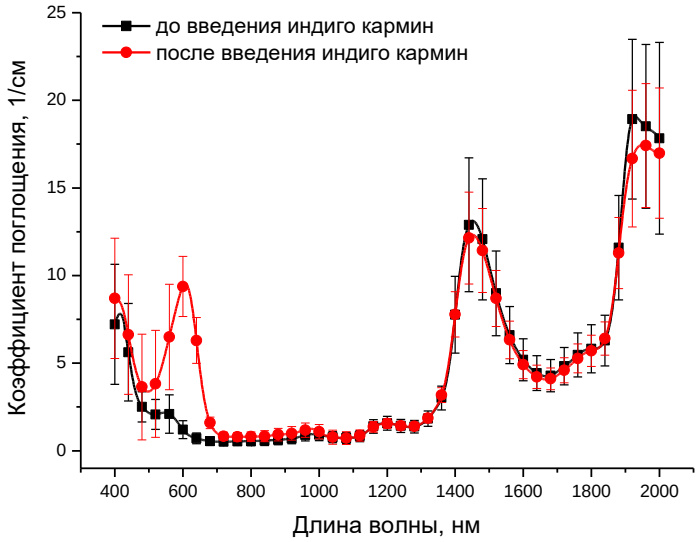

Рис. 21. Спектр поглощения слизистой оболочки, измеренный до и после введения раствора индигокармина. Вертикальные линии соответствуют среднеквадратичному отклонению

Из рисунка 21 хорошо видно, что в спектральном диапазоне от 470 до 750 нм наблюдалось существенное увеличение коэффициента поглощения. В

остальном спектральном диапазоне существенного увеличения коэффициента поглощения не наблюдалось. Подобное поведение коэффициента поглощения связано с собственным поглощением индигокармина в видимом диапазоне длин волн.

На рисунке 22 представлены спектры транспортного коэффициента рассеяния образцов стенки желудка до и после введения раствора индигокармина.

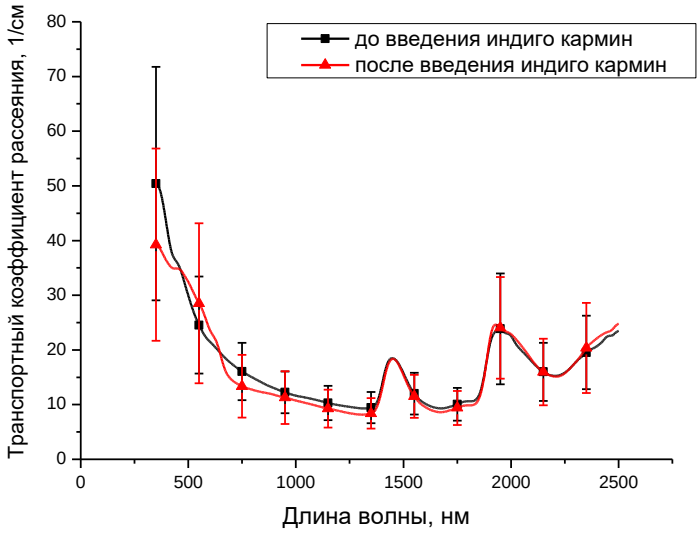

Рис. 22. Спектр транспортного коэффициента рассеяния слизистой оболочки, измеренный до и после введения водного раствора индигокармина. Вертикальные линии соответствуют среднеквадратичному отклонению

Из приведенного рисунка хорошо видно, что введение водного раствора индигокармина практически не меняет рассеивающих характеристик стенки желудка.

На рисунке 23 показан график изменения глубины проникновения лазерного излучения стенки желудка при ее фотомодификации раствором индигокармина.

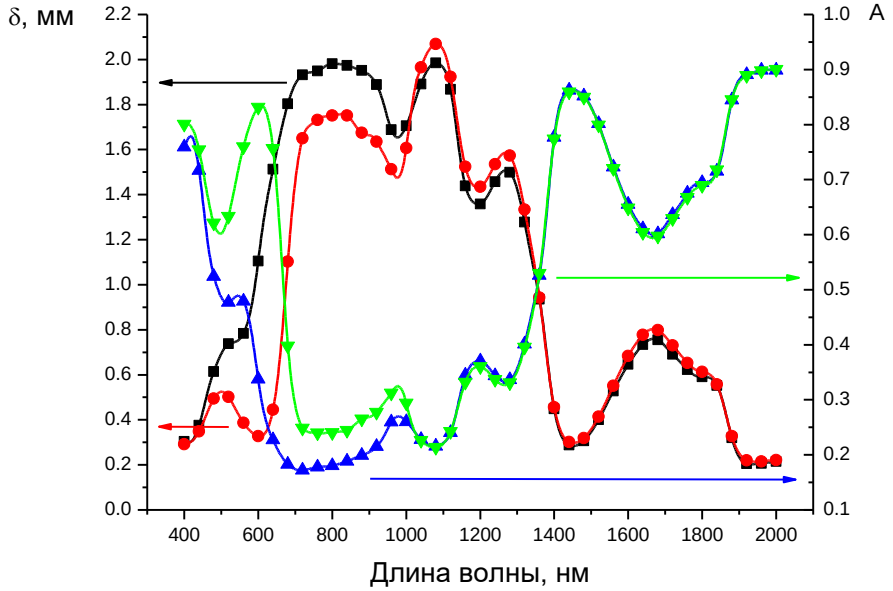

Рис. 23. Зависимость глубины проникновения излучения (δ) в стенку желудка от длины волны (черная линия до введения индигокармина; красная линия после введения индигокармина), рассчитанная по экспериментальным данным, представленным на рис. 21 и 22, и результат Монте-Карло моделирования доли поглощенных фотонов (синяя линия до введения индигокармина; зеленая линия после введения индиго кармина) в стенке желудка.

Хорошо видно, что глубина проникновения лазерного излучения и доля поглощенной энергии фотонов в желудочной стенке изменяется в видимом диапазоне длин волн, используемом в лазерных хирургических аппаратах с рабочими длинами волн: 0,81; 0,97 и 1,06 мкм. Анализ этой закономерности позволяет определить выбор наилучших условий для выполнения лазерфотокоагуляции.

Особенности оптического воздействия хирургических лазеров при выполнении фотомодификации стенки желудка представлены на рис. 24. На длине волны 1,06 мкм глубина проникновения лазерного излучения незначительно увеличивается на 5%, в то время как доля поглощенной энергии на этой длине волны увеличивается почти на 50%. Для длины волны 810 нм введение водного раствора индигокармина приводит к уменьшению доли поглощенной энергии

примерно на 35%, при увеличении глубины проникновения лазерного излучения на 15%. Для длины волны 970 нм снижение доли поглощенной энергии составляет порядка 20% при незначительном снижении глубины проникновения лазерного излучения.

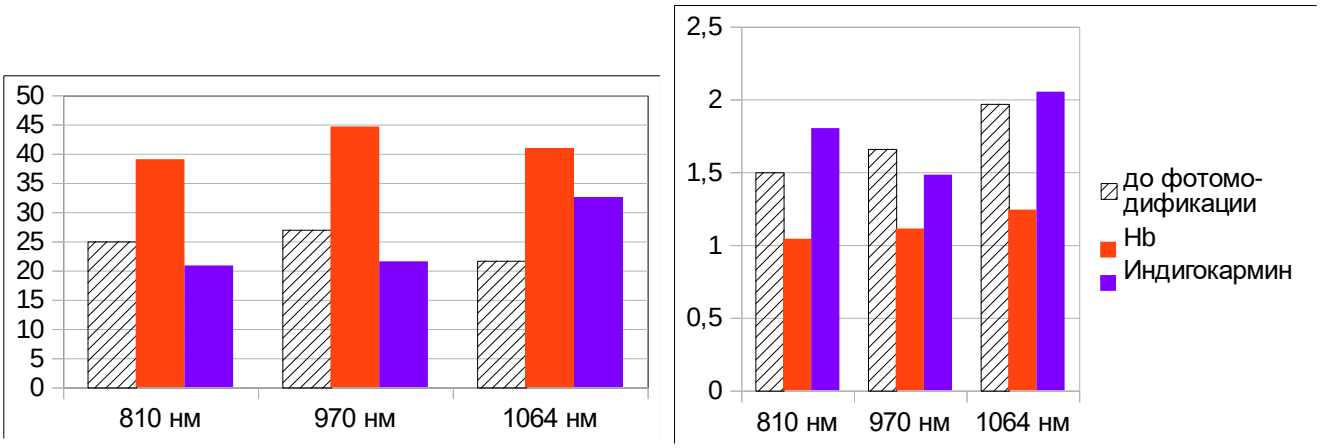

Рис. 24. Доля поглощенной энергии (%) и глубина проникновения (мм) лазерного излучения в стенке желудка при ее фотомодификации водными растворами гемоглобина и индигокармина

Сравнение между собой этих трех видов лазерных скальпелей позволяет заключить, что, и при создании гемопломбы и при введении в ткань стенки желудка водного раствора индигокармина, скальпель на основе диодного лазера с длиной волны 1064 нм (лазерный аппарат Lasermed 1-10) остается оптимальным для лазерфотокоагуляции. Сравнение двух видов фотомодификации стенки желудка показывает, что создание гемопломбы приводит к более значительному поглощению лучистой энергии в зоне лазерного воздействия, но глубина проникновения выше при использовании водного раствора индигокармина. При этом обе методики приводят к значимому улучшению условий выполнения лазерфотокоагуляции ($p < 0,05$).

3.2 . Морфологическое исследование стенки желудка после лазерфотокоагуляции

С целью изучения морфологических признаков лазерфотокоагуляции стенки желудка при различных режимах лазерного воздействия, а также для выявления ее особенностей при фотомодификации был проведен эксперимент in vitro (см. Главу 2). Морфологическому исследованию были подвергнуты образцы неизмененной и фотомодифицированной стенки желудка. Фотомодификация выполнялась аппликацией и подслизистой инъекцией 0,4% водного раствора индигокармина. Лазерное облучение выполнялось контактным и бесконтактным способами с мощностью от 4 до 10 Вт. Специально регистрировалось время лазерной экспозиции. Эксперимент подтвердил, что на влажной и блестящей неизмененной слизистой стенки желудка формирование пленки коагуляционного некроза достигается лишь в единичных наблюдениях, а экспозиции энергетического воздействия при максимальной мощности 10 Вт составляет 2–4 минуты (рис. 25). Толщина коагуляционной пленки не превышала 200 мкм. Ее фиксации к подлежащим слоям не было зафиксировано ни в одном наблюдении.

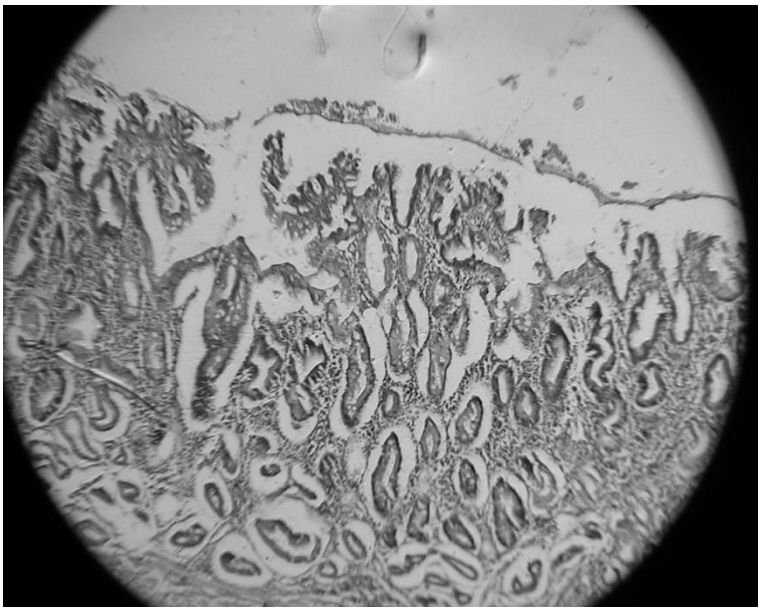

Рис. 25. Бесконтактная лазерфотокоагуляция неизмененной стенки желудка. Поверхностная пленка коагуляционного некроза толщиной 70 мкм не фиксирована к слизистой. Умеренное

поверхностное повреждение желудочных желез. Микрофотография. Окраска гемотоксилин эозин. Ув. 200

При бесконтактном лазерном облучении неизмененной слизистой стенки желудка отмечались минимальные повреждения желудочных желез и умеренный отек подслизистого слоя вне зависимости от мощности лазерного излучения. Внутрисосудистой агрегации форменных элементов не было ни в одном наблюдении вне зависимости от мощности лазерного излучения и его экспозиции (рис. 26).

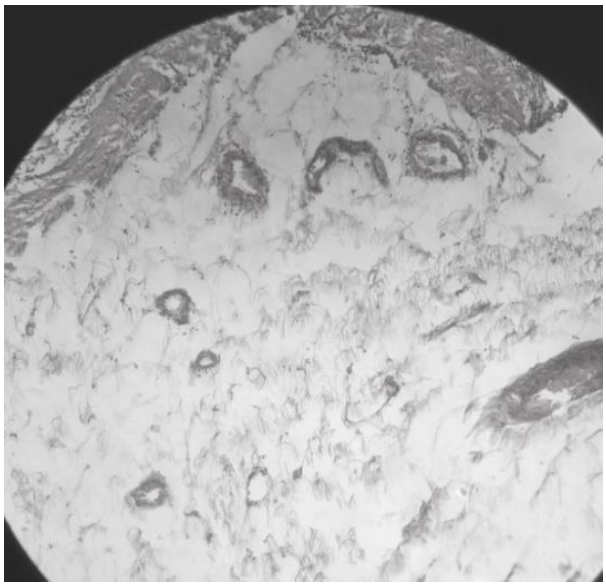

Рис. 26. Бесконтактная лазеркоагуляция неизмененной стенки желудка. Умеренное уплотнение подслизистого слоя. Сосуды содержат неизмененные форменные элементы. Микрофотография. Окраска гематоксилин эозин. Ув. 200

Контактная лазерфотокоагуляция при любой мощности излучения всегда приводила к локальному повреждению стенки желудка без выраженных диффузных изменений в стороне от деструктивного канала (рис. 27).

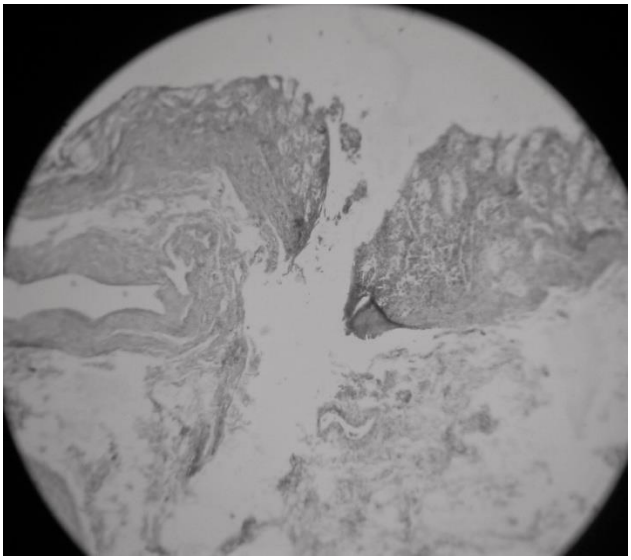

Рис. 27. Контактная лазерфотокоагуляция стенки желудка. Хорошо виден «лазерный канал». С его стороны стенка артерии подслизистого сплетения расслоена. Микрофотография. Окраска гематоксилин эозин. Ув. 200

После аппликации красителя время энергетического воздействия при бесконтактной лазерфотокоагуляции для формирования визуально заметной пленки коагуляционного некроза сокращалось до 25–40 секунд при всех вариантах подбора мощности излучения. При гистологическом исследовании регистрировалась деструкция желудочных желез с формированием прочной пленки коагуляционного некроза на поверхности препарата (рис. 28). Ее ширина составляла 400–800 мк. Во всех наблюдениях пленка коагуляционного некроза была прочно фиксирована к подлежащим слоям. При мощности лазерного излучения 10 Вт наблюдались классические слои лазерной раны: зона коагуляционного некроза, зона уплотнения ткани, зона вакуолизации.

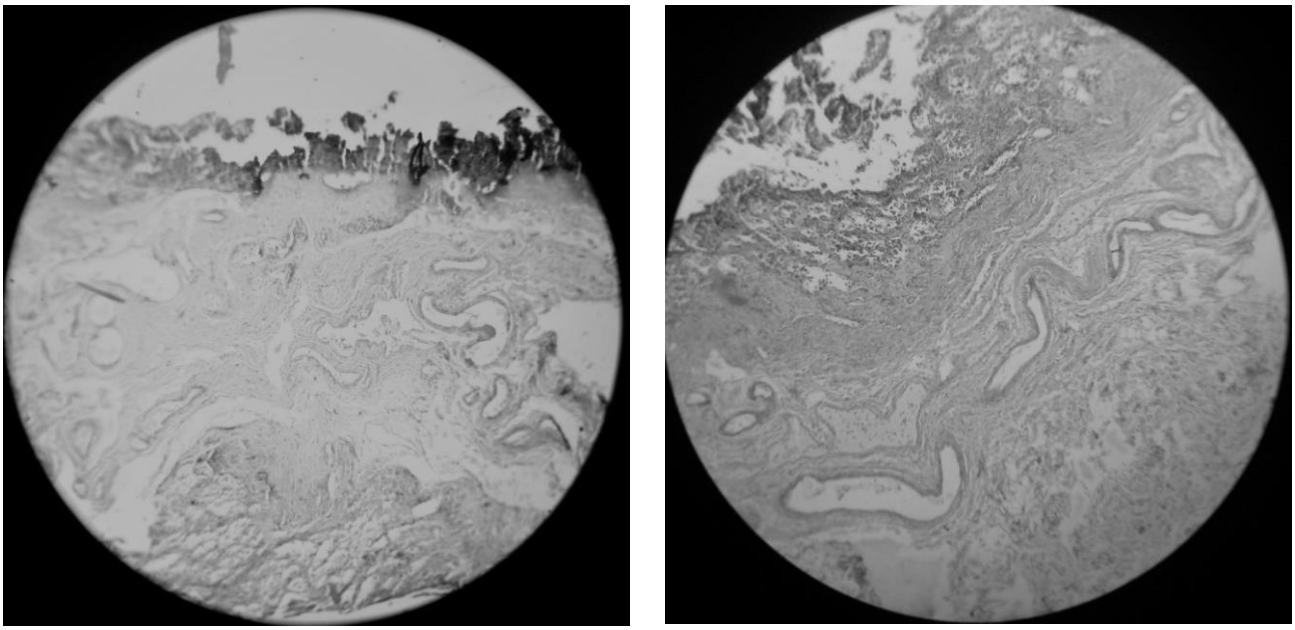

Рис. 28. Бесконтактная лазеркоагуляция после подслизистой инъекции 0,4% раствора индигокармина. Прочная пленка поверхностного коагуляционного некроза, фиксированного к подлежащим слоям. Отек и уплотнение подслизистого слоя с внутрисосудистой агрегацией форменных элементов. На правой микрофотографии наблюдается зона вакуолизации. Микрофотография. Окраска гематоксилин эозин. Ув. 200

В подслизистом слое образца стенки желудка наблюдался умеренный отек и уплотнение ткани. При увеличении мощности лазерного излучения до 10 Вт на глубине 200–400 мк под собственной пластинкой слизистой регистрировалась зона вакуолизации с формированием пор до 100 мкм в диаметре. При мощности лазерного излучения от 6 Вт и выше в кровеносных сосудах подслизистого артериального сплетения наблюдалась агрегация форменных элементов (рис. 29).

При фотомодификации путем подслизистой инъекции 0,4% раствора индигокармина и бесконтактной лазерфотокоагуляции морфологическое исследование образцов биоткани показало преобладание изменений в подслизистом слое: наблюдалось уплотнение ткани с выраженными сосудистыми изменениями. В кровеносных сосудах подслизистого артериального сплетения отмечалась агрегация форменных элементов крови с их фиксацией к интиме. При

мощности лазерного излучения 10 Вт регистрировалось расслоение стенки мелких артерий подслизистого артериального сплетения с кровоизлияниями под отслоенную интиму. При мощности лазерного излучения 6 Вт и выше наблюдался феномен «обратной коагуляции» слизистой оболочки со стороны ее собственной пластинки (рис. 30).

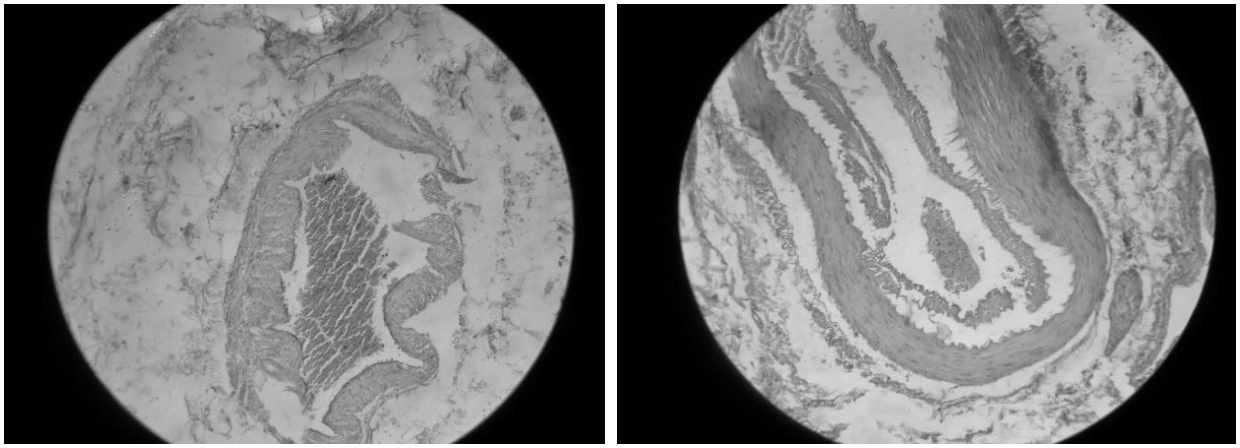

Рис. 29. Бесконтактная лазеркоагуляция после подслизистой инъекции 0,4%-ного раствора индигокармина. Агрегация форменных элементов в сосудах подслизистого сплетения. Отек и расслоение стенок артерий. Микрофотография. Окраска гематоксилин эозин. Ув. 400

Очевидно, что указанные изменения развивались вследствие отражения рассеянного излучения на биологических рассеивателях, Ми-рассеивателях модифцированного подслизистого слоя стенки желудка.

При бесконтактной лазерфотокоагуляции с одновременной аппликацией и подслизистой инъекцией красителя в ходе морфологического исследования всегда отмечалось создание прочного коагуляционного струпа по месту воздействия. Изменения в подслизистом слое были выраженными при любой мощности излучения. При мощности излучения 8–10 Вт и экспозиции 4–10 секунд наблюдалась «лазерная сварка» подслизистого артериального сплетения. При мощности излучения 10 Вт регистрировались классические слои лазерной раны (рис. 31).

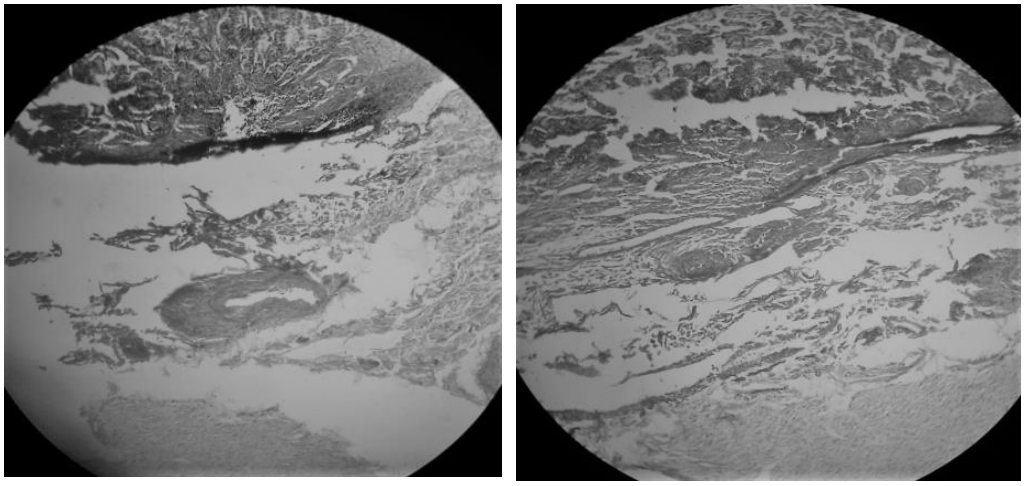

Рис. 30. Бесконтактная лазеркоагуляция после подслизистой инъекции красителя. Деструктивный отек подслизистой оболочки стенки желудка. Коагуляция собственной пластики слизистой оболочки. Микрофотография. Окраска гематоксилин эозин. Ув. 200

Контактная лазерфотокоагуляция после подслизистой инъекции красителя с мощность излучения 10 Вт и экспозицией превышающей 10 секунд всегда приводила к выраженной деструкции стенки желудка, соответствующей его термическому некрозу (рис. 32). Очевидно, что применение подобной методике в клинике чрезвычайно опасно детерминированной вероятностью перфорации стенки полого органа. Контактное воздействие с мощностью 6–8 Вт при экспозиции всего 2–4 секунды приводило к оптимальному формированию пленки коагуляционного некроза в сочетании с внутрисосудистым свертыванием крови в подслизистом артериальном сплетении.

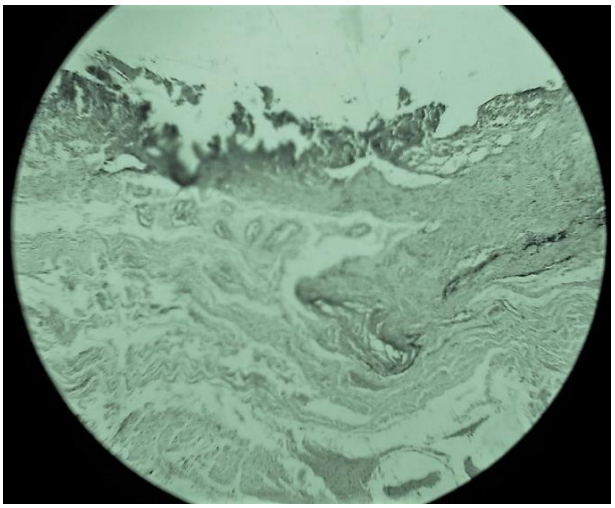

Рис. 31. Бесконтактная лазерфотокоагуляция после аппликации и подслизистой инъекции 0,4% раствора индигокармина. Наблюдаются классические слои лазерной раны. Микрофотография. Окраска гемотоксилин эозин. Ув. 200

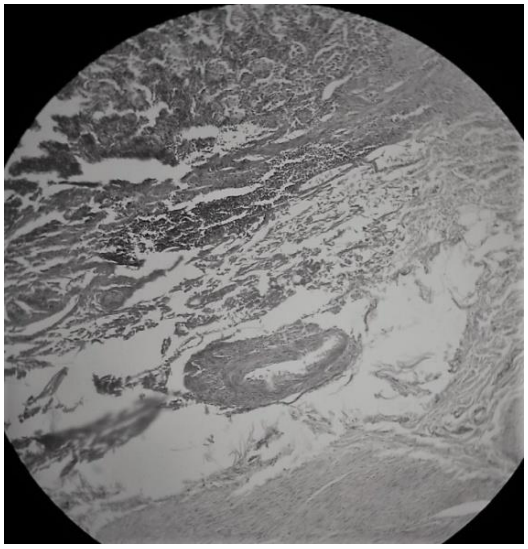

Рис. 32. Контактная лазерфотокоагуляция с мощность 10 Вт при экспозиции излучения 10 секунд после подслизистой инъекции красителя. Сквозная деструкция стенки желудка. Микрофотография. Окраска гематоксилин эозин. Ув. 200

Полученные экспериментальные данные подтвердили неэффективность рутинной бесконтактной лазерфотокоагуляции для выполнения эндоскопического гемостаза. Контактная методика лазерного воздействия лишь приводила к формированию «лазерного канала» с высокой вероятностью перфорации стенки желудка. Проведенное исследование показало, что аппликация красителя индигокармин позволит эффективно выполнять поверхностную бесконтактную лазерфотокоагуляцию слизистой при неинтенсивном кровотечении из эрозий, поверхностных плоских гастродуоденальных язв, травмированных полипах желудка. Для обеспечения надежного эндоскопического гемостаза при кровоточащей язве или разрывном геморрагическом синдроме необходима коагуляция сосудов подслизистого артериального сплетения, что может быть достигнуто преимущественно методикой контактной лазерфотокоагуляции после предварительной фотомодификации стенки желудка или двенадцатиперстной кишки путем подслизистой инъекции красителя по периферии источника кровотечения. При этом мощность излучения не должна превышать 8 Вт, а его экспозиция должна быть ограничена 2–4 секундами в каждую точку. Полученные в ходе эксперимента данные помогли создать оригинальную методику лазерного эндоскопического гемостаза, апробированную в клиническом исследовании.

Глава 4. Результаты применения лазерного эндоскопического гемостаза

4.1. Результаты лечения больных с кровоточащей гастродуоденальной язвой

За период 2014–2016 гг. в клинике находилось на лечении 493 человека с желудочно-кишечным кровотечением. Кровоточащая язва желудка и двенадцатиперстной кишки была диагностирована у 285 пациентов. Еще у 208 больных была отмечена неязвенная причина геморрагии. Основные показатели лечения больных с язвенным желудочно-кишечным кровотечением представлены в табл. 4.

Таблица 4

Показатели лечения больных с кровоточащей гастродуоденальной язвой

Показатели лечения	2014-2016 год (n=285)
инициальный ЭГ	36
ПЭВ	76
эндохирургическая активность	39,3%
рецидив геморрагии (частота рецидива)	35 (21,3%)
экстренные операции (хирургическая активность)	59 (20,7%)
летальность общая	4,5%
летальность послеоперационная	15,25%

Хирургическую тактику, используемую в клинике можно охарактеризовать как активную индивидуальную с приоритетом выполнения эндоскопического гемостаза. Частота выполнения гемостатических эндоскопических вмешательств

составляла 39,3%. Показанием к выполнению инициального эндогемостаза служило продолжающееся кровотечение Forrest I; превентивное эндоскопическое воздействие выполнялось при верификации предрецидивного синдрома (табл. 5). Невозможность эндоскопического гемостаза при локализации источника кровотечения в «мертвой зоне» отмечена у 16 (19,7%) пациентов, еще у 11 (13,6%) человек инициальный эндогемостаз не удался в силу морфологических особенностей язвы и интенсивности кровотечения. Еще 18 больных были немедленно оперированы в связи с продолжающимся профузным кровотечением на фоне шока при невозможности детальной визуализации источника кровотечения. Таким образом, в экстренных ситуациях эндоскопический гемостаз был выполнен у 44,4% пациентов.

Таблица 5

Варианты гемостатических мероприятий у больных кровоточащей гастродуоденальной язвой в зависимости от степени активности кровотечения

Гемостатические мероприятия и их активность	Активность кровотечения					ВСЕГО
	Forrest I		Forrest II		Forrest III	
	IV А	IV Б	III А	III Б	II	
экстренные А операции	25	20	-	-	-	45
превентивные операции	-	-	2	12	-	14
инициальный гемостаз	27	9	-	-	-	36
ПЭВ	-	-	35	41	-	76
всего больных	52	29	89	53	62	285
хирургическая активность (для экстренных операций), %	55,5		9,8		-	20,7
эндохирургическая активность, %	44,4		53,5		-	39,3

4.2. Анализ результатов хирургического лечения

В ходе проспективного клинического исследования проведен анализ результатов хирургического лечения больных с кровотечением из язв желудка и двенадцатиперстной кишки. Были проанализированы исходы различных вариантов экстренных операций на высоте кровотечения, превентивных операций при предрецидивном синдроме, операций по поводу рецидива кровотечения. В соответствии с классификацией Ю.Г. Шапкина (1995) [123], экстренными считали операции, выполненные на высоте кровотечения, в случае невозможности или неудачи эндоскопического гемостаза (экстренная А операция). Превентивными операциями называли экстренные вмешательства в первые сутки от госпитализации при верифицированном предрецидивном синдроме после кратковременной предоперационной подготовки, инфузионно-трансфузионной терапии. Вид хирургических вмешательств и количество оперированных больных группы сравнения представлены в табл. 6.

Таблица 6

Распределение больных с кровоточащей язвой по методикам операций в зависимости от сроков их выполнения

Методика операции	Вид операции в зависимости от сроков выполнения				ВСЕГО
	экстренные А	превентивные	срочные	отсроченные	
резекция желудка	34 (3)*	12 (1)	7	4	57 (4)
иссечение язвы	6 (2)	2 (1)			8 (3)
прошивание кровоточащих сосудов в язве	5 (2)	-			5 (2)
ВСЕГО:	45 (7)	14 (2)	7	4	70 (9)

* - в скобках указано количество умерших

Общая летальность составила 4,5%, послеоперационная – 15,25%. Рецидив кровотечения из гастродуоденальной язвы был диагностирован у 35 человек. В связи с рецидивом геморрагии оперировано 12 пациентов, умерло 5. Еще один больной умер при возникшем повторном кровотечении в момент транспортировки в операционную. В данных клинических случаях рецидив кровотечения развивался неожиданно и диагностировался по клиническим проявлениям. Повторные рвота кровью, мелена, коллапс и геморрагический шок были обязательными проявлениями неконтролируемой рецидивной геморрагии. Еще у 22 пациентов повторное кровотечение было диагностировано при динамической эндоскопии. Диагностическая эффективность этой методики составила 82,8%. Среди этой группы пациентов не умер ни один человек. Данные наблюдения подтверждают мнение большинства хирургов об опасности непрогнозированного рецидива геморрагии, особенно у соматически отягощенного пациента. Если в ходе лечебно-диагностической работы формировать группу пациентов с предрецидивным синдромом и проводить профилактику повторного кровотечения всеми существующими хирургическими, эндоскопическими и медикаментозными методиками лечения, то опасность повторных кровотечений, возможно, значительно снизить [47]. Летальность при повторном кровотечении составила 17,1%. Четверо больных умерло без операции вследствие декомпенсации тяжелой соматической кардиальной и легочной патологии на фоне острой кровопотери (табл. 7).

Таблица 7

Причины смерти больных с кровоточащей гастродуоденальной язвой

Причина смерти	Количество умерших	
	без операции	после операции
рецидив кровотечения	1	-
патология послеоперационного периода	-	7
декомпенсация кардиальной патологии	1	1

прогрессирующая полиорганная недостаточность	3	-
ТЭЛА	-	1
ВСЕГО:	4	9

На высоте кровотечения при тяжелой кровопотере с клиникой геморрагического шока произведены 20 операций, завершившихся 7 летальными исходами.

При выборе объема операции считали оптимальным вариантом выполнение резекции желудка. Считали, что выполнение хорошо освоенной стандартизированной операции оправдывается несравненно лучшими функциональными результатами. Применение же атипичных, излишне сложных операций с «экстратерриторизацией» или с тампонадой язвы не менее продолжительно и травматично, но, совершено, лишено какого-либо физиологического смысла. Органосохраняющие методики с различными вариантами дуоденопластики [175; 186] полагали возможными в лишь исключительных случаях. Никогда не выполняли при кровоточащей язве ДПК резекцию желудка «на выключение». Прошивание кровоточащей язвы, либо ее иссечение выполняли только у самых тяжелых пациентов с нестабильной гемодинамикой при продолжающемся кровотечении (в единичных случаях у больных старческого возраста с критически высоким операционно-анестезиологическим риском). Частота резекционных методик составила 77,9%. Резекция желудка с экстрадуоденизацией язвы рассматривается в клинике как «золотой стандарт» хирургического лечения пенетрирующей язвы задней иди задне-медиальной стенки ДПК. В то же время, резекция желудка при продолжающемся кровотечении с геморрагическим шоком сопровождалась летальностью равной 8,8%. Полагаем, что полученные клинические результаты не отражают возможностей какой-либо оперативной методики, но показывают

предел возможностей хирургического метода лечения кровоточащей гастродуоденальной язвы и подтверждают необходимость хотя бы временного эндоскопического гемостаза для выведения больного из шока и восполнения кровопотери.

Выполняя резекцию желудка при продолжающемся кровотечении, стремились минимизировать ее продолжительность и операционную травму. С этой целью формировали малую кривизну культи желудка (в ряде случаев и культю ДПК) с помощью сшивающих аппаратов Premium TA 90 и 60. Анастомозы накладывали однорядным непрерывным швом современным атравматичным рассасывающимся материалом. При «трудной культе ДПК» стремились к выполнению резекции желудка по Бильрот I с термино-латеральным анастомозом. Альтернативным вариантом считали завершение операции по методике Ру. Результаты различных вариантов резекции желудка представлены в таблице 8.

Таблица 8

Результаты резекционных операций при кровоточащей язве
в зависимости от сроков их выполнения

Название операции	Вид операции в зависимости от сроков выполнения		ВСЕГО
	экстренная	отсроченная	
антрумэктомия + СВ	22 (2)*	-	22 (2)
резекция 1/2 желудка по Бильрот I	16 (1)	1	17 (1)
резекция желудка по Бильрот II	14 (1)	-	14 (1)
резекция желудка по Ру	1	3	4
ВСЕГО:	53 (4)	4	57 (4)

* - в скобках указано количество умерших

Послеоперационные осложнения диагностированы у 19 пациентов (27,1%). Данные о послеоперационных осложнениях представлены в табл. 9. Несостоятельность швов культи ДПК и гастроэнтероанастомоза наблюдали у 6 больных (31,5%). У одного пациента диагностировали третичный вялотекущий послеоперационный перитонит. Послеоперационный панкреатит всегда наблюдался после «трудной культи ДПК». Нельзя не отметить, что анастомозит, по данным литературы, ранее занимавший, одно из первых мест в структуре послеоперационных осложнений [18; 105], наблюдался редко, что может быть объяснено усовершенствованием технологии формирования анастомозов и применением современного атравматичного шовного материала.

Таблица 9

Показатели послеоперационных осложнений
в зависимости от сроков хирургических вмешательств

Название осложнения	Виды хирургических вмешательств в зависимости от сроков выполнения			Всего
	экстренные А	превентивные	отсроченные	
несостоятельность анастомоза	5	1	-	6 (5)
панкреатит	1	1	-	2 (2)
анастомозит	-	1	3	4
послеоперационный перитонит	-	1	-	1
нагноение ран с эвентрацией	4	2	-	6
ВСЕГО:	10	6	3	19 (7)

С другой стороны, отсутствие значимых эвакуаторных нарушений раннего послеоперационного периода у пациентов, перенесших резекцию желудка, может быть объяснено установкой клиники на обязательность интраоперационного проведения зонда для раннего энтерального кормления. Зондовое питание проводили в течение 5 суток после операции. Зонд удаляли после рентгеновского контроля эвакуации.

4.3. Анализ результатов эндоскопического гемостаза

Считаем, что основным направлением лечебных мероприятий в хирургии кровоточащей гастродуоденальной язвы должен быть настойчивый эндоскопический гемостаз, выполненный с использованием современных эффективных технологий. Тем не менее, необходимость выполнения экстренных операций в настоящее время не может быть полностью исключена, а сам хирургический метод лечения осложненной язвенной болезни всегда будет сохранять определенную позицию. Как уже было сказано, в протоколе лечебно-диагностических мероприятий при язвенном гастродуоденальном кровотечении гемостатическая эндоскопия применялась в виде инициального гемостаза и превентивного эндоскопического воздействия. Для достижения инициального эндоскопического гемостаза применялись методики эндоклипирования, диатермкоагуляции и лазерфотокоагуляции. С целью превентивного воздействия считали наиболее эффективной подслизистую инъекцию 1% раствора перекиси водорода в край язвы с помощью эндоскопического инъектора (табл. 10). Следует подчеркнуть, что в нашей клинике орошение не признается самостоятельной методикой эндогемостаза с 2007 года.

Таблица 10

Результаты использования различных методик эндогемостаза

Методика эндогемостаза	Инициальный эндогемостаз	ПЭВ	ВСЕГО	
			abs	%

клипирование	11 (2)*	12	23	20,5
лазерфотокоагуляция	17 (4)	41 (1)	58	51,8
диатермкоагуляция	6 (5)	3 (1)	9	8,1
инъекционная	2	20 (10)	22	19,6
ВСЕГО:	36 (11)	76 (12)	112	100

* в скобках указаны случаи рецидива кровотечения

Несмотря на все осознаваемые недостатки диатермкоагуляции, применяли эту методику достаточно интенсивно. Электрохирургический эндогемостаз остается привлекательным именно для первичной остановки продолжающегося кровотечения своей простотой, возможностью постоянной визуализации аррозированного сосуда при смывании крови струей воды под давлением. Следует отметить, что подобная эндоскопическая операция должна выполняться под контролем видеоэндоскопии и с участием ассистента. Грамотное выполнение диатермкоагуляции под струей физиологического раствора в направлении от периферии к центру позволило инициального гемостаза в 6 наблюдениях. К сожалению, стабильность коагуляционного струпа после диатермкоагуляции оказалась совершенно недостаточной. После 6 успешных манипуляций наблюдали 5 случаев рецидива геморрагии. Полученные данные подтверждают известное мнение о том, что электрохирургическая методика эндогемостаза лишь дает возможность выигрыша нескольких часов для предоперационной подготовки.

Если рассматривать частоту рецидивной геморрагии как интегральный показатель, то в нашем исследовании не удалось подтвердить статистически значимую разницу в результатах инициального гемостаза и превентивного эндоскопического воздействия на источник кровотечения. Однако изучение опыта применения различных эндоскопических технологий позволяет диаметрально

поменять эту точку зрения. Методики эндоклипирования и лазерного воздействия с превентивной целью показали значимо лучшие результаты, чем инициальный гемостаз ($p < 0,01$). Наиболее эффективными методиками лечебной эндоскопии при кровоточащей гастродуоденальной язве зарекомендовали себя эндоклипирование и лазерфотокоагуляция (табл. 11).

Считаем, что методика инъекционного гемостаза является чрезвычайно полезной и эффективной, но с определенными оговорками. Как самостоятельное мероприятие инициального гемостаза инъекционная методика применяться не должна (10 рецидивов кровотечения из 22 попыток). Однако предварительная компрессия аррозированных сосудов периульцерозной зоны при инъекции в края язвы значимо повышает эффективность любых комбинированных методик эндогемостаза. Использование сосудосуживающих препаратов на наш взгляд не оправдано, но достижение антигипоксического и трофического эффекта весьма желательно. Периульцерозная инъекция 1% раствора перекиси водорода зарекомендовала себя как идеальный вариант превентивного эндоскопического воздействия. Непосредственно после инъекционной компрессии должно выполняться либо клипирование (при видимом единичном аррозированном сосуде с мягкими краями язвы), либо коагулирующая технология (лазерная коагуляция).

Таблица 11

Эффективность различных методик эндоскопического гемостаза

Методика эндогемостаза	Количество больных	Рецидив	Повторный эндогемостаз	Экстренная операция при рецидиве
клипирование	23	2	-	2
лазерфотокоагуляция	58	5	1	4
диатермокоагуляция	9	8	4	4
инъекционная	22	10	10	-
неустойчивый	52	10	8	2

гемостаз без эндоскопического воздействия				
ВСЕГО:	164	35 (21,3%)	23 (65,7%)	12 (34,3%)

Анализ данных, представленных в таблице, показывает отсутствие значимой разницы в частоте рецидива кровотечения при использовании лазерфотокоагуляции и клипирования ($p > 0,05$). Напротив разница в результатах применения клипирования, лазерфотокоагуляции и диатермкоагуляции значима с высоким показателем силы связи Крамера-Чупрова ($p < 0,01$). Разница между частотой развития рецидива кровотечения после выполнения эндогемостаза и без него оказалась незначимой. Данный факт объясняется тем, что для выполнения эндоскопических манипуляций производился специальный отбор больных и обе выборки не являются случайными.

При последующем консервативном лечении динамическую эндоскопию выполняли 316 раз. Таким образом, после успешного эндогемостаза у каждого больного в среднем выполнялось 2,8 эндоскопических исследований. Динамическую эндоскопию прекращали после регистрации фибрина в дне язвы при прекращении визуализации аррозированных сосудов.

4.4. Анализ результатов лазерного эндоскопического гемостаза

За период 2014-2016 гг. лазерный эндоскопический гемостаз применялся у 58 больных. Первичный инициальный гемостаз был выполнен 17 пациентам; превентивное эндоскопическое воздействие при предрецидивном синдроме было выполнено в 41 наблюдении (табл. 12).

Таблица 12

Результаты лазерфотокоагуляции кровоточащей гастродуоденальной язвы

Методика	Результаты в зависимости от способа эндогемостаза

эндогемостаза	инициальный	превентивное воздействие (ПЭВ)
бесконтактная лазерфотокоагуляция	1	2
рецидив кровотечения	1	-
контактная лазерфотокоагуляция	3	5
рецидив кровотечения	1	1
контактная лазерфотокоагуляция с гемоплобированием язвы	3	8
рецидив кровотечения	-	-
бесконтактная лазерфотокоагуляция с фотомодификацией	4	12
рецидив кровотечения	1	-
контактная лазерфотокоагуляция с фотомодификацией	6	14
рецидив кровотечения	1	-
всего лазерных операций	17	41
всего рецидивов кровотечения	4	1

Первичная остановка кровотечения с помощью лазерной эндоскопической коагуляции оказалась успешной у всех 17 больных. Трое из этих пациентов были оперированы превентивно по срочным показаниям через 12 часов после выполнения эндогемостаза. Последующее гистологическое исследование операционных препаратов показало наличие смешанных тромбов в артериях краев и дна язвы (рис. 33).

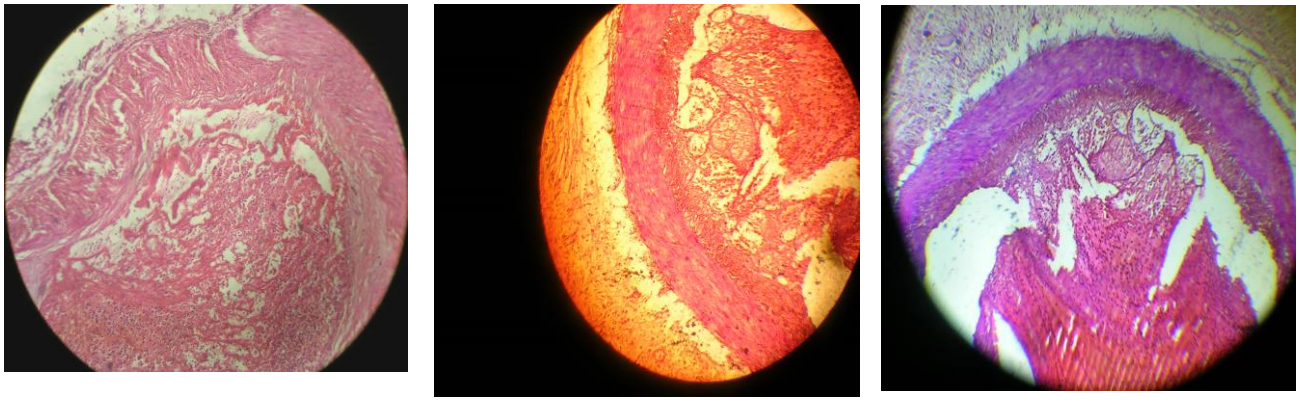

Рис. 33. Исследование операционных препаратов после выполнения лазерного эндогемостаза. а) обтурирующий фибрино-эритроцитарный тромб в аррозированной артерии в дне язвы желудка. Окраска гематоксилин и эозин. Ув. 200; б) фибрино-эритроцитарный тромб, фиксированный к интиме артерии подслизистого слоя желудка. Окраска гематоксилин и эозин. Ув. 400; в) то же наблюдение. Окраска ОКГ. Ув. 400

Рецидив кровотечения был отмечен у 4 пациентов. При рецидиве геморрагии двум пациентам были выполнены экстренные операции, а еще у двоих удалось остановить повторное кровотечение эндоскопически. Превентивное эндоскопическое воздействие было применено у 41 человека с единственным рецидивом. Эффективность превентивного воздействия по сравнению с инициальным эндоскопическим лазерным гемостазом оказалась значимо выше по критериям Хи-квадрат с поправкой Йейтса, Хи-квадрат с поправкой правдоподобия, точному критерию Фишера ($p < 0,05$). Наиболее существенную разницу ($p < 0,01$) дало использование критерия Хи-квадрат Пирсона. Мы наблюдали единственный случай перфорации стенки желудка при обработке глубокой хронической язвы задней стенке по малой кривизне. Больной был оперирован в экстренном порядке.

В ходе исследования была сформирована основная группа из пациентов, которым производилась лазерфотокоагуляция кровоточащей язвы по разработанной оригинальной методике с предварительной фотомодификацией

источника кровотечения раствором индигокармина. Первая группа сравнения была представлена 11 пациентами после лазерфотокоагуляции по технологии создания гемопломбы; вторая группа сравнения – 11 пациентами с лазерной коагуляцией без, какой-либо, фотомодификации.

Во второй группе сравнения бесконтактная лазерфотокоагуляция применялась всего у 3 человек. Ее эффективность была низкой. На блестящей влажной стенке желудка иди ДПК достижение инициальной лазерфотокоагуляции проблематично. Контактная лазерфотокоагуляция выполнена 8 больным с двумя рецидивами кровотечения. Поскольку применение контактной коагуляции ограничено небольшой площадью воздействия и значительной опасностью перфорации полого органа, эту методику с осторожность применяли только для точечного воздействия на источник кровотечения небольшой площади. Вследствие низкой эффективности традиционных методик лазерного гемостаза без изменения оптических свойств стенки желудка или ДПК представляет интерес вопрос учета пациентов с неудачами их применения и переходом на другую гемостатическую методику. Поскольку лазерные технологии в клинике были сосредоточены на ограниченном авторском коллективе, такой учет удалось произвести в процессе проспективного наблюдения. Неудача первичного лазерного воздействия без предварительной фотомодификации была отмечена в 12 попытках. Таким образом, следует признать, что лазерный эндогемостаз по традиционной технологии без предварительной фотомодификации удается менее чем у половины больных, а рецидивы геморрагии отмечаются примерно в четверти наблюдений.

Во второй группе сравнения лазерфотокоагуляция с применением технологии создания гемопломбы была успешно применена у 11 пациентов без каких-либо осложнений и без рецидивов кровотечения. Данная технология была создана и апробирована в нашей клинике в 2005 году. Она соединяет в себе достоинства инъекционного эндогемостаза, лазерфотокоагуляции и моделирует биохимические аспекты внутритканевого периульцерозного введения

фибринового клея [116]. Инъецированная в края язвы кровь является своеобразным фотомодификатором и значительно улучшает условия выполнения лазерной коагуляции. Несмотря на достигнутые хорошие результаты гемопломбирования язвы, клиническое применение этой методики оказалось достаточно сложным. Для ее выполнения требовалось в процессе выполнения эндоскопии аспирировать кровь больного из периферической вены, и вводить ее через эндоскопический инъектор в края язвы. Причем для достижения наилучшего эффекта стабилизировать кровь нецелесообразно, что ограничивает время выполнения эндоскопической операции и требует присутствия квалифицированных помощников.

Нами предложен оригинальный способ лазерного эндоскопического гемостаза, позволяющий значительно повысить его эффективность. На основании собственных исследований мы пришли к выводу о том, что показанием к лазерному эндоскопическому гемостазу служат острые и хронические непенетрирующие язвы желудка и двенадцатиперстной кишки, острые и хронические эрозии, разрывы слизистой желудка, эрозированные полипы, опухоли желудка с продолжающимся неинтенсивным кровотечением, или угрозой его возобновления, и находящиеся в «зоне эндоскопической доступности». Предложенный способ заключается в следующем: в ходе выполнения гастродуоденоскопии обнаруживают источник кровотечения, оценивают его и выбирают необходимый вариант методики. При кровотечении из эрозий, плоских поверхностных язв, полипов, из опухоли желудка орошают источник геморрагии 0,4% водным раствором индигокармина через полиэтиленовый катетер, проведенный через биопсийный канал. После фотомодификации выполняют бесконтактную лазерфотокоагуляцию по всей площади эрозированной поверхности с мощностью излучения 8–10 Вт и экспозицией в каждую точку прицеливания по 6–10 секунд. Описанным способом выполняли эндоскопический лазерный гемостаз 4 пациентам с эрозиями желудка и двенадцатиперстной кишки и двум больным с кровотечением из опухоли

желудка (в обоих наблюдениях кардиальный низкодифференцированный рак). При диагностике непенетрирующих хронических язв желудка или двенадцатиперстной кишки фотомодификация источника кровотечения производится методом подслизистой инъекции 0,4% раствора индигокармина при помощи эндоскопического инъектора. Фотомодифицирующий раствор в объеме 2–4 мл вводится в 3–4 точки по периферии источника геморрагии. При выполнении инъекции необходимо стремиться к распространению красителя под дно непенетрирующей язвы. При соблюдении правильной технологии кровотечение обычно останавливается, или его темп становиться минимальным. Область язвенного дефекта хорошо прокрашивается в сине-голубой цвет. После выполнения фотомодификации необходимо выполнить контактную лазерфотокоагуляцию с мощностью излучения 6–8 Вт и экспозицией в каждой точке воздействия не превышающей 4–6 секунд. Обычно воздействовали на 4–6, иногда на большее количество точек. Облучение выполняли по направлению от периферии к центру. Успешность эндогемостаза оценивали по фактам остановки кровотечения и по формированию пленки коагуляционного некроза на поверхности источника геморрагии. Описанный способ эндоскопического лазерного гемостаза был успешно использован у 36 пациентов основной группы с кровоточащими язвами желудка и двенадцатиперстной кишки. Кровотечение было остановлено у всех пациентов. Рецидив кровотечения был отмечен в двух наблюдениях. Таким образом, эффективность предлагаемой методики эндогемостаза составила 80%. Результаты применения лазерного эндоскопического гемостаза в группах наблюдения представлены в таблице 13.

Таблица 13

Результаты эндоскопической лазерфотокоагуляции
в группах клинического наблюдения

Группы клинического наблюдения	Окончательный гемостаз	Рецидив кровотечения	Экстренные операции	Умерло больных
основная n = 36	34	2	-	-

1-ая группа сравнения n = 11	11	-	-	-
2-ая группа сравнения n = 11	8	3	3	1

Математический анализ выявил значимую разницу в результатах применения лазерфотокоагуляции без и с использованием фотомодификации источника кровотечения по критериям Хи-квадрат Пирсона ($p < 0,05$), Хи-квадрат с поправкой на правдоподобие ($p < 0,05$) и точного критерия Фишера ($p < 0,05$). Причем оценка связи признака и исхода с расчетами по Крамеру и Чупрову показывает сильную связь в отношении критериев Пирсона (0,433). Эффективность лазерного гемостаза в целом составила 91,4%; эффективность методик с фотомодификацией источника кровотечения – 95,8%. Использование математического анализа с расчетом критерия Z, показало улучшение результатов первичного лазерного эндоскопического гемостаза на 28,6% ($p < 0,05$); превентивного эндоскопического воздействия на 44,8% ($p < 0,05$). Частота рецидива кровотечения при лазерфотокоагуляции без предварительной фотомодификации составила 27,3%; при лазерфотокоагуляции с предварительной фотомодификацией – 4,2% ($p < 0,01$).

Представляет интерес обоснование невозможности применения лазерного эндоскопического гемостаза. Как и в случае использования других методик лазерфотокоагуляция оказалась невозможной при неподходящем угле эндоскопического действия, когда источник кровотечения не может быть помещен в поле зрения эндоскопа. Проведенный через биопсийный канал кварцевый световод в силу своей жесткости и хрупкости ограничивает подвижность рабочей части гастроскопа. Проведение световода при изгибе эндоскопа более 45^0 невозможно и опасно повреждением прибора. С проведенным кварцевым световодом в полиэтиленовой защитной оболочке невозможно воздействовать на субкардиальный отдел желудка в положении прибора retroversio, невозможно воздействовать на язву, находящуюся

непосредственно за привратником, особенно при наличии выраженного воспалительного валика.

Заслуживает внимания анализ неудач попыток применения лазерного эндогемостаза. Хороший эффект лазерфотокоагуляции всегда проявлялся при кровотечении из краев язвы. Когда удавалось выполнять коагуляцию от периферии к центру, создавая циркулярную концентрическую компрессию источника кровотечения формируемой зоной подслизистого отека. В тех же случаях, когда аррозированные сосуды находились в дне глубокой язвы, дно язвы было представлено рубцово-некротической площадкой более 0,7 см в диаметре эффект лазерного воздействия был незначительным. Создать выраженную коагуляционную пленку не удавалось; гемостаз явно имел временный характер. В 4 наших наблюдениях после выполнения попытки лазерного эндогемостаза при описанных патоморфологических изменениях больные были оперированы по экстренным показаниям. Во всех случаях на операции выявлялись пенетрирующие язвы. Следует признать, что пенетрирующая кровоточащая язва желудка или двенадцатиперстной кишки не может служить показанием для выполнения лазерного эндоскопического гемостаза.

Еще одним аспектом эндогемостаза является попытка лазерного воздействия на сгусток крови, фиксированный в дне язвы. Имелось предположение, что облучение темного непрозрачного сгустка крови лучом лазера ближнего инфракрасного диапазона приведет к его денатурации с прочной фиксацией коагуляционного струпа к дну язвы. Последующая практика этого предположения не подтвердила. Попытки бесконтактного облучения сгустка крови не приводили к видимым изменениям, а контактная коагуляция сопровождалась привариванием струпа к световоду с его отрывом от источника кровотечения. Световод при этом становился непрозрачным и непригодным для дальнейшего использования. Наблюдалось рассеивание лучистой энергии лазера в сгустке крови без достижения гемостатического эффекта. Убедившись в неэффективности данной методики, мы прибегали к смыванию фиксированного

сгустка струей жидкости через полиэтиленовый катетер или к его механическому удалению биопсийными щипцами. Дважды при этом наблюдался рецидив кровотечения, который удавалось остановить эндоскопически.

Эффективность лазерного эндогемостаза иллюстрируют следующие клинические наблюдения.

Клиническое наблюдение № 1. Больной Л., 64 года, был госпитализирован в хирургическое отделение городской клинической больницы № 6 им. акад. В.Н. Кошелева с клиникой желудочно-кишечного кровотечения. Язвенного анамнеза нет. При экстренной эндоскопии обнаружена острая язва задней стенки до 1,5 см в диаметре под сгустком крови. В ходе исследования сгусток был отмыт. Обнажились два аррозивных сосуда до 0,5 мм в диаметре. Через инъектор раствор индигокармина введен в 4 точки по периферии язвы. Выполнена контактная коагуляция через кварцевый световод полупроводниковым лазером «LASERMED 1-10» с длиной волны 1064 нм и мощностью на торце световода 6 Вт. Экспозиция воздействия 4 секунды. Достигнут стабильный гемостаз. Рецидива кровотечения не отмечено. Проводилась консервативная терапия. Через 10 дней при эндоскопическом исследовании отмечена эпителизация язвы.

Клиническое наблюдение № 2. Больная С., 69 лет, была госпитализирована в хирургическое отделение городской клинической больницы № 6 им. акад. В.Н. Кошелева с клиникой желудочно-кишечного кровотечения. Язвенно-гастритического анамнеза нет. Перед заболеванием с целью лечения ОРВИ принимала аспирин в дозе 4 таблеток в сутки на протяжении 2 недель. При экстренной эндоскопии обнаружены острые эрозии антрального отдела желудка до 0,5 см в диаметре с налетами гемосидерина. На эрозии произведена аппликация раствора индигокармин. Выполнена бесконтактная коагуляция через кварцевый световод полупроводниковым лазером «LASERMED 1-10» с длиной волны 1064 нм и мощностью на торце световода 10 Вт. Экспозиция воздействия – 4 секунды. Достигнут стабильный гемостаз. Рецидива кровотечения не отмечено. Проводилась консервативная терапия. При последующем эндоскопическом

контроле эпителизация отмечена на 7 сутки. Выписана в удовлетворительном состоянии.

Клиническое наблюдение № 3. Больной К., 43 лет, был госпитализирован в хирургическое отделение городской клинической больницы № 6 им. акад. В.Н. Кошелева с клиникой желудочно-кишечного кровотечения. Медицинская карта стационарного больного № 7845. Страдает язвенной болезнью – год назад в поликлинике при ФГДС была выявлена язва ДПК. За неделю до госпитализации появилась изжога, голодные ночные боли в верхних отделах живота. При экстренной эндоскопии обнаружена язва задней стенки двенадцатиперстной кишки до 0,5 см в диаметре с тромбированным сосудом в центре. В просвете желудка редуцированная кровь. В общем анализе крови анемия, соответствующая средней кровопотере. Дефицит объема циркулирующей крови 750 мл по Ван-Слайку. Через инъектор раствор индигокармина введен в 4 точки по периферии язвы. Выполнена контактная коагуляция через кварцевый световод полупроводниковым лазером «LASERMED 1-10» с длиной волны 1064 нм и мощностью на торце световода 6 Вт. Экспозиция воздействия в каждую точку - 4 секунды. Достигнут стабильный гемостаз. Рецидива кровотечения не отмечено. Проводилась медикаментозная терапия с внутривенной инфузией эзомепразола по 160 мг в сутки с последующим переводом на таблетированные препараты. Через 10 дней при эндоскопическом исследовании отмечена эпителизация язвы.

Клиническое наблюдение № 4 Пациент К., 44 лет. В 2016 г. госпитализирован в хирургическое отделение городской клинической больницы № 6 им. акад. В.Н. Кошелева с клиникой желудочно-кишечного кровотечения. Язвенно-гастритический анамнез отсутствует. Накануне принимал противовоспалительные обезболивающие препараты (Найз) от боли в спине. На протяжении четырех дней стул черным дегтеобразным калом. В день поступления был обморок. Гемоглобин 62 г/л. При фиброгастродуоденоскопии обнаружены острые эрозии в залуковичном отделе двенадцатиперстной кишки. Вследствие анатомических особенностей любые контактные методы эндогемостаза

неприменимы вследствие острого угла эндоскопического воздействия. Произведена аппликация 0,4% раствором индигокармина с последующей бесконтактной лазерфотокоагуляцией полупроводниковым лазером «LASERMED 1–10» с длиной волны 1064 нм и мощностью на торце световода 6 Вт. Лазерное облучение произведено в 6 точек непосредственно на острые эрозии. Экспозиция воздействия в каждую точку – 2 секунды. Достигнут стабильный гемостаз. Рецидива кровотечения не отмечено. Проводилась консервативная терапия. Через 10 дней при эндоскопическом исследовании патологии слизистой двенадцатиперстной кишки не выявлено.

Клиническое наблюдение № 5 Пациентка Ф., 81 года. 2016 г. Госпитализирована в хирургическое отделение городской клинической больницы № 6 им. акад. В.Н. Кошелева с клиникой желудочно-кишечного кровотечения. После длительного приема противовоспалительных препаратов по поводу боли в суставах возникла рвота кровью. При поступлении гемоглобин 68 г/л. При фиброгастродуоденоскопии обнаружены множественные сливные эрозии желудка от розетки кардии до привратника с диффузным необильным кровотечением. Желудок содержал значительное количество редуцированной крови. Исследование прекращено. Желудок промыт холодной водой через назогастральный зонд до полной эвакуации крови. При повторной фиброгастроскопии произведена аппликация 0,4% раствором индигокармина и бесконтактная лазерфотокоагуляция полупроводниковым лазером «LASERMED 1–10» с длиной волны 1064 нм и мощностью на торце световода 6 Вт. Лазерное облучение осуществлено в 18 точек, непосредственно на острые эрозии. Экспозиция воздействия на каждую точку составляла 2 секунды. В результате тщательной лазерфотокоагуляции кровотечение было остановлено. При динамической эндоскопии на следующий день был диагностирован рецидив кровотечения из эрозии антрального отдела желудка. Повторно выполнялась лазерфотокоагуляция по вышеописанной методике. Достигнут гемостаз. Наступило выздоровление.

Клиническое наблюдение № 6. Пациентка А., 79 лет, 2017 год. Госпитализирована в отделение реанимации с клиникой геморрагического шока с повторяющейся меленой и кровавой рвотой. Гемоглобин 37 г/л. Анамнез собрать невозможно в связи с тяжестью состояния. При фиброгастроскопии обнаружены сливные эрозии желудка с продолжающимся кровотечением. Произведена аппликация 0,4% раствором индигокармина и бесконтактная лазерфотокоагуляция полупроводниковым лазером «LASERMED 1–10» с длиной волны 1064 нм и мощностью на торце световода 6 Вт. Лазерное облучение произведено в 16 точек непосредственно на острые эрозии. Экспозиция воздействия на каждую точку составляла 2 секунды. В результате тщательной лазерфотокоагуляции кровотечение было остановлено. Тем не менее, состояние больной оставалось крайне тяжелым. Прогрессировала сердечно-сосудистая недостаточность. Наступила смерть. На аутопсии обнаружено тотальное эрозивно-язвенное поражение всего желудочно-кишечного тракта от пищевода до прямой кишки. Фрагменты желудка со следами лазерфотокоагуляции были иссечены и исследованы морфологически. Исследование показало наличие коагуляционного струпа, прочно фиксированного к поврежденной слизистой желудка.

Клиническое наблюдение № 7. Пациент М., 54 лет, 2016 год. Госпитализирован в хирургическое отделение городской клинической больницы № 6 им. акад. В.Н. Кошелева с клиникой желудочно-кишечного кровотечения. Имеется язвенный анамнез. Обострение на протяжении последних трех суток — беспокоит изжога, ночная боль в подложечной области. Утром был стул черным дегтеобразным калом. Гемоглобин 110 г/л. При фиброгастроскопии обнаружена язва луковицы двенадцатиперстной кишки на задней ее стенке 0,5х0,5 см. Язва частично прикрыта сгустком крови черного цвета. При попытке бесконтактной лазерфотокоагуляции полупроводниковым лазером «LASERMED 1–10» с длиной волны 1064 нм и мощностью на торце световода 10 Вт произошел рецидив кровотечения из под сгустка. Произведена подслизистая инъекция 0,4% раствора

индигокармина по 2 мл в три точки в края язвы. Кровотечение при этом остановилось. Сгусток крови был удален биопсийными щипцами. Дно язвы отмыто через биопсийный канал. Выполнена контактная коагуляция через кварцевый световод полупроводниковым лазером «LASERMED 1–10» с длиной волны 1064 нм и мощностью на торце световода 6 Вт в 4 точки по краям язвы. Экспозиция воздействия в каждую точку 2 секунды. Достигнут гемостаз. В последующем наблюдали эпителизацию язвы.

Клиническое наблюдение № 8. Больной К., 36 лет, 2017 год. Госпитализирован в хирургическое отделение городской клинической больницы № 6 им. акад. В.Н. Кошелева с клиникой желудочно-кишечного кровотечения. Имеется длительный язвенный анамнез. В прошлом были эпизоды желудочно-кишечного кровотечения. Последний месяц отмечал тошноту и рвоту после еды. В качестве лечения ежедневно принимал алкоголь. На протяжении недели стул черным калом. Неоднократно терял сознание. Доставлен скорой помощью после судорожного припадка. Госпитализирован в отделение реанимации. Гемодинамика нестабильная. АД 60 и 40 мм рт. ст. Гемоглобин 55 г/л. При заведении назогастрального зонда эвакуировано более 7 литров застойного содержимого с примесью редуцированной крови. При фиброгастроскопии желудок больших размеров, обнаружена грубая деформация выходного отдела. Через привратник визуализируется край язвы задней стенки двенадцатиперстной кишки с фиксированным сгустком крови. Привратник не проходим для эндоскопа. С целью временного гемостаза произведена инъекция в край язвы 0,4% раствора индигокармина. Введено 4 мл препарата. Произведена контактная лазерфотокоагуляция через кварцевый световод полупроводниковым лазером «LASERMED 1–10» с длиной волны 1064 нм и мощностью на торце световода 8 Вт в 2 точки по краям язвы. Экспозиция воздействия в каждую точку 6 секунд. Проводилось лечение в условиях реанимации. Произведена трансфузия 4 доз эритроцитарной взвеси и двух доз свежезамороженной плазмы, выполнена инфузия 2000 мл кристаллоидных растворов. С целью антисекреторной терапии

было введено 160 мг Лосека. Несмотря на лечение, было отмечено поступление свежей крови по назогастральному зонду. Вследствие рецидива кровотечения из язвы двенадцатиперстной кишки по жизненным показаниям выполнена экстренная операция. На операции обнаружена гигантская язва двенадцатиперстной кишки, распространяющаяся на 2/3 ее стенки и пенетрирующая в головку поджелудочной железы и в печеночно-двенадцатиперстную связку. На уровне язвы имеется стеноз выходного отдела желудка. Стенка желудка гипертрофирована. Сам желудок перерастянут – большая кривизна располагается по линии входа в малый таз. Выполнена резекция 2/3 желудка по Ру. «Трудная культя» двенадцатиперстной кишки сформирована по Ниссену. Послеоперационный период тяжелый. Отмечался длительный психоз смешанного генеза. Проводилось лечение эвентрации, послеоперационной пневмонии. Провел на стационарном лечении 92 дня. Данное наблюдение демонстрирует неэффективность лазерфотокоагуляции при пенетрирующей гастродуоденальной язве. Кроме того данное наблюдение подчеркивает тот факт, что возможности любой методики эндоскопического гемостаза не абсолютны. Несмотря на всю сложность и технологичность современных способов эндоскопического воздействия, его эффект обеспечивает лишь временную остановку кровотечения. В случае, если выигранное эндоскопическим гемостазом время не позволяет добиться регресса язвенной альтерации, то рецидив кровотечения неизбежен, а хирургический метод лечения остается единственным, хотя и крайне опасным, особенно у пациентов высокого операционно-анестезиологического риска. Вследствие указанных факторов определенная доля экстренных операций всегда будет сохраняться у больных с гастродуоденальным кровотечением, несмотря на технологический прогресс и внедрение все новых методик эндогемостаза.

Для наглядности, результаты клинических наблюдений представлены в таблице 14.

Таблица 14

Клинические примеры использования различных способов лазерфотокоагуляции с фотомодификацией источника желудочно-кишечного кровотечения индигкармином

Клиническое наблюдение	Диагноз	Мощность и время воздействия	Тип фотомодификации		Вид лазерфотокоагуляции	
			орошение	инъекция	Контактная	Бесконтактная
№ 1	острая язва желудка	6 Вт, 4 сек		+	+	
№ 2	острые эрозии желудка	10 Вт, 4 сек	+			+
№ 3	хроническая язва ДПК	6 Вт, 4 сек		+	+	
№ 4	эрозии ДПК	6 Вт, 2 сек	+			+
№ 5	эрозии желудка	6 Вт, 2 сек	+			+
№ 6	эрозии желудка	6 Вт, 2 сек	+			+
№ 7	хроническая язва ДПК	6 Вт, 2 сек.		+	+	
№ 8	хроническая язва ДПК	8 Вт, 6 сек.		+	+	

Таким образом, наш опыт применения лазера для остановки язвенного кровотечения позволяет считать, что фотомодификация источника кровотечения существенно повышает эффективность лазерфотокоагуляции, превращая ее в один из надежных и удобных способов эндоскопического гемостаза. Надежным эффективным способом эндогемостаза является лазерфотокоагуляция источника кровотечения с технологией создания гемопломбы. Фотомодификация стенки желудка или двенадцатиперстной кишки с помощью подслизистой инъекции или даже аппликации на поверхность источника кровотечения 0,4% водного раствора красителя индигокармин по своей эффективности не уступает методике создания гемопломбы, но является более простой и доступной технологией эндогемостаза при непенетрирующих гастродуоденальных язвах.

Заключение

На современном этапе развития хирургии кровоточащей гастродуоденальной язвы не вызывает сомнений приоритетность эндоскопических технологий для достижения гемостатического эффекта. Внедрение эндоскопического гемостаза в арсенал лечебных мероприятий позволяет снизить в разы общую летальность при желудочно-кишечном кровотечении. В связи с морфологической неоднородностью патологии, с разнообразием характеристик источников кровотечения не может быть создан единый универсальный способ эндогемостаза, подходящий для всех клинических ситуаций. Методика лазерной фотокоагуляции может занять значимое место в ряду других эффективных эндоскопических мероприятий при выполнении ряда условий. Необходимо сформулировать клинические показания для лазерфотокоагуляции, выявить морфологические и патофизиологические особенности источника кровотечения, при которых лазерные технологии будут предпочтительными. Необходимо упростить технические требования к аппаратуре, снизить ее стоимость и повысить ее доступность для клинических учреждений. Необходимо разработать технологии, упрощающие и повышающие эффективность лазерного эндоскопического гемостаза.

Наша клиника имеет значительный опыт научно-практической работы по различным областям применения лазеров в медицине и в хирургии. Впервые лазерный эндоскопический гемостаз нашими сотрудниками был выполнен в 1989 году. Широкое внедрение разнообразных методик эндоскопического воздействия в начале 2000-х годов привел к существенному снижению, прежде всего общей летальности. По мере освоения эндоскопических технологий в хирургии кровоточащей язвы пришло понимание некоторых особенностей их применения. Крайне сложно, оказалось, выполнять эндоскопические манипуляции при продолжающемся кровотечении, когда изливающаяся кровь закрывает прямую видимость источника геморрагии, а полость желудка выполнена сгустками крови,

не только, препятствующими визуализации, но и поглощающими излучение осветителя. С другой стороны подтвердился такой простой логичный факт, что кровотечение является динамичным процессом, происходящим во времени. И существуют временные промежутки продолжающейся рецидивной геморрагии и интервалы отсутствия кровотечения. Накапливающийся опыт позволил поставить под сомнение целесообразность пассивного созерцания язвы с тромбированными сосудами или покрытую фиксированным сгустком с констатацией факта отсутствия продолжающегося кровотечения. Опасность эндоскопических манипуляций якобы способствующих рецидиву геморрагии оказалась преувеличенной, а надежда на благополучный исход нестабильного локального гемостаза при современной медикаментозной терапии иллюзорной. Напротив, настойчивые попытки эндоскопического воздействия на язву с признаками возможного рецидива кровотечения оказались значительно более эффективными, чем те же манипуляции при продолжающейся геморрагии. В наших наблюдениях применение клипирования и лазерфотокоагуляции с целью превентивного эндоскопического воздействия оказалось значимо эффективнее, чем инициальный гемостаз ($p < 0,01$). Использование диатермкоагуляции для инициального гемостаза привело к 8 повторным кровотечениям в 9 наблюдениях. Несомненно, что рассуждения об эффективности гемостаза при продолжающемся кровотечении имеют сугубо отвлеченный характер. Даже кратковременный гемостатический эффект эндоскопического воздействия позволит провести необходимые противошоковые мероприятия и выполнить экстренную операцию в более спокойных условиях. Тем более, что разница в результатах экстренных операций на высоте кровотечения и превентивных операций оказалась существенной ($p < 0,05$).

Рассматривая показания и противопоказания к выполнению лазерного эндоскопического гемостаза, следует обратить внимание на случаи невозможности его выполнения. Лазерный эндогемостаз невозможен при локализации источника кровотечения в субкардиальном отделе желудка и сразу за

привратником в силу неподходящего угла эндоскопического воздействия. Наши исследования показали низкую эффективность лазерфотокоагуляции при кровотечении из дна крупной язвы, особенно в случаях ее пенетрации в окружающие органы и ткани.

Опасность термической перфорации стенки желудка или двенадцатиперстной кишки оказалась преувеличенной. Даже при использовании контактной коагуляции наблюдали лишь один случай перфорации в период освоения методики. Сочетание лазерфотокоагуляции с инъекционной методикой фотомодификации существенно уменьшает риск перфорации во время эндоскопического воздействия.

Таким образом, в результате проведенных исследований можно утверждать, что показанием к выполнению лазерфотокоагуляции является кровоточащая непенетрирующая язва желудка или двенадцатиперстной кишки при условии ее хорошей визуализации и расположении под небольшим углом к оси эндоскопа. Превентивное эндоскопическое лазерное воздействие на гастродуоденальную язву с признаками нестойкого локального гемостаза обеспечивает надежную профилактику рецидива кровотечения.

Экспериментальное изучение лазерфотокоагуляции показало сложность ее фотобиологических механизмов. Лазерное воздействие на стенку желудка хирургическим лазером ближнего инфракрасного диапазона не ограничивается ранее изученными процессами формирования поверхностной пленки коагуляционного некроза. Фотобиологическими механизмами лазерфотокоагуляции кровоточащей гастродуоденальной язвы являются коагуляция артериального сплетения в ее крае, в подслизистом слое стенки желудка или двенадцатиперстной кишки и формирование прочно фиксированной пленки коагуляционного некроза на поверхности источника кровотечения. Взаимодействие лазерного излучения и стенки желудка происходит по общим оптическим закономерностям с явлениями поверхностного отражения, поглощения энергии излучения, рассеяния излучения в тканях, отражения

рассеянного излучения, пропускания лучистой энергии через орган. В ставших классическими работах кафедры оптики и биомедицинской физики СГУ им. Н.Г. Чернышевского под руководством профессора В.В. Тучина ранее была показана принципиальная возможность управления оптическими свойствами биотканей с помощью фотофоров, флюоресцентных красителей, гиперосмотических иммерсионных агентов. Понимание этих принципов важно как для выяснения фундаментальных закономерностей оптической биофизики, так и для разработки новых методик оптической диагностики, когерентной томографии, лазерной интерстициальной термотерапии и лазерной хирургии. В биофизических исследованиях нами показано, что в разных слоях желудочной стенки существуют особенности распространения луча лазера, имеющие большое значение для повышения эффективности лазерфотокоагуляции. В ходе эксперимента было показано, что вследствие отражения лучистой энергии от слизистой и внутреннего его рассеяния в подслизистом слое эффективность рутинного лазерного гемостаза минимальна. Для эндоскопических лазерных операций большое значение имеет выбор длины волны хирургического когерентного излучения. Экспериментальные исследования показали, что требованиям эндогемостаза оптимально соответствуют аппараты ближнего инфракрасного диапазона с длинами волн 0,81 мкм; 0,97 мкм и 1,06 мк. Воздействие лазером с длиной волны 1064 нм является оптимальным для выполнения лазерфотокоагуляции. В ходе наших исследований было доказано, что простое повышение мощности лазерного аппарата дает минимальный прирост повышения качества лазерфотокоагуляции при неизбежном повышении опасности фототермического повреждения.

Проведенные биофизические исследования привели к пониманию возможности повысить эффективность лазерного гемостатического воздействия путем изменения оптических свойств тканей стенки желудка в области источника кровотечения. Выполненный in vitro эксперимент с моделированием лазерфотокоагуляции в различных вариантах показал, что повышение

поглощения излучения длины волны 1064 нм на 50% при прокрашивании стенки желудка водным раствором индигокармина позволило добиться выраженной коагуляции подслизистого сосудистого слоя при снижении мощности и экспозиции энергетического воздействия. Фотомодификация стенки желудка красителем позволила реализовать различные варианты лазерного воздействия: создание прочной фиксированной пленки коагуляционного некроза, коагуляцию подслизистого артериального сплетения, агрегацию форменных элементов в нем, «обратную» коагуляцию слизистой при отражении рассеянного излучения от базальной мембраны.

Для клинического использования нами впервые был предложен способ лазерного эндоскопического гемостаза, позволивший значительно повысить его эффективность. Суть предложенного способа эндоскопического гемостаза заключается в том, что лазерному облучению подвергают не блестящую слизистую желудка или двенадцатиперстной кишки, обладающую значительным коэффициентом отражения, а предварительно обработанную красителем фотомодифицированную поверхность области источника кровотечения. В ходе нашего исследования удалось существенно снизить сложность процедуры фотомодификации и адаптировать ее к повседневной клинической практике. Оказалось, что фотомодификация источника кровотечения лекарственным препаратом 0,4% водным раствором индигокармина создает условия для выполнения лазерной фотокоагуляции не менее удовлетворительные, чем использование сложной технологии создания гемопломбы. Еще одним немаловажным аспектом предлагаемого способа лазерного гемостаза является снижение требований к мощности прибора. Нами доказано, что хороших результатов в эндохирургии кровоточащей гастродуоденальной язвы можно добиться, применяя недорогие полупроводниковые лазеры с мощностью до 10 Вт. Проведя анализ морфологических особенностей лазерфотокоагуляции, мы обосновали две ее методики, обладающие максимальной эффективностью для

эрозий, поверхностных язв и для хронических непенетрирующих язв желудка и двенадцатиперстной кишки.

Эндоскопический гемостаз с применением разработанной технологии был с успехом применен у 58 пациентов с кровоточащими гастродуоденальными язвами. Эффективность выполненного эндогемостаза оценивали по остановке кровотечения и по формированию коагуляционного струпа на поверхности язвы. Инициальный гемостаз применялся у 17 пациентов с 4 рецидивами кровотечения. Превентивное эндоскопическое воздействие выполнили у 41 человека с единственным рецидивом геморрагии. Предложенный способ лазерного эндогемостаза является продолжением и усовершенствованием ранее предложенной в нашей клинике технологии лазерфотокоагуляции с созданием гемопломбы. Проведенные нами исследования показали значимую разницу в результатах применения лазерфотокоагуляции без и с использованием фотомодификации источника кровотечения по критериям Хи-квадрат Пирсона ($p < 0,05$), Хи-квадрат с поправкой на правдоподобие ($p < 0,05$) и точного критерия Фишера ($p < 0,05$). Причем оценка связи признака и исхода с расчетами по Крамеру и Чупрову показала сильную связь в отношении критериев Пирсона (0,433). Расчет относительной частоты возникновения повторной геморрагии после применения фотмодифицирующих методик лазерного эндоскопического гемостаза показал весомое преимущество разработанной в клинике технологии: ее применение с высокой степенью достоверности ($p < 0,01$) позволило снизить частоту рецидива кровотечения с 27,3% до 4,2%. Таким образом, наш опыт применения лазера для остановки язвенного кровотечения позволяет считать, что фотомодификация источника кровотечения существенно повышает эффективность лазерфотокоагуляции, превращая ее в один из надежных и удобных способов эндоскопического гемостаза. Фотомодификация с помощью подслизистой инъекции или аппликации на поверхность источника кровотечения 0,4% раствора красителя индигокармин является простой и доступной технологией, значительно повышающей эффективность эндогемостаза.

Выводы:

1. Показанием для эндоскопической лазерфотокоагуляции является кровоточащая непенетрирующая язва желудка или двенадцатиперстной кишки при условии ее хорошей визуализации и расположении под небольшим углом к оси эндоскопа. Превентивное эндоскопическое лазерное воздействие на гастродуоденальную язву, обладающую признаками нестойкого локального гемостаза, обеспечивает надежную профилактику рецидива кровотечения.
2. Фотобиологическими механизмами лазерфотокоагуляции кровоточащей гастродуоденальной язвы являются коагуляция артериального сплетения в ее крае, в подслизистом слое стенки желудка или двенадцатиперстной кишки и формирование прочно фиксированной пленки коагуляционного некроза на поверхности источника кровотечения. Указанные механизмы реализуются посредством поглощения лазерного излучения тканями, формирующими источник кровотечения.
3. Разработан новый способ эндоскопического лазерного гемостаза, заключающийся в контактной и бесконтактной лазерфотокоагуляции непенетрирующей кровоточащей язвы желудка или двенадцатиперстной кишки лазером с длинной волны 1064 нм, мощностью 6–10 Вт после предварительной фотомодификации области источника кровотечения орошением или подслизистой инъекцией 0,4% раствором красителя индигокармин.
4. Предварительная фотомодификация стенки желудка или двенадцатиперстной кишки значимо повышает эффективность лазерфотокоагуляции кровоточащей гастродуоденальной язвы ($p < 0,05$). Применение разработанной технологии лазерфотокоагуляции кровоточащей гастродуоденальной язвы позволяет снизить частоту рецидива кровотечения с 27,3% до 4,2% ($p < 0,01$).

Практические рекомендации

1. При продолжающемся кровотечении из непенетрирующей язвы желудка или двенадцатиперстной кишки при условии ее хорошей визуализации и расположении под небольшим углом к оси эндоскопа рекомендуем применение лазерного эндоскопического гемостаза. В случае остановившегося желудочно-кишечного кровотечения при диагностике гастродуоденальной язвы с признаками нестойкого локального гемостаза рекомендуем превентивное эндоскопическое лазерное воздействие, которое обеспечивает надежную профилактику рецидива кровотечения.

2. При кровотечении из эрозий, плоских поверхностных язв, полипов, из опухоли желудка рекомендуем применение следующей методики: произвести фотомодификацию источника геморрагии орошением 0,4% водным раствора индигокармина через полиэтиленовый катетер, проведенный через биопсийный канал. После фотомодификации выполнить бесконтактную лазерфотокоагуляцию по всей площади эрозированной поверхности с мощностью излучения 8–10 Вт и экспозицией в каждую точку прицеливания по 6–10 секунд.

3. При диагностике непенетрирующих хронических язв желудка или двенадцатиперстной кишки рекомендуем выполнить фотомодификацию источника кровотечения методом подслизистой инъекции 0,4% раствора индигокармина с помощью эндоскопического инъектора. Краситель в объеме 2–4 мл необходимо вводить в 3–4 точки по периферии источника геморрагии. При выполнении инъекции необходимо стремиться к распространению красителя под дно непенетрирующей язвы. После фотомодификации необходимо выполнить контактную лазерфотокоагуляцию с мощностью излучения 6–8 Вт и экспозицией в каждой точке воздействия не превышающей 4–6 секунд.

Литература

1. «Умные» лазерные скальпели для роботизированной хирургии / Дмитриев А.К., Коновалов А.Н., Кортунов В.Н., Ульянов В.А. // Альманах клинической медицины. - 2016. - Выпуск 44 (2). - С. 172-178.

2. Алгоритм программного эндоскопического инъекционного гемостаза в лечении язвенных гастродуоденальных кровотечений // Вестник ВолгГМУ. - 2012. - Выпуск 2 (42). - С. 89-92.

3. Александров С.В., Владимирская Т.З. Результаты экспериментального исследования коагуляционных свойств высокоэнергетического импульсного лазерного излучения при воздействии на ткань печени // Новости хирургии. - 2011. - № 3. - Т. 19. - С. 9-14.

4. Анатомо-клиническое обоснование методов эндоскопического гемостаза гастродуоденальных кровотечений / Уразбахтин И.М., Сагитов Р.Б., Бакиров Э.Р., Сибаев В.М., Шарафутдинов Р.Р., Исмагилова Ю.М., Тимербулатов И.В., Ямалов Р.А. // Медицинский вестник Башкортостана. - 2010. - Т. 88, № 3. - С. 86-91.

5. Багненко С.Ф. Применение протоколов организации лечебно-диагностической помощи при язвенных гастродуоденальных кровотечениях в клинической практике / С.Ф. Багненко [и др.] // Вестник хирургии. — 2007. — Т. 166, № 4. — С. 71-75.

6. Балалыкин, А.С., Алимов А.К., Гвоздик В.В. Эндоскопическая классификация и принципы лечения желудочно-кишечных кровотечений // Эндоскоп. хир. – 2000. – № 2. – С. 7-11.

7. Банди Б. Методы оптимизации. М.: Радио и связь, 1988. 128 с.

8. Бархатова Н.А. Роль эндоскопического фотокоагуляционного гемостаза при желудочно-кишечных кровотечениях // Вестник Совета молодых ученых и специалистов Челябинской области. - 2016, № 7. - С. 12-16.

9. Белобородов В.А., Кельчевская Е.А. Рецидивы кровотечения из острых язв и эрозий верхних отделов пищеварительного тракта // Бюллетень ВСНЦ СО РАМН. - 2012. - № 4 (86). - С. 21-24.

10. Березов Т.Т., Коровкин Б.Ф. Биологическая химия / М.: Медицина, 1998, 704 с.

11. Богданович А.В., Шиленок В.Н., Зельдин Э.Я. Структура и тактика лечения кровотечений из верхних отделов желудочно-кишечного тракта // Вестник ВГМУ. - 2016. - Т. 15, № 3. - С. 40-46.

12. Борен К., Хафмен Д. Поглощение и рассеяние света малыми частицами. М.: Мир, 1986. 664 с.

13. Брехов Е.И., Плешаков П.Г. Оптимизация режимов лазерного рассечения биологических тканей в хирургии // Вестник новых медицинских технологий. - 2014. - Т. 21. - № 1. - С. 92.-95.

14. Васильев, Ю.В. Язвенная болезнь желудка и двенадцатиперстной кишки, осложненная кровотечением и Helicobacter pylori / Ю.В. Васильев // Consilium medicum. — 2002. — Т. 4, № 7. — URL: www.consilium-medicum.com/media/consilium/02_07c/11.shtml.

15. Возможности достижения гемостаза эндоскопическими технологиями при желудочно-кишечных кровотечениях у больных старших возрастных групп / Могила А.И., Горшенин Т.Л., Паскарь С.В., Смигельский И.С. и др. // Вестник Новгородского государственного университета. - 2010. - № 59. - С. 56-58.

16. Возможности нехирургического гемостаза у пациентов с язвенными гастродуоденальными кровотечениями / Седун В.В., Шорох Г.П., Шорох С.Г., Тарасик Л.В., Козик Ю.П. // Медицинские новости. - 2013, № 8. - С. 69-72.

17. Гапанович В.Н., Чуманевич О.В., Бордаков В.Н. Эндоскопические методы гемостаза при желудочно-кишечных кровотечениях // Мед. Новости. -№7, 2006. - С. 123-128.

18. Гастродуоденальные язвенные кровотечения / Хунафин С.Н., Федоров С.В., Петров Ю.В., Власов А.Ф., Загретдинов А.Ш. // Пермский медицинский журнал. - 2014. - Выпуск XXXIII (5). С. 17-21.

19. Гастроэнтерология. Национальное руководство: краткое издание / под ред. В.Т. Ивашкина, Т.Л. Лапиной.- М.: ГЭОТАР-Медиа, 2014. - 480 с.

20. Гираев К.М., Ашурбеков Н.А., Лахина М.А. Спектры поглощения и рассеяния света тканями желудка при патологии // Журнал прикладной спектроскопии. - 2011. - Т. 78. - № 1. - С. 104-113.

21. Гланц С. Медико - биологическая статистика: пер. с англ. - М.: Практика, 1998. - 459 с.

22. Горбашко А.И. Диагностика и лечение кровопотери. М: Медицина 1982; 224.

23. Гостищев В.К., Евсеев М.А. Антисекреторная терапия как составная часть гемостаза при острых гастродуоденальных язвенных кровотечениях // Хирургия. – 2005. - № 8. – С. 52-57.

24. Гостищев В.К., Евсеев М.А. Острые гастродуоденальные язвенные кровотечения: от стратегических концепций к лечебной тактике. - М., 2005. - 350 с.

25. Гостищев В.К., Евсеев М.А. Патогенез рецидива острых гастродуоденальных язвенных кровотечений // Хирургия. – 2004. – № 5. – С. 46-51.

26. Дашиев Ц.Д., Плеханов А.Н., Золбоот Л. Современные подходы к консервативному лечению кровотечений из верхних отделов желудочно-кишечного тракта // Бюллетень ВосточноСибирского научного центра СО РаМн. 2010. № 2. С. 30-35.

27. Джитава И.Г., Кан В.И., Силуянов С.В., Смирнова Г.О. Хирургическая тактика при желудочно-кишечных кровотечениях у пожилых // Экспериментальная и клиническая гастроэнтерология. - 2009., № 4. - С. 98-110.

28. Диссеминированное внутрисосудистое свертывание крови: факты и концепции / Д. Д. Зербино, Л. Л. Лукасевич. - М. : Медицина, 1989. - 255 с.

29. Доброквашин С.В., Волков Д.Е., Измайлов А.Г. Лечебно-диагностическая тактика при язвенных гастродуоденальных кровотечениях // Практическая медицина. - 2013. - № 2 (67). - С. 22-26.

30. Дрягина О.Б., Копаев С.Ю., Копаева В.Г. Новый метод лазерного гемостаза конъюнктивальных сосудов глаза с излучением ND:YAG 1,44 мкм // Вестник ОГУ. - 2013. - № 4 (153). - С. 75-77.

31. Захарова Е.О. Программный эндоскопический гемостаз как метод выбора при язвенных гастродуоденальных кровотечениях: Дисс.... канд. мед наук. — Волгоград, 2012. — 27 с.

32. Карипиди Г.К., Зорик В.В., Капсиди И.В. Оптимизация хирургической тактики лечения язвенных гастродуоденальных кровотечений // Кубанский научный медицинский журнал. - 2017, № 2 (163). - С. 83-85.

33. Киценко Е.А., Анисимо А.Ю., Андреев А.И. Современное состояние проблемы кровотечений из варикозно-расширенных вен пищевода и желудка // Вестник современной клинической медицины. — 2014. — Т. 7, вып. 5. — С.89-98.

34. Клиническое течение, прогнозирование и профилактика острых послеоперационных эрозивно-язвенных поражений гастродуоденальной зоны у больных старших возрастных групп / Евсеев М.А., Клишин И.М., Головин Р.А. и др. // Саратовский научно-медицинский журнал. - 2011. - № 4. - Т. 7. - С. 953-957.

35. Комбинированный эндоскопический гемостаз при язвенных гастродуоденальных кровотечениях / Сажин В.П., Савельев В.М., Сажин И.В., Климов Д.Е., Грыженко С.В. // Российский медицинский журнал. - 2012. - № 5. - С. 15-17.

36. Комплексное лечение язвенных гастродуоденальных кровотечений / Сажин И.В., Савельев В.М., Сажин В.П., Сорокин Н.О. // Вестник ВолгГМУ. - 2013. - Выпуск 3(47). - С. 88-91.

37. Корепанов В. И. Применение Nd:YAG лазера в хирургической клинике: ил. практ. рук. Рос. мед. акад. последиплом. образования. - М., 1996. - 108 с.

38. Кукош М.В., Ветюгов Д.Е., Разумовский Н.К. Современное состояние диагностики и лечения гастродуоденальных кровотечений // Вестник экспериментальной и клинической хирургии. - 2014. - № 1. - С. 50-52.

39. Куликова И.В., Малюков С.П., Петерс С.И. Разработка модели взаимодействия лазерного излучения с биологическими тканями // Инженерный вестник Дона. - 2013. - № 4. - С. 46-49.

40. Кыжыров Ж.Н., Сарсенгалиева А.Р., Туремуратова А.С. Эндоскопические методы гемостаза при кровотечениях желудочно-кишечного тракта // Вестник КазНМУ. - 2015, № 2. - С. 290-292.

41. Лазерная фотокоагуляция кровоточащей язвы желудка и двенадцатиперстной кишки / Капралов С.В., Шапкин Ю.Г., Маслякова Г.Н., Урядов С.Е. и др. // Хирургия № 5, 2006. – С. 23-25.

42. Ларичев А.Б., Фавстов С.В., Ефремов К.Н. Эволюция ургентной помощи при гастродуоденальном язвенном кровотечении // Вестник Ивановской медицинской академии. - 2013. - Т. 18, № 3. - С. 26-29.

43. Лебедев Н.В., Климов А.Е., Бархударов А.А. Гастродуоденальные язвенные кровотечения // Хирургия. - 2014. - № 8. - С. 23-27.

44. Лебедев Н.В., Климов А.Е., Петухов В.А. Эндоскопический гемостаз у больных с язвенными гастродуоденальными кровотечениями // Российский медицинский журнал. - 2015. - № 21(1). - С. 15-18.

45. Лечебная тактика при гастродуоденальном кровотечении / Шигабутдинов Р.Р., Захарова А.В., Миргасимова Д.М., Глебашева С.Г., Васильев Д.Ж. // Практическая медицина. - 2015. - № 4 (89). - Т.2. - С. 177-180.

46. Лечебная эзофагогастродуоденоскопия / Н.Е.Чернеховская, В.Г.Андреев, Д.П.Черепянцев, А.В.Поваляев. — М. : МЕДпрессинформ, 2009. — 176 с.

47. Лечение больных с высокой вероятностью развития рецидивов язвенных гастродуоденальных кровотечений / Сажин В.П., Савельев В.М., Сажин И.В., Климов Д.Е., Сорокин Н.О. // Хирургия. - 2013. - № 7. - С. 20-23.

48. Малков И.С., Насруллаев М.Н., Закирова Г.Н. Современные методы диагностики и лечения острых желудочно-кишечных кровотечений различной этиологии // Казанский медицинский журнал. - 2016. - Т. 97, № 6. - С. 833-835.

49. Малюков С.П., Куликова И.В., Бростилов С.А. Моделирование теплового воздействия лазерного излучения на биологические ткани // Фундаментальные исследования. - 2012. - № 11.- С. 425-429.

50. Международная научно-практическая конференция «Современные лазерные технологии в хирургии и эндоскопии» / Воробей А.В., Лурье В.Н., Орловский Ю.Н., Бутра Ю.В. // Новости хирургии. - 2010. - № 3. - Т. 18. - С. 168-171.

51. Мидленко В. И., Белоногов Н.И., Смолькина А.В. Лечебно-диагностическая тактика при язвенных гастродуоденальных кровотечениях // Хирургия. – 2005. – № 10. – С. 64-67.

52. Мидленко В.И., Смолькина А.В., Барбинин С.И. Лечебно-диагностическая тактика при осложнениях язвенной болезни желудка и двенадцатиперстной кишки у пациентов старше 60 лет // Саратовский научно-медицинский журнал. - 2008. - № 2 (20). - С. 115-119.

53. Мидленко В.И.,Смолькина А.В., Барбашин С.И., Слесарева Е.В., Чавкин П.М., Демин В.П. Хирургия язвенных гастродуоденальных кровотечений // Современные проблемы науки и образования. Москва, 2017. - № 1.; URL: https://www.science-education.ru/ru/article/view?id=26050

54. Минаев В. П., Жилин К.М. Современные лазерные аппараты для хирургии и силовой терапии на основе полупроводниковых и волоконных лазеров. Рекомендации по выбору и применению. - М: Издатель И. В. Балабанов, 2009. - 48 с: ил.

55. Минаев В.П. Лазерные аппараты для хирургии и силовой терапии: вчера, сегодня, завтра // Лазерная медицина. - 2012. - Т. 16(3). - С. 57-65.

56. Морфологические изменения слизистой желудка, двенадцатиперстной и тощей кишки при осложненной язвенной болезни // Ульяновский медико-биологический журнал. - 2011. - № 1. - С. 69-72.

57. Мошарова А.А., Верткин А.Л. Лечение и профилактика кровотечения из варикозно-расширенных вен пищевода // Неотложная терапия. — 2012, № 1. — С.12-19.

58. Мумладзе Р.Б., Розиков Ю.Ш., Соловьев А.С. Применение эндоскопического радиоволнового воздействия на источник кровотечения при пищеводно-желудочных кровотечениях у больных с синдромом Маллори—Вейсса // Анналы хирургии. - 2008. - № 5. - С. 29-32.

59. Нартайлаков М.А., Пантелеев В.С., Соколов В.П. Применение лазеров в медицине. Пособие для врачей. Башкирский ГМУ, Уфа, 2007г. 79с.

60. Неворотин, А. И. Введение в лазерную хирургию: учеб. пособие. - СПб.: СпецЛит, 2000. - 175 с.

61. Неотложная хирургия сочетанных осложнений гастродуоденальных язв / Толстокоров А.С., Стрелков А.А., Федотов И.В., Тимохин Р.В. // Саратовский научно-медицинский журнал — 2008. - Т. 19. - № 1. - С. 102-106.

62. Новые подходы к прецизионному и малотравматичному испарению биотканей на основе интеллектуальных лазерных хирургических систем / Дмитриев А.К., Коновалов А.Н., Панченко В.Я., Ульянов В.А. и др. // Лазерная медицина. - 2013. - Т.17(1). - С.4-10.

63. Оптимизация хирургического лечения язвенных гастродуоденальных кровотечений / Полежаев А.А., Макаров В.И., Дунц А.С., Перерва О.В., Дубинин В.А. // Тихоокеанский медицинский журнал. - 2012. - № 3. - С. 47-49.

64. Оптические свойства биологических тканей брюшины в спектральном диапазоне 350–2500 нм / Башкатов А.Н., Генина Э.А., Козинцева М.Д., Кочубей В.И., Городков С.Ю., Тучин В.В. // Оптика и спектроскопия. - 2016. - Т. 120. - № 1. - С. 6-14.

65. Оптические свойства тканей толстой кишки человека в спектральном диапазоне 350-2500 нм / Башкатов А.Н., Генина Э.А., Кочубей В.И., Рубцов В.С., Колесникова Е.А., Тучин В.В. // Квантовая Электроника. - 2014. - Т. 44. - № 8. - С. 779-784.

66. Павловский, В. Ф., Шаляпин В.Г. Эндоскопический гемостаз в лечении язвенных гастродуоденальных кровотечений // Учебно-методическое пособие, г. Ханты-Мансийск - 2008. - 31 с.

67. Павловский, В.Ф., Шаляпин В.Г. Применение термокоагуляции для эндоскопического гемостаза язвенных кровотечений // Сборник научных трудов второй межрегиональной конференции "Актуальные вопросы хирургии", г. Омск, 2008. - С. 74-77.

68. Павловский, В.Ф., Шаляпин В.Г. Эндоскопическая коагуляция при лечении язвенных гастро-дуоденальных кровотечений //Материалы Vрегиональной конференции хирургов г. Ханты-Мансийск, 2008. - С. 69-81.

69. Панцырев Ю. М., Михалев А. И., Юдин О. И. и др. Современная тактика ведения больных с язвенными гастродуоденальными кровотечениями // Материалы IV конгресса Московских хирургов. Неотложная и специализированная помощь. — М., 2011. — С. 104—105.

70. Первый опыт клинического применения гемостатического средства «Гемоблок» при эндоскопическом гемостазе / Полянцев А.А., Каплунова Е.В., Карпенко С.Н., Линченко А.М. // Вестник ВолгГМУ. - 2015. - Выпуск 2(54). - С. 32-33.

71. Перцева Е.В. Анализ причин неязвенных кровотечений из верхних отделов желудочно-кишечного тракта // Вестник Чувашского университета. - 2014, № 2. - С. 320-324.

72. Предоперационное и после операционное ведение больных пожилого и старческого возраста с язвенными гастродуоденальными кровотечениями / Мидленко В.И., Смолькина А.В., Мидленко О.В., Барбашин С.И. и др. // Ульяновский медико-биологический журнал. - 2016. - № 4. - С. 43-51.

73. Применение лазерных и плазменных технологий в абдоминальной хирургии / Лобаков А.И., Шумский В.И., Захаров Ю.И., Румянцев В.Б. и др. // Альманах клинической медицины. - 2007. - № 3. - С. 44-49.

74. Программный эндоскопический гемостаз как метод окончательной остановки язвенных гастродуоденальных кровотечений / Быков А.В., Орешкин А.Ю., Захарова Е.О., Николаев А.Ю. // Вестник ВолгГМУ. - 2014. - Выпуск 2 (50). - С. 136-139.

75. Рагимова Ш.И. Современные методы диагностики и антиоксидантный эффект глютатиона при гастродуоденальных кровотечениях у больных с высоким операционно-анестезиологическим риском // Вестник хирургии Казахстана. - 2016. - № 2. - С. 24-29.

76. Регистр лекарственных средств РОССИИ. 2000–2010 [Электронный ресурс]. URL: http://www.rlsnet.ru/ (дата обращения: 25.07.2010).

77. Результаты лечения пациентов с кровотечениями из хронических дуоденальных язв / Богданов А.Е., Силуянов С.В., Сардаров Р.Ш., Баглаенко М.В., и др. // Вестник РГМУ. - 2011. - № 3. - С. 35-38.

78. Рецидивные язвенные желудочно-кишечные кровотечения / Багненко С.Ф., Мусинов И.М., Курыгин А.А. [и др.]. — СПб: Невский Диалект; М.: БИНОМ. Лабораторные знания. - 2009. — 256 с.

79. Рошаль Л.М. Применение полупроводникового лазерного скальпеля в лапароскопической хирургии детского возраста. Методические рекомендации. Департамент здравоохранения Правительства Москвы, 2008. 34с.

80. Рубцов В.С., Чалык Ю.В., Башкатов А.Н. Рациональный выбор длины волны лазерного излучения для эндоскопической фотодеструкции колоректальных полипов // Врач. - 2013. - № 12. - С. 83-85.

81. Рябова М.А. Роль изучения эффектов лазерного излучения на биологическую ткань в разработке методов лазерной хирургии в оториноларингологии // Вестник оториноларингологии. - 2008. - № 4. - С. 13-17.

82. Савельев В.С. Неотложная хирургия органов брюшной полости - М.: Медицина, 2008. - 567 с.

83. Садыков У.С., Кыжыров Ж.Н., Капанова Г.Ж. Роль эндоскопии в диагностике и лечении кровотечении из острых гастродуоденальных язв в

клинической практике // Вестник Казахского Национального медицинского университета. - 2012, -№1. - С. 283 — 287.

84. Скобелкин О. К. Лазеры в хирургии / О. К. Скобелкин. - М.: Медицина, 1989. - 256 с.

85. Современное состояние проблемы лечения язвенных гастродуоденальных кровотечений (обзор) / Потахин С.Н., Шапкин Ю.Г., Климашевич В.Ю. Беликов А.В. // Саратовский научно-медицинский журнал. - 2014. - Т.10. - № 1. - С. 132-138.

86. Способ эндоскопического гемостаза / Капралов С.В., Шапкин Ю.Г., Беликов А.В. и др. // Патент на изобретение №2280482. МКИ^6 A61N 5/067 A61K 35/14 - ФИПС, 2006 год.

87. Степанов Ю.В., Залевский В.И., Косинский А.В. Желудочно-кишечные кровотечения // Хирургия. - 2011, №14. - С. 179.

88. Степнов М. В. Комбинированное лечение больных язвенным гастродуоденальным кровотечением с высоким риском его рецидива: Дисс. канд. мед. наук. — М., 2012. — 152 с.

89. Структура летальности при язвенных гастродуоденальных кровотечениях / Ступин В.А., Баглаенко М.В., Кан В.И., Силуянов С.В., Тронин РЮ., Ардабацкий Л.Р., Соколов Р.С., Мартиросов А.В. // Хирургия. - 2013. - № 5. С. 31-35.

90. Ступин В.А., Силуянов С.В., Смирнова Г.О., Собиров М.А. Современные подходы к лечению кровотечений из острых язв желудка и двенадцатиперстной кишки. // Хирургия. - 2010, №8. - С. 51-98.

91. Тарасенко С. В. Хирургия осложнений язвенной болезни: монография / С. В. Тарасенко, О. В. Зайцев, В. П. Кочуков. - М.: Проспект, 2015. - 242 с. Трофимов Н.В. Особенности лечебной тактики у больных с язвенными кровотечениями из верхних отделов желудочно-кишечного тракта // Медицина в Кузбассе. - 2014. - Т.3, № 4. - С. 25-28.

92. Темирбулатов В.М., Темирбулатов Ш.М., Сагитов Р.Б. Гемостаз при острых желудочно-кишечных кровотечениях // Хирургия. — 2010. — № 3. — С. 20-23.

93. Трофимов Н.В. Динамика уровня серотонина сыворотки крови больных кровоточащей язвой желудка и двенадцатиперстной кишки // Медицина в Кузбассе. - 2015. - Т. 14, № 1. - С. 41-44.

94. Трофимов Н.В. Особенности лечебной тактики у больных с язвенными кровотечениями из верхних отделов желудочно-кишечного тракта // Медицина в Кузбассе. - 2014. - № 4. - Т. 13. - С. 24-28.

95. Трухалев В.А., Кукош М.В., Гомозов Г.И. Качество жизни пациентов после ушивания перфоративной язвы // Медицинский альманах. - 2013. - № 6 (30). - С. 204-207.

96. Урядов С.Е., Шапкин Ю.Г., Капралов С.В. Эндоскопический гемостаз при толстокишечных кровотечениях // Саратовский научно-медицинский журнал. - 2010. - № 3. - Т.6. - С. 719-722.

97. Федоров В.Э., Шмелев С.Н. Пути повышения эффективности лечения больных с гастродуоденальными кровотечениями // Вестник СПбГУ. - 2014. - сер. 11. - Вып. 2. - С. 229-235.

98. Федоров Е.Д., Михалев А.И., Орлов С.Ю., Тимофеев М.Е., Чернякевич П.Л., Плахов Р.В. Эндоскопическая диагностика и остановка острых гастродуоденалъных кровотечений и прогнозирование риска их рецидивов // Российский журнал гастроэнтерологии, гепатологии, колопроктологии — 2009, №4. - С. 46.

99. Хирургическая тактика эндоскопического гемостаза острых кровотечений из верхних отделов ЖКТ / Тимербулатов В.М., Сагитов Р.Б., Уразбахтин И.М., Бакиров Э.Р. и др. // Клиническая и экспериментальная хирургия. - 2011. - №2. - С. 4-14.

100. Хоров А.О. Лазерные технологии в онкологической практике // Журнал ГрГМУ. - 2010. - № 4. - С. 23-27.

101. Хусенов Б.А. Выбор метода гемостаза при желудочно-кишечных кровотечениях у больных пожилого и старческого возраста в условиях полиморбидности: дис. ... канд. мед. наук. Санкт-Петербург; 2015. 131 с.

102. Чередников Е.Ф., Чередников Е.Е., Овчинников А.В. Профилактика и лечение больных с гастродуоденальными кровотечениями // Вестник экспериментальной и клинической хирургии.– 2014.– Прил. 2.–С. 97-98.

103. Чередников Е.Ф., Кашурникова М.А., Баранников С.В. Экспериментальное изучение новых средств местного гемостаза в лечении язвенных кровотечений // Научно-медицинский вестник Центрального Черноземья.–2016.–№65 (III квартал).– С. 27-33.

104. Чередников Е.Ф., Баранников С.В. Использование Асептисорб-А и обогащенной тромбоцитами плазмы в комплексном эндоскопическом лечении больных с язвенных гастродуоденальными кровотечениями // Вестник экспериментальной и клинической хирургии.–2017.–Т.10, №2 (35).

105. Черкасов М.Ф., Лагеза А.Б. Хирургическая тактика при лечении язвенных гастродуоденальных кровотечений // Современные проблемы науки и образования. – 2013. – № 6.; URL: https://science-education.ru/ru/article/view?id=11165.

106. Чикаев В.Ф., Ибрагимов Ю.В., Бондарев Р.Р. Особенности терапии при желудочно-кишечных кровотечениях в неотложной хирургии по этиологическому признаку // Вестник современной клиническом медицины. - 2014. - Т. 7. - № 2. - С. 201-204.

107. Шапкин Ю.Г., Потахин С.Н. Динамика основных показателей лечения язвенных гастродуоденальных кровотечений: анализ многолетних наблюдений // Саратовский научно-медицинский журнал. - 2014. - Т. 10, № 3. С. 456-460.

108. Шапкин Ю.Г., Потахин С.Н., Беликов А.В. Диагностика перецидивного синдрома при кровоточащей язве желудка и двенадцатиперстной кишки // Вестник хирургии. — 2004. — Т. 163. — № 1. — С. 43-45.

109. Шептулин А. А. Язвенная болезнь — расширять ли показания к хирургическому лечению? // Рос. журн. гастроэнтерол., гепатол., колопроктол. — 2003, № 5. — С. 4-6.

110. Шигабутдинов Р.Ю., Захорова А.В., Глебашева С.Г. Лечебная тактика при гастродуоденальных кровотечениях // Практическая медицина. - 2015. Т. 2, № 4(89). - С. 177-200.

111. Шумилова Н.А., Федотова Ю.С., Рябова М.А. Сравнение биологических эффектов контактного действия полупроводниковых лазеров с длиной волны 1470 нм и 810 нм в эксперименте // Современные технологии в медицине. - 2014. - Т.6, № 4. - С. 62-68.

112. Щеголев А.А., Аль-Сабунчи О.А. Современный тактический подход в лечении язвенных гастродуоденальных кровотечений // Вестник РУДН, серия медицина. - 2010. - № 4. - С. 37-42.

113. Эндоскопический гемостаз при гастродуоденальных кровотечениях: проблемы, поиски, решения // Малков И.С., Халикова Г.Р., Хамзин И.И., Губаев Р.Ф. - Практическая медицина. - 2011. - № 2(49). - С. 88-91.

114. Эндоскопический гемостаз при язвенных гастродуоденальных кровотечениях / Дашиев Ц. Д., Плеханов А. Н., Киселев П. М., Товаршинов А. И. // Вестник Бурятского гос. Университета. — 2012. — № 12. — С. 43-45.

115. Юдин С.В., Андрусенко С.П., ЮдинС.С. Сравнительная эффективность методов эндоскопического гемостаза при кровотечениях из верхних отделов желудочно-кишечного тракта // Тихоокеанский медицинский журнал. - 2011, № 3. - С. 53-55.

116. Язвенные гастродуоденальные кровотечения: национальные клинические рекомендации // Хирургическая практика. - 2015. № 2. - С. 62-64.

117. Advantages of the laser in laparoscopic cholecystectomy / R. Hoffmann [et al.] // Langenbecks Arch. Chir. Suppl. Congressed. - 2016. - Vol. 113. - P. 589-592.

118. Azakura Y. Efficacy of argon plasma coagulation for bleeding gastroduodenal ulcers // Digestive Endoscopy. - 2012. - V. 16. - P. 14-21.

119. Baradarian R., Ramdhaney S. Early intensive resuscitation of patients with upper gastrointestinal bleeding decreases mortality // Am. J. Gastroenterol. - 2004. - V. 99. - P. 619-622.

120. Barkun A., Bardou M., Marshall J.K. Managing patients with nonvariceal upper gastrointestinal bleeding //An. Med. - 2003 Nov. - V.139 (10). - P. 843-857.

121. Basystyuk I.I. Diagnosis and treatment of relapse of gastroduodenal bleeding in the early postoperative period // Herald of Surgery. - 2014. - №4. - V. 158. - P. 60-64.

122. Boulnois J.L. Photophysical Processes in Recent Medical Laser Development // Laser Med. Sci. – 2012. – № 1. – P. 47-66.

123. Brehant O., Fuks D., Sabbagh C. Surgical management of duodenal ulcer with hemorrhage from the gastroduodenal artery: antrectomy versus conservative surgery? // J. Chir. (Paris). - 2008. № 145 (3). - P. 234-237.

124. Chiu P. W., Sung J. J. High risk ulcer bleeding: when is second-look endoscopy recommended? // Clin. Gastroenterol. Hepatol. - 2010. - Vol. 8(8). -P. 651.

125. Choudari C.P. Age-related mortality in patients treated endoscopically for bleeding peptic ulcer // Gastrointest. Endosc. - 2015. - V.41. - P.557-560.

126. Combination Antiplatalet Therapy for Secondary Stroke Prevention: Enbanced Efficacy or Double Trouble? / M.H. Usman, I. Notaro, D.J. Nagarakanty [et al.] // Stroke. — 2009. — Vol. 103. — P. 1107-1112.

127. Conrad S.A. Acute upper gastrointestinal bleeding in critically ill patients: Causes and treatment modalities // II Crit. Care Med. - 2012. Vol. 30 (6). - P. 365-368.

128. Crooks C.J. Comorbidities affect risk of nonvariceal upper gastrointestinal bleeding / C.J. Crooks [et al.] // Gastroenterology. — 2013. — Vol. 144 (7). — P. 1384-1393.

129. Culav E.M., Clark C.H., Merrilees M.J. Connective tissue: matrix composition and its relevance to physical therapy // Physical Therapy. - 1999. - Vol. 79. - P. 308-319.

130. Cutler J.A., Mendeloff A.I. Upper gastrointestinal bleeding. Nature and magnitude of the problem in the U.S. // Dig. Dis. Sci. - 2016. - V. 26. - P. 90S-96S.

131. Donahue P., Nyhus L. Massive upper gastrointestinal hemorrhage in surgery of the Esofagus, Stomach and Small Intestine (5th edition). Boston: Little Brown, 2015. - 324 p.

132. Elevated-temperature-induced acceleration of PACT clearing process of mouse brain tissue / Yu T., Qi Y., Zhu J., Gong H., Luo Q., Zhu D. // Scientific Reports. - 2017. - Vol. 7. - P. 388-395.

133. Fallah M.A., Prakash C., Edmundowicz S. Acute gastrointestinal bleeding // Med. Clin. North Am. 2000. Vol. 84(5). P. 1183-1208.

134. Ferguson C.B., Mitchell R.M. Nonvariceal upper gastrointestinal bleed-ing: standart and treatment // Gastroenterol. Clin. N. Am. — 2005. — Vol. 34. — P. 607-621.

135. Forrest J.A.H., Finlayson N.D.C., Shearman D.S.C. Endoscopy in gastrointestinal bleeding // Lancet. — 1974. — Vol. 17, N 11. — P. 394-397.

136. Fu Q., Sun W. Mie theory for light scattering by a spherical particle in an absorbing medium // Appl. Opt. - 2001. - Vol. 40(9). - P. 1354-1361.

137. Gilbert D.A. Epidemiology of upper gastrointestinal bleeding // Gastrointest. Endosc. - 2011. - V. 36. - P. 8-13.

138. Genina E.A., Bashkatov A.N., Tuchin V.V. Tissue optical immersion clearing // Expert Review of Medical Devices. - 2010. Vol. 7. - №. 6. - P. 825-842.

139. Gralnek M., Barkun A., Bardou M. Management of acute bleeding from a peptic ulcer // N. Engl. J. Med. - 2008 Aug 28. - V.359 (9). - P.928-937.

140. Gralnek I. M. Will surgery be a thing of the past in peptic ulcer bleeding? // Gastrointest. En-dosc. - 2011. - Vol. 73 (5). - P. 909.

141. Hamoui N.A., Docherty S.D., Crookes P.F. Gastrointestinal hemorrhage: is the surgeon obsolete? // Emerg. Med. Clin. North Am. - 2013 Nov. - V.21 (4). - P. 1017-1056.

142. Hershman M. J., RosinR. D. Laparoscopic laser cholecystectomy: our first 200 patients // Ann. R. Coll. Surg. Engl. - 2015 - Vol. 74. - P. 242-247.

143. High-power diode laser modules from 410 nm to 2200 nm. / Kohler B., Kissel H., Flament M., Wolf P., Brand T., Biesenbach J., et al. // Proc. SPIE. - 2010. - V. 7583. - abstract: http://dx.doi. org/10.1117/12.841846.

144. Holster I.L., Kuipers E.J. Management of acute nonvariceal upper gastrointestinal bleeding: Current policies and future perspectives // World. J. Gastroenterol. - 2014. - V. 21. - № 18(11). - P. 1202-1207.

145. Huang Y., Meek K.M. Swelling studies on the cornea and sclera: the effects of pH and ionic strength // Biophysical J. - 1999. - Vol. 77. - P. 1655-1665.

146. Hwang J.H., Fisher D.A. The role of endoscopy in the management of acute non-variceal upper GI bleeding // Gastrointest. En-dosc. - 2012. - V. 75. P. 1132-1136.

147. Incidence and mortality of acute upper gastrointestinal haemorrhage in the United Kingdom / Rockall T., Logan R., Devlin H., et al. // BMJ. - 2014. - V. 311. - P. 222-226.

148. International consensus recommendations on the management of patients with nonvariceal upper gastrointestinal bleeding / Barkun A.N., Bardou M., Kuipers E.J., Sung J., Hunt RH., Martel M., Sinclair P. // Ann. Intern. Med. - 2010. V. 152. - P. 101-113.

149. Jacques S.L. Fractal nature of light scattering in tissues // Journal of Innovative Optical Health Sciences. - 2011. - Vol. 4(1). - P. 1-7.

150. Jacques S.L. Modeling Optical and Thermal Distributions in Tissue During Lasers Irradiation // Lasers Surg. Med. – 2009. – № 6. – P. 494-503.

151. Kiefhaber P. Endoscopic use of the neodymium YAG laser in the upper and lower gastrointestinal tract // Langenbecks Arch. Chir. – 2005. – № 11. – P. 331-336.

152. Kou L., Labrie D., Chylek P. Refractive indices of water and ice in the 0.65- to 2.5-□m spectral range // Appl. Opt. - 1993. - Vol. 32(19). - P. 3531-3540.

153. Laine L., McQuaid K.R. Endoscopic therapy for bleeding ulcers: an evidence-based approach based on meta-analyses of randomized controlled trials // Clin. Gastroenterol. Hepatol. - 2015. - № 7. - P. 33-47.

154. Leontiadis G. I., Howden C. W. Proton pump inhibitor dose for ulcer bleeding: is less really more? //Arch. Intern. Med. - 2010. - Vol. 170 (18). - P. 1697.

155. Leontiadis G.I., Sharma V.K., Howden C.W. Proton pump inhibitor therapy for peptic ulcer bleeding: Cochrane collaboration meta-analysis of randomized controlled trials // Mayo Clin. Proc. - 2007. № 3. - P. 286-296.

156. Longstreth G.F. Epidemiology of hospitalization for acute upper gastrointestinal hemorrhage: a population-based study // Am. J. Gastroenterol. - 2015. - V. 90. - P. 206-210.

157. Louw J.A. Peptic ulcer disease // Curr. Opin Gastroenterol. — 2004. — Vol. 20. - № 6. — P. 533-537.

158. Meier A., Messmann H., Golder S.K. Endoscopic management of lower gastrointestinal bleeding // Med. Klin. Intensivmed Notfmed. - 2015. - № 9 Sep. - P. 307-312.

159. Mechanisms of light scattering from biological cells relevant to non-invasive optical tissue diagnostics / Mourant J.R., Freyer J.P., Hielscher A.H., Eick A.A., Shen D., Johnson T.M.// Appl. Opt. - 1998. - Vol. 37. - № 16. - P. 3586-3593.

160. Mehman Sh.R. A new way to stop endoscopic duodenal ulcer bleeding // Proceedings of the Third Congress of Surgeons Association named N.I. Pirogov. - M., 2014. - P. 156-157.

161. Mortality with upper gastrointestinal bleeding and perforation: effects of time and NSAID use / S. Straube, M.R. Tramer, R.A. Moore et al. // BMC Gastroenterol. 2009. Jun 5. Vol. 9. P. 41.

162. Optical clearing of biological tissues: prospects of application in medical diagnostics and phototherapy / Genina E.A., Bashkatov A.N., Sinichkin Yu.P., Yanina I.Yu., Tuchin V.V. // J. Biomed. Photonics & Eng. - 2015. - Vol. 1. - № 1. - P. 22-58.

163. Optical clearing of tissues: benefits for biology, medical diagnostics, and phototherapy / Genina E.A., Bashkatov A.N., Sinichkin Yu.P., Yanina I.Yu., Tuchin V.V. // Handbook of Optical Biomedical Diagnostics. Second Edition. - 2016. - Vol. 2. - Bellingham, Washington. - USA. - SPIE. - Ch. 10. P. 565-637.

164. Optical clearing of the dura mater using glycerol: a reversible process to aid the post-mortem investigation of infant head injury / Cheshire E.C., Malcomson R.D.G.,

Joseph S., Biggs M.J.B., Adlam D., Rutty G.N. // Forensic Science, Medicine, and Pathology. - 2015. - Vol. 11. - № 3. - P. 395-404.

165. Optical properties of human skin, subcutaneous and mucous tissues in the wavelength range from 400 to 2000 nm / Bashkatov A.N., Genina E.A., Kochubey V.I., Tuchin V.V. // Journal of Physics D: Applied Physics. - 2005. - Vol. 38. - P. 2543-2555.

166. Optical properties of porcine skin dermis between 900 nm and 1500 nm / Du Y., Hu X.H., Cariveau M., Kalmus G.W., Lu J.Q. // Phys. Med. Biol. - 2001. - Vol. 46. - P. 167-181.

167. Optical properties of native and coagulated porcine liver tissue between 400 and 2400 nm / Ritz J.-P., Roggan A., Isbert C., Muller G., Buhr H., Germer C.-T. // Lasers Surg. Med. - 2001. - Vol. 29. - P. 205-212.

168. Optimizing Anticoagulation Management Through the Use of a Hospital Engagement Network Metric for Inpatient Anticoagulant-Associated Hemorrhage / Hoffman J.L., Aneese N.J., Schmidt K.J., Chaben A.C., Smythe M.A. // Ann Pharmacother. - 2015. - № 9 (18) Sep. - P. 218-222.

169. Palmer K.F., Williams D. Optical properties of water in the near infrared // J. Opt. Soc. Am. - 1974. - Vol. 64(8). - P. 1107-1110.

170. Prahl S.A., van Gemert M.J.C., Welch A.J. Determining the optical properties of turbid media by using the adding-doubling method // Appl. Opt. - 1993. - Vol. 32(4). - P. 559-568.

171. Predictions and measurements of scattering and absorption over broad wavelength ranges in tissue phantoms / Mourant J.R., Fuselier T., Boyer J., Johnson T.M., Bigio I.J. // Appl. Opt., Vol. - 1997. - V. 36(4). - P. 949-957.

172. Quantitative evaluation of SOCS-induced optical clearing efficiency of skull / Zhang Y., Zhang C., Zhong X., Zhu D. // Quantitative Imaging in Medicine and Surgery. - 2015. - Vol. 5. - № 1. - P. 136-142.

173. Quantification of light attenuation in optically cleared mouse brains / d’Esposito A., Nikitichev D., Desjardins A., Walker-Samuel S., Lythgoe M.F.// J. Biomed. Opt. - 2015. - Vol. 20. - № 8. - P. 805-810.

174. Rapid and prodium iodide-compatible optical clearing method for brain tissue based on sugar/sugar-alcohol / Yu T., Qi Y., Wang J., Feng W., et al. // J. Biomed. Opt. - 2016. - Vol. 21. - № 8. - P. 812-816.

175. Recurrent bleeding from peptic ulcer associated with adherent clot: a randomized study comparing endoscopic treatment with medical therapy / Bleau B.L., Gostout C.J., Sherman K.E., Shaw M.J., Harford W.V., Keate R.F. et al. // Gastrointest. Endosc. - 2013. - V. 56 (1). - P. 6-10.

176. Review: tissue optical clearing window for blood flow monitoring / Wang J., Zhang Y., Li P., Luo Q., Zhu D. // IEEE J. Selected Topics in Quantum Electronics. - 2014. - Vol. 20. - № 2. - P. 680-684.

177. Richardson D.S., Lichtman J.W. Clarifying tissue clearing // Cell. - 2015. - Vol. 162. - P. 246-257.

178. Rivkin K., Lyakhovetskiy A. Treatment of nonvariceal upper gastrointestinal bleeding // Am. J. Health Syst. Pharm. - 2015. - V.62 (11). - P.1159-1170.

179. Risk Factors Associated with Rebleeding in Patients with High Risk Peptic Ulcer Bleeding: Focusing on the Role of Second Look Endoscopy / Kim S.B., Lee S.H., Kim K.O., Jang B.I., Kim T.N., Jeon S.W., Kwon J.G. // Dig Dis Sci. - 2015. - № 8 Aug. - P. 221-227.

180. Schmitt J.M., Kumar G. Optical scattering properties of soft tissue: a discrete particle model // Appl. Opt. - 1998. - Vol. 37(13). - P. 2788-2797.

181. Shchyogolev S.Yu. Inverse problems of spectroturbidimetry of biological disperse systems: an overview // J. Biomed. Opt. - 1999. - Vol. 4(4). - P. 490-503.

182. Soll A. H. Peptic ulcer and its complications // Sleisenger & Fordtran's Gastrointestinal and Liver Disease. — 2015. — Vol. 1. — P. 620-678.

183. Sostres C, Lanas A. Epidemiology and demographics of upper gastrointestinal bleeding: prevalence, incidence, and mortality. Gastrointest Endosc Clin N Am 2011; 21 (4): 567-581.

184. Sun W., Loeb N.G., Lin B. Light scattering by an infinite circular cylinder immersed in an absorbing medium // Appl. Opt. - 2005. - Vol. 44(12). - P. 2338-2342.

185. Supratherapeutic anticoagulation at presentation is associated with reduced mortality in nonvariceal uppergastrointestinal hemorrhage / Irwin J., Ferguson R., Weilert F., Smith A. // Endosc. Int. Open. - 2014. - № 9. - Sep. - V. 2(3). - P.148-152.

186. Surgical indications and procedures for bleeding peptic ulcer / N. Abe [et al.] // Dig Endosc. - 2010. - Vol. 22, Suppl. 1. - P. 35.

187. The role of endoscopy in the management of acute non-variceal upper GI bleeding / Hwang J.H., Fisher D.A., Menachem T., Chandrasekhara V., Cha-thadi K. et al. // Gastrointestinal Endoscopy. - 2012. - № 75(6). - P. 1132-1138.

188. Tsoi K., Chan H., Chiu P. Second-look endoscopy with thermal coagulation or injections for peptic ulcer bleeding: A meta-analysis // J. Gastroenterol. Hepatol. - 2010. - № 25. P. 8-13.

189. Tuchin V.V. Tissue Optics: Light Scattering Methods and Instruments for Medical Diagnosis, Bellingham. SPIE Press, 2007. - 882 p.

190. Tuchin V.V. Optical clearing of tissues and blood. Bellingham, WA, SPIE Press, Vol. PM 154, 2005. 254 p.

191. Tuchin V.V. Tissue optics: Light Scattering Methods and Instruments for Medical Diagnosis. Third edition. SPIE Tutorial Text in Optical Engineering. SPIE Press, PM254, Washington, Bellingham, 2015. - 934 p.

192. Validation of the Rockall risk scoring system in upper gastrointestinal bleeding / E. Vreeburg, C. Terwee, P. Snel [et al.] // Gut. — 2009. — Vol. 44(3). — P. 331 — 335.

193. Van der Wouden E.J., Westerveld B.D. A patient with diabetes mellitus and recurrent peristomal bleeding // J. Med. — 2006. — Vol. 64, № 8. — P. 314-316.

194. Wang L., Jacques S.L., Zheng L. MCML – Monte Carlo modeling of light transport in multi-layered tissues // Computer Methods and Programs in Biomedicine. - 1995. - Vol. 47. - P. 131-146.

195. Wang R.K. Modelling optical properties of soft tissue by fractal distribution of scatterers // J. Modern Opt. - 2000. - Vol. 47(1). - P. 103-120.

196. Whole-brain imaging with single-cell resolution using chemical cocktails and

computational analysis / Susaki E.A., Tainaka K., Perrin D., Kishino F., et al. // Cell. - 2014. - Vol. 157. - P. 726-739.

197. Yavorski R.T., Wong R.K., Maydonovitch C. Analysis of 3,294 cases of upper gastrointestinal bleeding in military medical facilities // Am. J. Gastroenterol. - 2015. - Vol. 90(4), Apr. P. 568-573.

198. Zhandos T. Tileuberdi The Experimental Evaluation of the Effectiveness of Haemostatic Drugs for Endoscopic Haemostasis of Gastrointestinal Bleeding // International Student's Journal of Medicine. - 2015. - № 3. - V. 1. - P. 23-28.

199. Zhu D., Larin K., Luo Q., Tuchin V.V. Recent progress in tissue optical clearing // Laser & Photonics Reviews. - 2013. Vol. - 7. - № 5. - P. 732-757.