Федеральное государственное бюджетное образовательное учреждение
высшего образования
«Волгоградский государственный медицинский университет»
Министерства здравоохранения Российской Федерации

На правах рукописи

ФЕДОТОВА
Юлия Михайловна

СРАВНИТЕЛЬНАЯ ХАРАКТЕРИСТИКА ЭФФЕКТИВНОСТИ БИОАДГЕЗИВНЫХ ПРЕПАРАТОВ В КОМПЛЕКСНОМ ЛЕЧЕНИИ БОЛЬНЫХ КРАСНЫМ ПЛОСКИМ ЛИШАЕМ ПОЛОСТИ РТА

14.01.14 – стоматология

ДИССЕРТАЦИЯ
на соискание ученой степени
кандидата медицинских наук

Научный руководитель:
доктор медицинских наук,
профессор **И.В. Фирсова**
Научный консультант:
доктор медицинских наук,
доцент **С.В. Поройский**

Волгоград, 2020

СОДЕРЖАНИЕ

ВВЕДЕНИЕ..... 5

ГЛАВА 1. ОБЗОР ЛИТЕРАТУРЫ..... 11

1.1 Современные системы доставки лекарственных средств..... 11

1.2. Использование биоадгезивных препаратов в стоматологической практике. 21

1.3. Фармакотерапия красного плоского лишая полости рта..... 26

ГЛАВА 2. МАТЕРИАЛЫ И МЕТОДЫ ИССЛЕДОВАНИЯ 32

2.1. Объект исследования 32

2.2. Методы исследования..... 34

2.2.1. Стоматологическое обследование больных КПЛ..... 34

2.2.2 Лазерная допплеровская флоуметрия СОПР у больных КПЛ 36

2.2.3. Методы иммунологического исследования ротовой жидкости..... 37

2.3. Метод цитологического исследования. 38

2.4. Методы лечения красного плоского лишая 39

2.5. Методы статистической и математической обработки полученных данных. 41

ГЛАВА 3. РЕЗУЛЬТАТЫ СОБСТВЕННЫХ ИССЛЕДОВАНИЙ Эффективность лечения пациентов с эрозивной формой КПЛ СОПР с использованием различных биоадгезивных препаратов. 43

3.1 Оценка клинического состояния СОПР у больных с эрозивно-язвенной формой КПЛ при использовании традиционных лекарственных форм. 43

3.2 Оценка клинического состояния СОПР у больных с эрозивно-язвенной формой КПЛ при использовании трансмукоидного геля Тизоля®..... 47

3.3 Оценка клинического состояния СОПР у больных с эрозивно-язвенной формой КПЛ при использовании мукоадгезивной полимерной пленки КП-Пласт вита. 49

3.4. Результаты мониторинга базального кровотока у пациентов с деструктивными формами КПЛ на фоне проводимой терапии. 52
3.5. Изменение основных показателей местного иммунитета у больных КПЛ слизистой оболочки рта под влиянием различных биоадгезивных лекарственных препаратов. 55
3.6 Результаты цитологического исследования. 61
ГЛАВА 4. ОБСУЖДЕНИЕ СОБСТВЕННЫХ РЕЗУЛЬТАТОВ ИССЛЕДОВАНИЯ. 71
ВЫВОДЫ 84
ПРАКТИЧЕСКИЕ РЕКОМЕНДАЦИИ 86
ЛИТЕРАТУРА 87

СПИСОК СОКРАЩЕНИЙ

ВОЗ – Всемирная организация здравоохранения

ИЛ-1 – Интерлейкин – 1

ИЛ-6 – Интерлейкин-6

ИФН-β – Интерферон-β

ИФН-γ – Интерферон- γ

ЛС – лекарственное средство

ЛВ – лекарственное вещество

КПЛ – красный плоский лишай

СОПР – слизистая оболочка полости рта

ЛДФ – лазерная допплеровская флоуметрия

СД – система доставки

РЖ – ротовая жидкость

ВВЕДЕНИЕ

Актуальность исследования. Красный плоский лишай, поражающий дерму и слизистые оболочки, является одним из самых сложных заболеваний в терапевтическом аспекте. Современные данные свидетельствуют о росте распространенности красного плоского лишая (КПЛ) слизистой полости рта среди различных возрастных и социальных групп населения. Изолированное поражение красным плоским лишаем только слизистой оболочки полости рта отмечается в 30-35% случаев (Белева Н.С., 2010; Леонтьева Е.С., 2014; Шакирова А.В., 2015; Passeron T., 2007; Yildirim B., Senguven B., Demir C., 2011; Sreenivasan V., 2013).

Отсутствие единого и четкого представления о пусковых механизмах развития заболевания обуславливает применение многочисленных медикаментозных средств для местного лечения (Лукиных Л.М., Тиунова Н.В., 2013; Поройский С.В., Македонова Ю.А., Фирсова И.В., 2017; Lopez-Jornet P., Camacho-Alonso F., 2010). Однако особенности анатомического строения тканей полости рта, низкая адгезия большинства форм фармакологических препаратов к слизистой оболочке не позволяют создавать контролируемую концентрацию лекарственного вещества на пораженной поверхности, ограничивает выбор терапевтических средств, а значит, снижает эффективность местного лечения (Матушевская Е.В. и др., 2003; Белева Н.С., 2010; Katta R., 2000; C. De Moura Castro Jacques., 2003; Lavanya N., 2011).

Нарушение целостности эпителия, воспаление и дополнительные травмирующие факторы в виде температурных и механических раздражителей слизистой оболочки ухудшают физиологические и функциональные процессы в полости рта, негативно влияет на психоэмоциональное состояние пациентов и ухудшает качество их жизни (Михальченко В.Ф., Баркова С.В., 2007; Mattsson U., Magnusson B., Jontell M., 2010). Кроме того, некоторые формы КПЛ рассматриваются клиницистами как предраковые состояния слизистой оболочки полости рта,

что определяет приоритет в выборе лекарственного средства, который должен обладать не только биологической совместимостью с тканями полости рта, но и эффективно стимулировать репаративные процессы (Тиунова, Н.В., 2009; Фирсова И.В., Поройский С.В., Македонова Ю.А. и др., 2016; Gonzalez-Moles M, Scully C, Gil-Montoya J, 2008; LiuY., Messadi D.V., Wu H., 2010).

Но, не смотря на большой выбор существующих лекарственных средств и методик, значительного успеха в лечении пациентов, страдающих красным плоским лишаем не отмечается (Лукиных Л.М., Тиунова Н.В., 2009; Загородняя Е.Б., 2010; Шакирова А.В., 2015; Makedonova Ju. A., 2016).

Ассоциация КПЛ с другими соматическими заболеваниями, такими как сахарный диабет, патология ЖКТ и сердечно-сосудистой системы, предполагает использование лекарственных средств системного назначения (Шумский А.В., Трунина Л.П., 2004; Загородняя Е.Б. и др., 2009; Antonenko M. et al., 2017). В связи с этим врачу необходимо учитывать факт лекарственной нагрузки на организм пациента, условия их совместимости и соотношение ожидаемого эффекта к возможному развитию побочных явлений (Кунгуров С.В. и др., 2003). Поэтому врач, назначая лекарственное средство, подходящее с точки зрения этиологии и патогенеза патологии СОПР, должен учитывать помимо его фармакологического действия безопасный и эффективный способ местного воздействия (Самойлова О.П. , 2008; Ананьев В.Н., 2011; Маринина Т.Ф., Гюльбякова Х.Н., 2014; Flatharta C.O., 2006).

В связи с этим поиск и разработка средств и методов направленного транспорта или локального действия лекарственных препаратов является одной из важнейших стратегических задач современной медицины и стоматологии в частности. Использование биоадгезивных препаратов трансмукоидного действия позволит увеличить биодоступность лекарственных веществ, минимизировать потери при распределении в тканях, поддерживать оптимальную концентрацию в очаге повреждения, а

значит, повысить эффективность проводимой терапии (Блинова О.А., 2005; Новозинская З., 2007; Нижарадзе Н.О. и др., 2008; Саушкина А.С. и др., 2013; Antonenko M. et al., 2016).

Цель исследования: повышение эффективности комплексного лечения пациентов с красным плоским лишаем слизистой полости рта с использованием современных биоадгезивных препаратов трансмукоидного действия.

Задачи исследования:

1. Провести обследование и лечение пациентов с эрозивными поражениями слизистой оболочки полости рта при КПЛ, в том числе с использованием современных биоадгезивных препаратов трансмукоидного действия.
2. Исследовать влияние современных биоадгезивных препаратов и традиционных форм лекарственных повязок на характер клинических проявлений и сроки эпителизации эрозивных поражений слизистой оболочки полости рта у пациентов на фоне комплексного лечения красного плоского лишая.
3. Изучить цитокиновый профиль ротовой жидкости и параметры базального кровотока СОПР у больных красным плоским лишаем слизистой оболочки полости рта в динамике лечения.
4. Изучить характер морфометрических изменений клеточных элементов эрозивно-язвенных поражений слизистой полости рта больных КПЛ на фоне проводимого лечения
5. На основании клинико-лабораторных данных разработать рекомендации по применению современных биоадгезивных препаратов в комплексном лечении больных с эрозивными поражениями слизистой полости рта при КПЛ.

Научная новизна:

Впервые на основании анализа результатов комплексного клинико-иммунологического, цитологического исследований и мониторинга микроциркуляции СОПР проведена сравнительная оценка эффективности современных биоадгезивных препаратов трансмукоидного действия для лечения пациентов с КПЛ.

Достоверная разница в динамике регрессии клинических признаков воспаления, а также между показателями концентрации про- и противовоспалительных цитокинов на всех сроках наблюдения, доказывают преимущество современных биоадгезивных препаратов трансмукоидного действия для лечения КПЛ СОПР по сравнению с традиционными формами лекарственных средств.

Значительное сокращение сроков эпителизации, стабилизация параметров микроциркуляции СОПР, сохраняющаяся и в отдаленные сроки наблюдения, обосновывают выбор биоадгезивных препаратов трансмукоидного действия при лечении КПЛ.

Практическая значимость:

Анализ научных данных доказал целесообразность использования для местного лечения эрозивных поражений СОПР при КПЛ аквакомплекса титана глицеросольвата (Тизоль®), полимерных пластин КП-Пласт вита (ВладМива) не только как самостоятельных препаратов, но и в качестве проводника лекарственного вещества.

Включение в схему комплексной терапии больных КПЛ СОПР биоадгезивных препаратов трансмукоидного действия позволяет сократить сроки лечения и продлить период ремиссии.

Результаты исследования позволят расширить показания к применению биоадгезивных препаратов трансмукоидного действия к их применению в схеме комплексного лечения не только КПЛ, но других заболеваний СОПР.

Положения, выносимые на защиту:

1. Гель аквакомплекса титана глицеросольвата (Тизоль®) и мукоадгезивная полимерная пластина КП-Пласт вита являются эффективными средствами локального транспорта лекарственных веществ, обеспечивающие высокий уровень противовоспалительного и репаративного эффектов СОПР у больных КПЛ по сравнению с традиционными формами лекарственных средств.
2. Применение мукоадгезивных препаратов Тизоль® и КП-Пласт вита в комплексном лечении больных с эрозивной формой КПЛ СОПР способствует быстрому разрешению островоспалительных процессов и нормализации иммунологических показателей смешанной слюны.
3. Сопоставимость результатов морфометрического исследования, микроциркуляторных и клинико – иммунологических показателей обосновывает выбор препаратов для местного лечения эрозивной формы КПЛ СОПР в пользу трансмукоидных биоадгезивных средств.

Реализация, вклад автора и внедрение результатов работы.

Автором лично проанализирована научная литература по теме диссертации. Определена актуальность проблемы, сформулирована цель и задачи исследования. Самостоятельно проведены клинические исследования, статистическая обработка, анализ и обобщение полученных данных. Сформулированы выводы, и практические рекомендации. Диссертант принимал непосредственное участие в лабораторных исследованиях.

Полученные результаты используются в ГАУЗ «Клиническая стоматологическая поликлиника №10», «Стоматологическая поликлиника» ВолгГМУ, а также в учебном процессе кафедры терапевтической стоматологии ФГБОУ ВО ВолгГМУ Минздрава России.

Апробация работы и публикации.

По теме диссертации опубликовано 18 печатных работ, из них 10 в изданиях, рекомендованных ВАК РФ, 1 в журнале SCOPUS, получен 1 патент на изобретение, 1 рационализаторское предложение.

Изобретения.

1. Македонова Ю. А. Устройство для измерения размеров пораженной поверхности в полости рта / И. В. Фирсова, С. В. Поройский, Ю. М. Федотова // Патент на полезную модель №166417 от 28.04.2016.

Аппробация работы.

Материалы диссертации изложены на научных мероприятиях: международных научно-практических конференциях: "Стоматология - наука и практика, перспективы развития", (Волгоград, 2016); "Стоматология Юга-2017", (Волгоград, 2017); "XXII региональная конференция молодых исследователей волгоградской области", (Волгоград, 2017); "Стоматология славянских государств", (Белгород, 2017).

Научно-практических мероприятиях регионального уровня: Нижневолжский стоматологический форум, 28-30 марта 2018 г.; "Актуальные вопросы терапевтической стоматологии" 26 марта 2019 г., Нижневолжский стоматологический форум. Стоматология. Достижения науки и практики.

Апробация диссертации проведена на расширенном заседании сотрудников стоматологических кафедр и ВМНЦ Волгоградского государственного медицинского университета.

Объем и структура диссертации.

Работа изложена на 118 страницах компьютерного текста и состоит из введения, обзора литературы, главы материалов и методов исследования, главы собственных исследований, заключения, выводов, практических рекомендаций и списка литературы.

Список литературы содержит 246 источников, из них 200 отечественных и 46 зарубежных авторов. Диссертация иллюстрирована 23 рисунками и 7 таблицами.

ГЛАВА 1. ОБЗОР ЛИТЕРАТУРЫ.

1.1 Современные системы доставки лекарственных средств.

В медицине давно и традиционно используются лекарственные средства различных форм для системного и местного применения в виде таблеток, капсул, растворов для инъекций, пластырей, мазей и др. (Шанин Ю.Н., Шанин В.Ю., Зиновьев Е.В., 2003). Клиническая практика и современная фармакологическая наука подтверждают, что терапевтический эффект зависит не только от определенной дозы, фармакокинетических свойств препарата, но от направленности действия на орган-мишень или очаг поражения (Абакарова Д.С., 2004; Барер Г.М., Зорян Е.В., 2008; Поройский С.В., Македонова Ю.А., Фирсова И.В., Триголос Н.Н., 2018; Fujita Y. et al., 2003).

Не последнее место занимает безопасность лекарственного вещества (ЛВ) и соотношение ожидаемый терапевтический эффект/побочное действие. Использование традиционных форм ЛС сопряжено с риском изменения его концентрации в биологических жидкостях (крови, слюне), а значит, возможна передозировка или достижение недостаточной дозы (Шукурова У.А., Бекжанова О.Е., 2016; Winkel E.G. et al., 2001). Все это является поводом для поиска и разработки наиболее рациональных систем локальной доставки лекарственного вещества, которые должны обладать максимальной безопасностью, высокой фармакологической и терапевтической эффективностью, а также быть экономически оправданы (Ушаков Р.В., Грудянов А.И., Чухаджян Г.А., Царев В.Н., 2000; Марина Т.Ф., 2003; Безрукова К.В., 2014; Bombardier C.H., Wadhwani R., Rotonda C.La., 2005).

Эффективность ЛВ определяется продолжительностью его воздействия, равномерным поступлением в очаг воспаления, которое может осуществляться за счет физических, физиологических, а также химических способов пролонгирования (Молочков В.А., Молочков А.В., Переверзева О.Э., 2011). Современные системы доставки (СД) ЛВ представляют собой

системы пролонгированного или дюрантного действия, обеспечивающие контролируемую постоянную концентрацию ЛВ от нескольких часов до нескольких дней для максимального терапевтического эффекта (Арутюнов С.Д., Акинфиева В.Д., Перламутров Ю.Н., 2007; Ханова С.А., 2013; Chauhan I., Beena V.T., Srinivas L., 2013).

Известно, что традиционные лекарственные препараты состоят из нескольких лекарственных веществ (ЛВ) в формах, пригодных для энтерального или парентерального введения (Барер Г.М., Соловьева О.В., Янушевич О.О., 2002; Соснов А.В. и др., 2008).

Существующие способы введения лекарств в организм человека, основанные на использовании традиционных ЛФ, имеют целый ряд недостатков:

1. Излишний расход ЛВ, за счет того, что ЛВ не достигает всех необходимых биологических мишеней или достигает, но необходимая концентрация его значительно уменьшается. В связи с этим приходится увеличивать дозы, которые на 1-2 порядка превышают теоретически необходимые.
2. Отсутствие направленного действия ЛВ, т.е. взаимодействие с нецелевыми биообъектами, что увеличивает риск развития побочных эффектов, обусловленных его метаболитами, а значит нерациональному расходу ЛС.
3. Необходимость частого приёма лекарственного препарата за счет невозможности поддерживания адекватной терапевтической концентрации ЛВ в течение необходимого времени.
4. Недостаточная биосовместимость ЛС, непрогнозируемые физиологические эффекты в области введения, что требует использования специальных методик введения лекарственного препарата.
5. Определенные недостатки ЛВ, связанные с их транспортными свойствами (высокая липофильность).

В связи с вышеизложенным, использование лекарственных транспортных систем позволяет уменьшить влияние данных отрицательных факторов при назначении медикаментозной терапии. Лекарственные

транспортные системы позволяют: пролонгировать действие ЛС, а значит, снизить частоту приёма препарата; обеспечить нужную биосовместимость; предотвратить от преждевременной биодеградации ЛС; увеличить биодоступность веществ; преодолеть биологические барьеры, включая ГЭБ и слизистую ЖКТ; проводить направленную доставку ЛС (в ткань и/или орган мишень); обеспечить контролируемое высвобождение ЛС в виде местной или удаленной активации; поддержать оптимальную терапевтическую концентрацию ЛВ, минимизировать побочные эффекты ЛВ и их метаболитов; обеспечить возможность визуального контроля очага патологического процесса и взаимодействия ЛВ с целевыми биологическими мишенями.

На сегодняшний день наибольшей популярностью пользуются ЛФ дюрантного действия с высокой биодоступностью и малыми побочными эффектами (Акинфеева, В. Б., 2007; Соснов А.В. и др., 2008; Адамович Е.И. и др., 2016). По размеру различают макромолекулярные и микроскопические системы доставки ЛВ. По конструкции выделяют матричные и мембранные (Ушаков Р.В., Грудянов А.И., Чухаджян Г.А., Царев В.Н., 2000).

Наиболее простыми являются матричные системы, где ЛВ диспергировано по всему объему носителя, чаще всего полимера (Блинова О.А. и др., 2005). Высвобождение ЛВ происходит за счет диффузии или деструкции, скорость выделения при этом зависит от свойств полимера (альбумины, декстраны, фибриноген и т д.). Резервуарные (мембранные) СД ЛВ диффундируют через пленку или мембрану, при этом само ЛВ может быть твердым или в виде раствора (Саушкина А.С., Савченко Л.Н., Чактир Б.А., Маринина Т.Ф., 2012). Чаще всего такие системы используют для трансдермального способа или имплантации (Ананьев В.Н. и др., 2002; Пуоджюнене Г., Вайчювенас В., Янулис В., Степонавичюс Ю., 2005; Шакирова А.В., 2013).

По кинетике выделения СД ЛВ разделяют на диффузно-контролируемые, активируемые растворителем и самопрограммируемые

(Варпаховская, И., 1999). Для самопрограммируемых или «интеллигентных» систем необходим дополнительный сигнал в виде ультразвука, повышения температуры, изменения pH среды и т.д. (Иванникова Е.В., Жердев В.П., Бойко С.С. и др. 2003).

По способу введения различают оральные, ректальные, трансдермальные (трансмукоидные), инъекционные СД (Китаева Т.А., Данилина Т.Ф., Сысуев Б.Б., 2013). По способу доставки: с контролируемым высвобождением и направленной доставкой к органам, тканям и клеткам. К первой группе относят ЛС в виде таблеток и капсул, ко второй микрочастицы, наночастицы, липосомы, лиганды, гликопротеиды и т.д. (Саушкина А.С. и др., 2013). Основной матрицей для контролируемых ЛС являются полимеры, основными требованиями к которым являются биосовместимость, постоянность pH и отсутствие токсичных эффектов (Загородняя Е.Б., 2013; Македонова Ю.А., Мартынова Н.Ш., Фирсова И.В., Михальченко В.Ф., Поройский С.В., 2015; Cox M., Maitland N., Scully C., 1993).

В стоматологии используются различные системы доставки ЛС, но особое значение при этом имеет создание необходимой концентрации непосредственно в очаге поражения (Блинова О.А. и др., 2005; Руманова А.И., Нагаева М.О., Мамедханова А.Р., 2017). Локальное воздействие на определенный участок повреждения дает возможность контролировать процесс воспаления и регенерации СОПР, избегая при этом риск передозировки и возникновения побочных эффектов, которые наблюдаются при системных способах введения ЛВ (Харенко Е.А., Ларионова Н.И., Демина Н.Б., 2009; Ханова С.А., Сирак А.Г., 2014; Fitzpatrick S.G. et al., 2014).

Для местного лечения в стоматологии традиционно используют лекарственные средства различных форм. У каждой из них имеются свои преимущества и недостатки (Недосеко В.Б., Анисимова И.В., 2003, Гезалова Н. К., 2008). Так инъекции, хотя и является удобным способом быстрой и

локальной доставки ЛВ, но требует дополнительного введения лекарства через определенный промежуток времени, есть риск возникновения передозировки или наоборот создания недостаточной концентрации вещества (Оскольский Г.И. и др., 2011; Меркурьева Г.Ю., Камаева С.С., Фатихова А.Х., 2012). К тому же инвазивный характер вмешательства зачастую ограничивает использование инъекционного способа при лечении эрозивных поражений, инфекционных заболеваний СОПР (Бочарова И.Г., Автина Н.В., Честникова С.Э., 2005; Hantash B.M., Kanzler M.H., 2007).

Мазевые формы в своей основе содержат жиры (вазелин и ланолин), которые из-за своей гидрофобности, препятствуют смешиванию раневого экссудата с препаратом, ухудшают процесс очищения и удаления некротических масс (Фурин В.А., 2004; Соснов А.В. и др., 2008). Кроме того, препараты в виде мази замедляют процесс оксигенации очага поражения СОПР, поэтому широкое распространение получили гелевые формы ЛС (Луцевич О.Э., Тамразова О Б., Шикунова А.Ю., 2011; Чуйкин С.В., Акмалова Г.М., Чернышева Н.Д., 2015).

Одной из задач современной терапии раневых поверхностей СОПР является увеличение биодоступности ЛС, которое решается за счет явления мукоадгезии (Гилева О.С. и др., 2017). Естественная увлажненность, подвижность мешает прочному прикреплению лечебной повязки со слизистой оболочкой, снижает время воздействия и концентрацию ЛВ в заданном участке (Лукиных Л.М., Успенская О.А., 2006; Сампиев А.М., Никифорова Е.Б., Соповская А.В., 2016). В связи с этим идет поиск новых лекарственных форм, которые способны будут преодолевать естественные барьеры, повышая биодоступность ЛВ, создавать оптимальную концентрацию его в очаге поражения, не увеличивая при этом дозу (R. Birudaraj, R. Mahalingam, X. Li. et al., 2005; A. Ahuja, J. Ali. et al., 2006).

Механизмы мукоадгезии раскрываются в различных теориях: электронной, адсорбционной, диффузионной и теории смачивания. Так электронная теория объясняет механизм связывания полимера с муцином за

счет переноса разнозаряженных электронов в физиологических условиях (Ганичева Л.М., Глушкова Е.В., 2003; Перламутров Ю.Н. и др., 2010). Муцины содержат большое количество групп, способных образовывать водородные связи с полимерами, что играет ключевую роль в механизме мукоадгезии. При знании природы мукоадгезии возможно провести модернизацию препарата с заданными свойствами и контролируемым высвобождением ЛВ (Чуйкин С.В., Акмалова Г.М., Чернышева Н.Д., 2015; Ugwoke M. I., Agu R. U., Verbeke N. et al., 2005).

Анатомическое строение слизистой оболочки, сравнительно высокая проницаемость ее по сравнению с кожей и поступление ЛВ прямо в кровоток, минуя печень, возможность быстрого удаления в случае побочного эффекта обосновывают преимущества введения препаратов местно в полости рта (Алиев А.Д. и др., 2007). Например, площадь буккальной поверхности составляет не более 50см^2 , однако именно её используют при приеме ЛВ для системного лечения. В то время как сублингвальную поверхность используют для быстрого ответа организма на введение ЛВ (Рабинович О.Ф., Ханухова Л.М., Пинегин Б.В., 2000; Хамаганова И.В., 2004; Гилева О.С., Либик Т.В., Позднякова А.А. и др., 2019; Gileva O.A., Beleva N., Pershina R., 2007).

Существует интраназальный способ введения ЛВ, однако он имеет ограничения – так называемый мукоцелиарный клиренс. Чужеродные агенты обволакиваются слизью и с помощью ресничек транспортируются в ЖКТ, где нейтрализуются (Ронь Г.И., Акмалова Г.М., 2014). Но данный способ рассматривается перспективным в аспекте муконазальной вакцинации, так как большинство патогенов проникает в организм назально и перорально. Такой способ вакцинации обеспечивает выработку местного иммунитета при минимальном риске побочных эффектов (Ефремушьсин Г.Г. и др., 2001; Тихонова Е.В., 2006; Филимонкова Н.Н., Летаева О.В., 2013).

Рядом преимуществ обладают мукоадгезивные средства также в офтальмологии. При инстилляциях растворами уменьшается биодоступность

ЛС в результате анатомического строения роговицы, моргания, рефлекторного слезоточения при попадании не только чужеродного агента, но и препарата (Гужва Н.Н. и др., 2011). Частое использование концентрированных растворов может вызвать нежелательные явления, а добавление мукоадгезивных полимеров продлевает терапевтическое действие ЛВ (Трунина Л.П., 2005; Рабинович О.Ф., Пинегин Б.В., Рабинович И.М., 2008).

Большое количество органов-мишеней предполагает и разнообразие лекарственных форм, и необходимость модернизации для повышения их мукоадгезивных свойств (Меркурьева Г.Ю., Камаева С.С., Фатихова А.Х., 2012; Перламутров Ю.Н., Старшинина В.А., 2016). Разделяют твердые мукоадгезивные, мягкие, жидкие ЛС, наночастицы.

Твердые мукоадгезивные формы.

Часто такой тип мукоадгезивных средств используют для применения в полости рта и гинекологии. Например буккальное использование тестостерона, сублингвальное – нитроглицерина. При таблетированных формах ЛС мукоадгезия возникает в процессе дегидратации участка слизистой и медленного растворения, которое дает возможность поддерживать длительную концентрацию лекарства в крови в течение длительного времени (Алексеева И.В., Соловьева К.Л., Веселова Т.А., 2012; Петрова Л.В., 2002; Сапарова Г.А., 2014). Однако ограниченная площадь соприкосновения и время экспозиции таблетированных форм не обеспечивает возможность эффективно использовать их при ряде инфекционных заболеваний полости рта. Более эффективны в этом плане мукоадгезивные пленки, часто используемые в стоматологии и офтальмологии (Иванова Е.В. и др., 2007; Харенко Е.А., Ларионова Н.И., Демина Н.Б., 2009; Перламутров Ю.Н., Ольховская К.Б., Сазонова М.А., 2017).

В отличие от таблеток пленки более пластичны, поэтому могут принимать заданную форму, покрывать более широкую площадь поражения.

Так глазные желатиновые пленки с атропином были впервые описаны в 1948 году (The British pharmacopoeia 1948, The General Council of Medicaland Registration of the United Kingdom, London, 1948).

Но впоследствии из-за выявленных недостатков (передвижение по глазу, искажение зрительного восприятия, раздражение роговицы) некоторые из них были исключены из применения. Введение в состав глазных пленок полимеров, повысило их мукоадгезивные свойства и безопасность (Николаева И.В., Пономарева А.Г., Покровский В.Н., 2008; Gileva O., Beleva N., Pershina R., 2007).

Пленки, применяемые в стоматологии, имеют более сложное строение, предполагающее с одной стороны крепкое сцепление со СОПР, а с другой минимизацию выхода и нейтрализацию ЛВ (Поройский С.В., Македонова Ю.А., Фирсова И.В., 2017).

Существует большой арсенал пленок, содержащих антимикробные, противовирусные, противовоспалительные компоненты (Сувырина М.Б., Кольцов И.П., 2012; Antonenko M. et al., 2016). Известен опыт изучения пленок с кальцитонином для буккального использования.

Мягкие мукоадгезивные формы.

К мягким лекарственным формам можно отнести:

- мази (Ointments);
- кремы (Creams);
- гели (Gels);
- пасты (Pastes);
- линименты (Liniments);
- суппозитории (Suppositorium);
- мягкие желатиновые капсулы (Capsulis);
- пластыри (Emplastra).

Мазь это форма лекарственной композиции оптимальной консистенции, предназначенная для нанесения на кожные покровы или слизистые оболочки. В состав мази могут входить разнообразные по

химической природе, агрегатным состояниям, назначениям и биологической активности компоненты.

Крем это двух- или многофазная дисперсная система, имеющий менее вязкую консистенцию, как и мазь, содержит в составе лекарственные вещества, масла, жиры и другие компоненты. По сути, крем - мазь мягкой консистенции в виде эмульсии, типа масло в воде или вода в масле.

К мягкой лекарственной форме относится гель для местного применения, представляющий собой одно-/двух- или многофазные дисперсные системы с жидкой дисперсионной средой. Реологические свойства геля обеспечены наличием в их составе гелеобразователей, за счет чего они имеют вязкую консистенцию, способны сохранять форму, и обладают упругостью и пластичностью (Загородняя Е.Б. и др., 2009; Саушкина А.С. и др., 2013). Гель обладает высокой адгезией к слизистой, однако не обеспечивает необходимую концентрацию ЛВ в месте аппликации, хотя является, практически, идеальным способом локальной доставки ЛС в труднодоступных участках, например, в стоматологической, или офтальмологической практике (Мизина, П.Г., 2000; Ананьев В.Н. и др., 2009). Добавление в состав гелей карбомеров увеличивает время экспозиции на участке СО и пролонгирует терапевтическое действие. Примерами таких гелей являются NyoGel в офтальмологии, CorsodylDental (хлоргексидинабиглюконата) в стоматологии, Зидовал (метронидазол) в гинекологии (Хайретдинова К.Ф., Юсупова Л.А., 2016).

Еще одной традиционной формой ЛВ являются пасты, которые, по сути, представляют собой суспензии. Они содержат определенное количество твердой дисперсной фазы (около 25%) равномерно распределенную в основе. Пасты содержат большее количество порошкообразных ингредиентов, характеризуются более густой консистенцией, что позволяет им дольше удерживаться на поверхности кожи или слизистой оболочке. Линименты или жидкие мази являются густыми жидкостями (или студенистыми массами), плавящиеся при температуре тела

и используются для втирания. К ним могут быть отнесены мази, кремы, гели и пасты, которые обладают этим свойством (Anuradha C.H. et al., 2008).

Желатиновые капсулы - дозированная лекарственная форма, которая состоит из ЛС, заключенного в оболочку. Для наружного применения используют пластыри, представляющие собой мягкие лекарственные формы, обладающие способностью прилипать к коже. Пластыри оказывают действие на кожу, подкожные ткани, а в ряде случаев общее воздействие на организм.

Мягкие лекарственные средства (МЛС) являются сложными гетерогенными дисперсными системами и имеют специфические реологические свойства (Руманова А.И., Нагаева М.О., Мамедханова А.Р., 2017). МЛС предназначены для топического нанесения на кожу, раны и слизистые оболочки. Они оказывают либо локальное терапевтическое, смягчающее, защитное действие, либо общее лечебное действие при проникновении лекарственных веществ через кожу или слизистые оболочки (Рабинович О.Ф. и др., 2008; Мартынова Н.Ш. и др., 2015; D'Aiuto F. et al., 2004). МЛС для местного применения имеют неньютоновский тип течения и могут характеризоваться определенной структурной вязкостью, псевдопластическими, пластическими и тиксотропными свойствами (Прохоренков В.И., Большаков И.Н., Кунгуров С.В., 2003; Петрова Т.Г., Ефремов А.В., 2008; Пономаренко Г.Н., 2009).

Жидкие мукоадгезивные формы.

Растворы при добавлении мукоадгезивных полимеров могут использоваться как дополнительные или самостоятельные ЛС. Например, известны подобные препараты для защиты слизистой оболочки от высыхания при синдроме сухого глаза (Viscotears), ксеростомии (Luborant), защиты пищевода при гастральном рефлюксе (Gaviscon Liquid). Но разрабатываются способы местного использования жидких мукоадгезивных форм как основа для последующего введения ЛВ (Козин, В. А., 2007; Нижарадзе Н.О. и др., 2008).

Микро– и наноносители.

Уникальными свойствами с точки зрения системы доставки ЛВ обладают микрогранулы и микрокапсулы. Большая площадь контакта данных форм предполагает не только хорошую всасываемость ЛВ, но направленность действия и пролонгированное действие (Седова, Л. А., 2013; Page R. C., Marting J.A., 2007). Наночастицы могут удерживаться в любом малодоступном участке рельефной поверхности слизистой оболочки. Малый размер частиц не создает эффекта инородного тела, поэтому данный вид препаратов с успехом можно применять в различных областях медицины и при лечении разнообразных заболеваний, в том числе, стоматологии (Гожая Л.Д. и др., 2012; Саушкин А.С., Савченко Л.Н., Чактир Б.А., Маринина Т.Ф., 2012).

1.2. Использование биоадгезивных препаратов в стоматологической практике.

Одним из важных этапов комплексной терапии заболеваний СОПР является местное консервативное лечение. При этом основными способами введения фармакологических препаратов являются инъекции, аппликации или инстилляции (Темкин Э.С., Спасов А.А., Калинина Н.В., 2000; Силин Д.С., Конопля А.И., Письменная Е.В., 2010; Ронь Г.И., Епишова А.А., 2015).

Использование традиционных форм лекарственных средств не всегда эффективно, так как не дает возможности создать необходимую адгезию к слизистой оболочке полости рта, контролируемую концентрацию препарата в очаге поражения (Тиунова Н.В., Лукиных Л.М., 2009; Мартынова Н.Ш. и др., 2015; Бывальцева С.Ю., Большедворская Н.Е., Артемьева И.А., 2016).

Дополнительные травмирующие факторы в виде температурных и механических раздражителей замедляют процесс купирования воспаления, эпителизации слизистой, повышают риск вторичного инфицирования эрозивных поражений в полости рта и возникновения осложнений (Рабинович И. М. и др., 2001; Ронь Г.И., Епишова А.А., 2011). Именно поэтому лечение пациентов с заболеваниями СОПР должно быть направлено на ускорение эпителизации и восстановление целостности слизистой

оболочки полости рта (Ананьев В.Н. и др., 2009; Служаев И.И. и др., 2009; Carrozzo M.,Thorpe R., 2009).

Традиционно для лечения заболеваний СОПР используются ЛВ в форме мази. Поскольку мазь основана на жировой основе, она создает специфическую пленку на раневой поверхности, что способствует ее размягчению и препятствует пересыханию раны под воздействием сухого воздуха. В этом и заключается основное преимущество мазевых форм (Петрова Л.В., Кушлинский Н.Е., Ильина Л.В., 2004; Сапарова Г.А., 2014). Однако такое свойство мазей наиболее подходит для сухих ран, находящихся на кожных покровах, а поражения слизистой оболочки полости рта омываются ротовой жидкостью и не испытывают дефицит влаги (Петрова Т.Г. и др., 2007; Загородняя Е.Б. и др., 2009; Нижарадзе Н.О. и др., 2010; Рюмин Д.В., Баднина Е.И., Колесова А.Ю., 2011).

Как упоминалось выше жировая пленка, закрывая рану, нарушает доступ кислорода и препятствует своевременному оттоку экссудата, замедляя ее эпителизацию. Поэтому для слизистых оболочек разрабатываются специальные формы ЛС, лишенные недостатков присущих традиционным формам (Самойлова О.П., 2007; Глазкова Ю.П., 2013; Кулик И.В. и др., 2017).

Большое распространение в стоматологической практике получило использование гелей. Гель совмещает в себе свойства твердого тела и жидкости, поэтому эффективен при аппликациях (Сидоренко А.Ф., Коротких Н.Г., Степанов И.В., 2001; Рабинович О.Ф., Пинегин Б.В., Рабинович И.М., 2008). Благодаря образованию водных внутренних структур, гель позволяет включать в его состав многие химически несовместимые вещества, так как водная оболочка препятствует их взаимодействию между собой. Так возможность использования НПВС для местной терапии (гель «Холисал», «Камистад») нивелирует риск возникновения побочных эффектов, возникающих при их системном использовании (Спицина В.И., 2002;

Харенко Е.А., Ларионова Н.И., Демина Н.Б., 2009; Силин Д.С., Конопля А.И., Письменная Е.В., 2012; Page R. C., Marting J.A., 2007).

Существует большое количество препаратов с антисептическим и антибактериальным действием, которые применяются в стоматологии при различных воспалительных и деструктивных заболеваниях полости рта. Наиболее распространенным сочетанием препаратов в составе гелей является хлоргексидин и метронидазол («МетрогилДента», бальзам «Асепта», «Элюгель»), которые обладают широким антибактериальным спектром действия (Мазур И.П., Бакшутова Н.А., Ставская Д.М., 2014; Орехова Л.Ю., Кудрявцева Т.В., Бурлакова Ю.С., 2016). Для лечения тканей пародонта используется система ARTI-DOX (10% доксициклинахилат) в виде геля Атригель, которая действует в течение 7 дней.

Помимо антибактериальных ЛВ в состав гелей могут входить средства, способствующие регенерации СОПР («Гиалудент», «Солкосерил»). Биодеградируемый гидрогель - «Аргакол» при нанесении на раневую поверхность образует эластичную пленку (воздухо – и водопроницаемую), легко удаляемую физиологическим раствором или водой. Известно, что препарат содержит в своем составе: гидролизат коллагена, натриевую соль альгиновой кислоты, антисептики – катапол, диоксидин, повиаргол, глицерин, гипохлорит натрия, консерванты – нипагин, нипазол (Нажмутдинова Д.К., 2003; Симкачёва М.В., Козулин Е.А., Тимошин С.С., 2006; Орехова Л.Ю. и др., 2007; Алексеева И.В., Соловьева К.Л., Веселова Т.А., 2012).

В результате синергизма, присущего композициям с препаратом серебра повиарголом, обеспечивается локальное усиление антисептического воздействия (Колесов О.Ю. и др., 2012).

Наряду с популярными и достаточно востребованными лекарственными формами, отдельно стоит обратить внимание на пленки, полоски, чипы, наночастицы, которые в должной мере отвечают вышеуказанным требованием (Служаев И.Ф., Оскольский Г.И., Загороднева Е.Б., 2010;

Сампиев А.М., Никифорова Е.Б., Соповская А.В., 2016). Важным преимуществом местного использования этих препаратов при лечении заболеваний слизистой полости рта является возможность визуального контроля очага патологического процесса при взаимодействии с ЛВ (Симонова А.В., И.В., Хамаганова И.В., Нажмутдинова Д.К., 2010; Ханова С.А. и др., 2014; Фирсова И.В. и др., 2015).

Имеется опыт применения трансмукоидных терапевтических систем (ТТС) в виде лекарственных пленок, композиций на основе природных веществ, лекарственных трав. Данные пленки фиксируются на СОПР и сохраняются в течение 2–3, а при необходимости и дольше, до полного рассасывания (Савченко Л.Н., Маринина Т.Ф., Погорелов В.И. и др., 2011) . Они не вызывают неприятных ощущений во рту (чувство жжения, сухости), аллергических проявлений и т.п. В состав данных композиций могут входить вещества, обладающие противовоспалительным, противоотечным и стимулирующим эпителизацию действием (Фурин В.А., 2004; Силин Д.С. и др., 2012). Пленки являются системой локальной доставки, в которой ЛВ распределено по всей поверхности и высвобождается посредством диффузии или растворения матрицы. Основным компонентом стоматологических пленок является полимер, который играет роль носителя или матрицы лекарственных веществ (Сирак С.В. и др., 2013; Сампиев А.М., Никифорова Е.Б., Соколовская А.В., 2016). При изготовлении пленок используют соединения полимерной структуры как синтетического, так и природного происхождения. Наиболее часто в качестве матрицы применяют гидрофильные соединения с высокой мукоадгезивностью: желатин, коллаген, целлюлозу, производные альгиновой кислоты, полиэтиленоксиды (Мизина П.Г., 2000; Ананьев В.Н. и др., 2009; Автина Н.В. и др., 2010; Меркурьева Г.Ю., Камаева С.С., Фатихова А.Х., 2012).

ТТС в форме двухслойных пленок позволяют комбинировать лекарственные вещества с различным фармакологическим действием, а также обеспечивая последовательное высвобождение активных ингредиентов

и их пролонгированное действие (Маринина Т.Ф., Гюльбякова Х.Н., 2014). Так двухслойные лекарственные пленки «Диплен-дента» содержат в своем составе метронидазол, хлоргексидин и линкомицин (Семкина О.А. и др., 2005; Гезалова Н.К., 2008).

В стоматологической практике нашли применение мембранные транспортные системы в виде дисков. В таких системах оболочка состоит из сополимера оксиэтилметакрилата и метилметакрилата в соотношении 30 к 70 или 50 к 50. Система высвобождает по 0,021 мг фторида натрия в день в течение 30 дней (Корсунская И.М. и др., 2008; Оскольский Г.И., Загородняя Е.Б., 2011; Седова Л.А. и др., 2012).

Становится популярной в стоматологической практике еще одна форма локальной доставки ЛВ–чип. Это инновация в лечении воспалительных заболеваний полости рта, которая позволяет в течение нескольких дней поддерживать оптимальную концентрацию препарата в зоне поражения Система Perio Chip, содержащая хлоргексидина глюконата, заключенного в биодеградируемую матрицу, которая вводится в пародонтальный карман и удерживается в нем в течение несколько дней (Пуоджюнене Г., Вайчювенас В., Янулис В., Степонавичюс Ю., 2005; Орехова Л.Ю., Кудрявцева Т.В., Бурлакова Ю.С., 2016).

Микрокапсулы - микрочастицы, покрытые полимерной оболочкой, и микросферами - матричными системами, в которых диспергировано лекарственное вещество. При их изготовлении приоритет отдается синтетическим и природным биорезорбируемым материалам, таким как производные лактозы, альбумины, фибриноген, декстран и др. Известен препарат Arestin (ORAPharmainc), используемый для элиминации пародонтопатогенной микрофлоры.

Биоактивный лекарственный криогель, разработанный в ПСПбГМУ им. И.П. Павлова, представляет собой высокопористую матрицу криоструктурированного крахмала. Он обеспечивает пролонгированное действие L-токоферолацетата, который участвует в перекисном окислении

липидов, уменьшает проницаемость сосудов и способствует регенерации ткани. На матрице иммобилизирован диоксидин, а в качестве сорбента – полифепан (Орехова Л.Ю., Кудрявцева Т.В., Бурлакова Ю.С., 2016).

Таким образом, разработка новых и совершенствование существующих систем локальной доставки ЛВ имеет несомненную клиническую ценность и перспективность для стоматологической практики.

1.3. Фармакотерапия красного плоского лишая полости рта.

При лечении больных КПЛ кожи и слизистой рта используются лекарственные препараты таких групп как: противовоспалительные, седативные, антигистаминные средства, антибиотики, цитостатики, хинолины, системные и наружные глюкокортикостероиды, а также ретиноиды, являющиеся компонентами патогенетической терапии (Ломоносов К.М., 1995; Силин Д.С., 2011; Молочков В.А., Молочков А.В., Переверзева О.Э., 2011; Лукиных Л.М., Тиунова Н.В., 2013; Сирак С.В. и др., 2015; Asch S., 2011).

Особое внимание клиницисты уделяют эрозивно-язвенной форме КПЛ, характеризующейся длительным перманентным и тяжелым течением, на долю которой, по данным различных авторов, приходится 23%-46% всех форм КПЛ СОПР (Литвинов С.Л., 2003; Летаева О.В., Филимонова Н.Н., 2011; Акмалова Г.М., 2016; Asaad T., Samdani A.J., 2005; Page R.C., Marting J.A., 2007). Она трудно поддается лечению, а частота злокачественного перерождения доходит до 1,6% (Оскольский Г.И. и др., 2012; Зазулевская Л.Я., Валов К.М., 2013; Fitzpatrick S.G., Hirsch S.A., Gordon S.C., 2014). В данном контексте, очень важным звеном в лечении заболеваний КПЛ, особенно деструктивных его форм, могут являться методы локальной доставки лекарственных веществ и стимуляции процессов регенерации тканей СОПР (Барер Г.М., Соловьева О.В., Янушевич О.О., 2012).

Помимо традиционных лекарственных форм (ЛФ), характеризующихся немедленным и неконтролируемым высвобождением лекарственного вещества (ЛВ), при лечении КПЛ используют ЛФ с модифицированным

механизмом высвобождения ЛВ, позволяющим пролонгировать его действие и контролировать концентрацию (Варпаховская И., 1999; Мизина П.Г. и др., 2000; Dean J. et al., 2011).

Наиболее перспективными в данном аспекте терапевтического воздействия являются стоматологические пленки, не смотря на то, что они не относятся к разряду широко распространенных ЛФ для лечения СОПР. Однако в настоящее время ведутся в этом плане активные исследования, предлагаются различные композиции действующих и вспомогательных веществ с учетом этиологии и патогенеза заболеваний полости рта (Григорьев С.С., Жовтяк П.Б., Летаева О.В., 2014; Carrozzo M., Uboldi. M. de Capei., Dametto E., 2004).

Так предложены к использованию стоматологические пленки, в состав которых входят хлорофиллипт, метронидазол обладающие высокой антимикробной активностью (Михайлова А.В., Пажарицкая О.Н., Вайнштейн В.А., 1999; Ганичева Л.М., Глушкова Е.В., 2003; Кулатаева А.К. и др., 2003; Автина Н.В., 2004). Созданы полимерные пленки с пролонгированным местноанестезирующим и кровоостанавливающим эффектами, содержащими лидокаина гидрохлорид и экстракт коры дуба (Лефтерова М.И., Меркурьева Г.Ю., Мусина Л.Т., 2011; Железняковская Л.Ф., Долинина Д.Г., Оконенко Л.Б., 2012).

Учитывая то, что при эрозиных формах КПЛ местная иммунная система является важным патогенетическим звеном, была предложена и аппробирована лекарственная форма препарата «Галавит ПЛ» адгезивная пленка пролонгированного действия «Диплен» (Акинфеева В.Б., 2007).

Для коррекции метаболических процессов используют витаминотерапию, в частности витамин А (ретинол), для нормализации функции эпителиальных клеток, снижения прогрессирования гиперкератоза, стимулирования регенерации эпителиальных клеток. Рекомендуют применение ретинола с витамином Е, обладающим синергетическим эффектом и выраженными антиоксидантными свойствами. Используют их

системно и местно, в виде аппликаций (Загородняя Е.Б. и др., 2009; Седова Л.А., 2013; Ханова С.А., Сирак А.Г., 2014; Davies L.C., Lonnies H., Locke M., 2012).

Особым этапом при заживлении эрозивно-язвенных поражений при КПЛ, является синтез коллагена, который в свою очередь группирует фибробласты и вызывает направленную миграцию клеток, что является важнейшим фактором для заживления раны; способствует реэпителизации слизистой оболочки, эпителиальные клетки пролиферируют по краям раны и мигрируют через раневое ложе (Анисимова Т.В., Бутов Ю.С., 2003; Святенко Т. В. и др., 2017). Воздействие коллагена на адгезию и дифференцировку клеток, а также синтез белка показывают его важную роль в регуляции процесса реэпителизации; коллаген может регулировать деградацию внеклеточной матрицы, управляя коллагеназной активностью, и способствуя росту и дифференцировке эпителиальных клеток (Люлякина Е.Г., Казанцева Т.В., Чижов Ю.В., 2014; Мартынова Н.Ш., 2016). Синтез и созревание коллагена - сложный многоэтапный процесс, начинающийся в клетке, а завершающийся в межклеточном матриксе (Барбинов Д.В., Раводин Р.А., 2010; Либик Т.В., 2010; Хайретдинова К.Ф., Юсупова Л.А., 2016; Kalogerakou F. et al., 2008).

Однако использование масляных растворов витамина А и Е малоэффективны для местного использования в связи с недостаточной экспозицией этих препаратов на СОПР и биодоступностью (Маринина Т.Ф. и др., 2002; Ломоносов К.М., 2003; Крутова С.Б. и др., 2006; Григорьев С.С., Жовтяк П.Б., 2014).

В связи с вышеизложенным оптимальным способом для местного лечения эрозивных поражений СОПР может являться применение отечественной саморассасывающейся пленки КП-Пласт вита, содержащей комплекс витаминов, в частности: С, Е и β-каротин.

В экспериментах in vitro и in vivo была продемонстрирована способность ß-каротина дозозависимым образом влиять на антителогенез,

образование IL-2, фагоцитарную активность перитонеальных макрофагов как у иммунизированных, так и неиммунизированных животных (Кетлинский С.А., Калинина Н.М., 1995; Довжанский С.И., Слесаренко Н.А., 1998).

Кроме того, крайне важными представляются полученные результаты фундаментальных исследований регуляторных функций ретиноевой кислоты. Установлено, что ретиноевая кислота играет роль транскрипционного фактора и регулирует экспрессию генов, ответственных за осуществление иммунных реакций (D'Aiuto F. et al., 2004; Rhodus N.L. et al., 2006).

По мере прогрессирования воспаления в СОПР происходит накопление кислых гидролаз и активных форм кислорода (АФК). С одной стороны они задействованы в защите против микроорганизмов, проявляя свой бактерицидный эффект. С другой стороны АФК проявляет цитотоксическое действие в отношении собственных клеток организма (Оскольский Г.И. и др., 2011; . Ram S., Siar C. H., 2005). Продукты дегрануляции и некротической гибели нейтрофилов вызывают "расплавление" тканей, за счет перекисного окисления липидов мембран клеток, что является скорее побочным эффектом фагоцитоза, чем дополнением к внутриклеточному цитолизу (Королева Н.В., 2001). Как следствие необходимы механизмы, способствующие утилизации АФК и предотвращающие их патогенное действие на собственные клетки слизистой (Иванова Е.В., Рабинович И.М., Тупицын Н.Н., 2003). В качестве данного механизма выступает неферментная антиоксидантная система в составе природного водорастворимого антиоксиданта - витамина С (защищают вещества гиалоплазмы и матрикса митохондрий) и липофильных низкомолекулярных антиоксидантов - витамина Е и β-каротина (локализованы в мембране и там же инактивируют АФК), содержащихся в составе пластин КП-Пласт вита. Антиоксиданты перехватывают АФК и восстанавливают их (Иванова Е.В. и др., 2002; Епимахова Е.Г., 2005; Глазкова Ю.П., 2013; Quirynen M. et al., 2000).

Особая роль витамина Е в системе антиоксидантов определяется еще и тем, что он, помимо взаимодействия с радикалами липидов, оказывает

стабилизирующее действие на фазовое состояние липидного бислоя мембран за счет образования комплексов со свободными жирными кислотами и уменьшения тем самым повреждающего действия их избытка на мембраны, а также за счет ингибирования активности фосфолипазы А2 (Carrozzo M., Thorpe R., 2009; Ergun S., Troala S.C., Warnaculasuriya S., 2010).

Интересным, с точки зрения препарата для локальной доставки ЛВ, является аквакомплекс титана глицеросольвата (Тизоль®). Тизоль® - лекарственный препарат (ФСП 42-0437-31), разработанный обществом лабораторных исследований медицинских препаратов г. Екатеринбург. Он обладает высокой транскутанной и трансмукоидной проводимостью, нетоксичностью к тканям и клеткам, исключает возможность накопления жидкости в тканях, усиливает их оксигенацию, при этом обеспечивает локальную доставку лекарственных веществ к очагу воспаления на глубину до 4-9 см (Ронь Г.И., Еловикова Т.М., 2003; Козин В.А., 2007; Крючкова Н.А., Тёмкин Э.С., Порошин А.В., 2017; Brant J.M., 2012).

Титан, входящий в состав Тизоля®, необходим для построения эпителиальной ткани, процессов иммуногенеза, обладает противовоспалительными свойствами. Микроструктура слюны близка к гелевой субстанции Тизоля®, что способствует улучшению физиологических условий в полости рта и ведет к соединению этих двух компонентов (слюны и Тизоля®). Имеются данные эффективного использования вышеуказанного препарата во многих областях медицины (хирургия, дерматология, стоматология и т.д.) (Козин В.А., 2007; Ларионова К.Д., 2014; Китаева Т.А., 2016).

Гель Тизоль® может быть использован в качестве основного компонента для ускорения и расширения зоны введения действующего вещества. Смешиваясь с препаратами основного действия, он способен образовывать с ними гомогенный гелевый состав - композицию с повышенной проникающей способностью (Китаева Т.А., Данилина Т.Ф., Сысуев Б.Б., 2013; Larsson A., Warf Vinge G., 2005).

Лекарственные композиции Тизоля® характерируются микробиологической чистотой, что подтверждается данными микробиологического анализа, которые удовлетворяют требованиям Государственной Фармакопеи, изд. ГФ XI, вып. 2, по разделу «Стерильность».

Тизоль® при использовании его в качестве проводника не разрушает введенные в него лекарственные вещества, при этом быстро доставляет их в неизменном виде в патологический очаг и повышает их фармакологическую активность и, тем самым, обеспечивает конечный лечебный эффект. Сравнительный анализ показал, что скорость диффузии ЛВ из лекарственной композиции Тизоля® опережает высвобождение того же ЛВ из вазелинового комплекса на 66%, и остается на этом уровне в течение 72 часов (Смагина Т.А., 2010 г.; Жовтяк П.Б., 2017; Choonhakarn C. et al., 2008).

Дальнейшее изучение проводниковых свойств Тизоля® при использовании его в различных областях медицины и механизма проникновения его в биологические ткани и среды способно открыть новые перспективы в области локальной терапии, что является крайне актуальным и целесообразным (Arias-Santiago S. et al., 2011).

Таким образом, изучение эффективности современных биоадгезивных трансмукоидных средств в схеме комплексного лечения красного плоского лишая позволит обосновать их применение в стоматологической практике и оптимизировать процесс направленного транспорта лекарственных препаратов в очаг поражения СОПР, значительно сократить сроки лечения, ускорить репаративные и регенеративные процессы тканей слизистой оболочки.

ГЛАВА 2. МАТЕРИАЛЫ И МЕТОДЫ ИССЛЕДОВАНИЯ

2.1. Объект исследования

Для решения поставленных задач было проведено обследование 107 пациентов с диагнозом «Красный плоский лишай» с проявлениями в полости рта, из которых в дальнейшем исследовании приняли участи 90 человек: 17 мужчин (18,9%) и 73 женщины (81,1%) в возрасте от 38 до 65 лет (что соответствует II периоду зрелого возраста согласно классификации, принятой на VII всесоюзной конференции по проблемам возрастной морфологии, физиологии и биохимии АПН СССР (Москва, 1965 г.) с верифицированым диагнозом – «Красный плоский лишай эрозивно-язвенная форма» (Лишай красный плоский L43). Средний возраст пациентов – 53 года.

Стоматологическое обследование и лечение указанных пациентов проводилось на базе кафедры терапевтической стоматологии Волгоградского государственного медицинского университета. Иммунологическое и цитологическое исследования выполнялись на базе лаборатории моделирования патологии Волгоградского государственного медицинского университета «Волгоградский медицинский научный центр». Диссертационная работа выполнена в дизайне клинического, проспективного, контролируемого, рандомизированного, сравнительного исследования.

Критерии включения пациентов в исследование:

1.Верификация диагноза: эрозивно-язвенная форма красного плоского лишая (L43) полости рта.

2.Информированное согласие пациентов.

3.Пациенты в возрастной категории от 38 до 65 лет.

Критерии исключения пациентов из исследования:

1.Отсутствие информированного согласия пациентов.

2. Злокачественные новообразования.

3. Психические заболевания.

4. Лица с сопутствующей патологией в стадии декомпенсации (сердечно - сосудистые, неврологические).
5. Инфекционные заболевания в стадии обострения патологического процесса.
6. Беременность и лактация.
7. Наличие заболеваний слюнных желёз, наркотическая и алкогольная зависимость.
8. Лица, получавшие иммунотропную терапию в течение предшествующих 3 месяцев.
9. Индивидуальная непереносимость компонентов лечебных препаратов.
10. Сочетанное поражение СОПР и кожных покровов пациентов КПЛ.

При соответствии пациентов критериям включения, и получении от них добровольного информированного согласия на участие в клиническом исследовании больные распределялись по трем группам методом простой рандомизации.

Группы формировались, в зависимости от типа лечения красного плоского лишая полости рта (табл.2.1.1):

I группа - контрольная (30 человек) – базовое лечение красного плоского лишая с использованием аппликаций масляного раствора витамина А и повязок на основе Солкосерила и бетаметазона В 0,1% (1:1).

II группа - сравнения (30 человек) – базовое лечение с аппликационным нанесением на очаг поражения лекарственной композиции аквакомплекса титана глицеросольвата (Тизоль®) и бетаметазона В 0,1%.

III группа – сравнения (30 пациентов) – базовое лечение с использованием саморассасывающихся пластин КП-Пласт вита и бетаметазона В 0,1%.

Все группы были сопоставимы по полу, возрасту, а также степени выраженности клинических проявлений патологии слизистой.

Таблица 2.1.1.

Распределение обследованных лиц по полу и возрасту

Группы обследованных	N	Мужчины		Женщины	
		абс.	%	абс.	%
1 группа	30	5	16,7	25	83,3
2 группа	30	6	20	24	80
3 группа	30	6	20	24	80

Диагноз «Красный плоский лишай эрозивно-язвенная форма» ставился на основании жалоб, клинических проявлений, характера воспалительных и эрозивных процессов (площади поражения СОПР, характера гиперемии, наличия/отсутствия кровоточивости, налета, болезненности) в соответствии с классификацией красного плоского лишая Е. В. Боровского и А. Л. Машкиллейсона (1984).

Пациенты с КПЛ проходили обследование по поводу общей патологии и получали рекомендации по коррекции системной терапии у соответствующих специалистов (терапевт, эндокринолог, дерматолог).

2.2. Методы исследования

2.2.1. Стоматологическое обследование больных КПЛ

Стоматологическое обследование пациентов проводилось с использованием общепринятых методик согласно рекомендациям Национального руководства под редакцией Дмитриевой Л.А. (2009). При осмотре полости рта определяли зубную формулу, вид прикуса, наличие местных травматических факторов (острых краев зубов, над- и поддесневых зубных отложений, несостоятельных пломб, требующих замены или коррекции ортопедических конструкций). Оценку уровня гигиены полости рта у пациентов проводили на основании значений индекса Грин-Вермильона (OHI-S).

Оценку состояния слизистой оболочки полости рта на этапах лечения больных КПЛ проводили на основании общей площади эрозивных поражения СОПР (см^2), характера гиперемии, наличия/отсутствия и степень кровоточивости, налета, болезненности. Динамику клинических проявлений и сроки эпителизации эрозий у больных КПЛ оценивали по результатам клинического обследования СОПР на 3-й, 7-й, 10-й, 14-й день лечения. Площадь очагов поражения вычисляли после измерения размеров пораженной поверхности в полости рта с помощью специального устройства (Патент №166417). Динамику эпителизации эрозивных поражений оценивали по изменению общей площади и коэффициента относительного заживления (Y):

Y=$\frac{So-St}{So}$, где So- площадь поражения до лечения, St- площадь поражения к концу срока лечения (Амирасланов Ю.А., Матасов В.М., Хотинян В.Ф., 1981).

Интенсивность болевого симптома оценивали с помощью 5-бальной вербальной шкалы оценки боли (FrankA.J.M., MollJ.M.N.,Hort J.F., 1982).

Нет боли – 0 баллов;

слабая боль – 1 балл;

средней интенсивности – 2 балла;

сильная – 3 балла;

очень сильная – 4 балла.

Характер гиперемии определяли как «слабая» - 1 балл, «умеренная» - 2 балла, «выраженная» - 3 балла визуально и по интенсивности окраски слизистой раствором Шиллера-Писарева. Степень кровоточивости оценивали визуально по следующим критериям: отсутствует - 0 баллов, возникает при обследовании эрозивной поверхности -1 балл или спонтанно - 2 балла. Оценку состояния слизистой осуществляли в ближайшие сроки 3, 7, 10, 14 дней и спустя 1, 3, 6, 12 месяцев после лечения.

2.2.2 Лазерная допплеровская флоуметрия СОПР у больных КПЛ

Функциональное состояние микроциркуляции СОПР оценивали с помощью ЛДФ (лазерной допплеровской флоуметрии) до лечения, спустя 6 и 12 месяца после лечения. Для сравнительного анализа состояния микроциркуляции СОПР при патологическом процессе была сформирована группа пациентов аналогичной возрастной категории без проявления КПЛ в полости рта (20 человек).

Для изучения функциональных особенностей микроциркуляции слизистой оболочки использовался прибор ЛАКК-ОП, лазерный анализатор капиллярного кровотока «ЛАЗМА» (рис 2.2.1).

Рисунок 2.1.1 Лазерный анализатор ЛАКК – ОП.

ЛДФ – метрию пациентов проводили в стоматологическом кресле, в положении сидя (угол наклона спины 90–100°). Датчик прибора устанавливался на участках, как со стороны поражения, так и со стороны видимо здоровой слизистой. Важным условием выполнения обследования является отсутствие предварительного стоматологического вмешательства и психоэмоциональной нагрузки, как минимум за час до регистрации ЛДФ показателей. Регистрации показателей ЛДФ-граммы фиксировались на мониторе. С помощью стандартной программы рассчитывались средние значения амплитуд сигнала: величина среднего потока перфузии крови – М в интервале времени, σ - среднее колебание перфузии относительно среднего значения потока крови М и коэффициент вариации – K_v, расчетные параметры которых позволяют проводить общую оценку состояния гемомикроциркуляции.

ЛДФ метрия позволяет оценивать эффективность проводимой терапии, на основании изменений показателей расстройств микроциркуляции в исследуемых участках СОПР. В. И. Козлов (2006) предложил 4 степени расстройств микроциркуляции: 1-я степень легкая, характеризуется компенсацией в системе микроциркуляции и снижением тканевого кровотока (М) не более 10%; 2-я степень среднетяжелая, характеризуется субкомпенсированными нарушениями, снижение уровня микроциркуляции достигает (М) 25%; 3-я степень – тяжелая или декомпенсированная, снижение уровня микроциркуляции (М) составляет до 40%; 4-я степень – очень тяжелая, проявляющаяся угнетением кровотока и ослабление уровня кровотока свыше (М) 40%.

2.2.3. Методы иммунологического исследования ротовой жидкости

Для выявления особенностей иммунологического статуса больных с эрозивно-язвенной формой красного плоского лишая, объективизации клинической картины, а также контроля результатов лечения, проводилось иммунологическое исследование ротовой жидкости пациентов, заключающееся в оценке цитокинового профиля и уровня иммуноглобулинов. Забор РЖ проводили на 3-й, 7-й, 14-й, 21-й день лечения, а также спустя 1 месяц после лечения. В качестве материала для исследования служила ротовая жидкость больных красным плоским лишаём слизистой оболочки полости рта.

Методы исследования местного цитокинового статуса. Исследование ротовой жидкости включало определение содержания цитокинов с провоспалительным (IL-lß, IL-8, TNF-α, IFN- γ) и противовоспалительным действием (IL-4).

Методом твердофазного иммуноферментного анализа (ИФА, ELISA) в ротовой жидкости обследуемых лиц проводилось определение количественного содержания медиаторов иммунитета с провоспалительным - интерлейкин-1 бета (IL-lß), интерлейкин-8 (IL-8), фактор некроза опухоли-

альфа (TNF-α), интерферон-гамма (IFN-γ) и противовоспалительным действием — интерлейкин-4 (IL-4). А также уровень sIgA и IgG с использованием стандартных наборов в соответствии с инструкциями производителя.

Ротовая жидкость собиралась в стерильную пробирку (в количестве 5 мл). Временной интервал для сбора слюны от 5 до 15 минут. Сбор образцов смешанной слюны проводили натощак до чистки зубов или спустя 2 часа после чистки и приёма пищи (Загородняя Е.Б. и др., 2009; Davies L.C., Lonnies H., Locke M., 2012).

2.3. Метод цитологического исследования.

Материалом для цитологического исследования служил соскоб с поверхности эрозивно-язвенных поражений. После полоскания ротовой полости и удаления с исследуемого участка некротических масс стерильным инструментом забирали исследуемый материал и наносили на предметное стекло. Далее материал высушивали при комнатной температуре и отправляли в лабораторию. В лабораторных условиях исследуемый материал фиксировали и окрашивали по методу Папенгейма (Загородняя Е.Б. и др., 2009). Приготовление препаратов и микроскопическое исследование осуществлялись в лаборатории моделирования патологии ГБУ «Волгоградский медицинский научный центр». В полученных мазках под увеличением х400 и х1000 производилась оценка эпителиальных клеток с соответствующей морфологической характеристикой (Быкова И. А., Агаджанян А. А., Банченко Г. В., 1987):

I. стадия — базальные клетки;
II. стадия — парабазальные;
III. стадия — промежуточные клетки I типа;
IV. стадия — промежуточные клетки II типа;
V. стадия — поверхностные клетки;
VI. стадия — безъядерные клетки, с высокой степенью кератинизации.

С помощью формулы ИДК= 1а+2б+3в+4г+5д+6е, где ИДК — индекс дифференцировки клеток; 1, 2, 3, 4, 5, 6 цифровые обозначения степеней дифференцировки клеток; а, б, в, г, д, е — буквенные обозначения количества клеток (%) проводился математический расчет результатов исследования.

Группу контроля составили здоровые лица в данной возрастной категории без признаков воспалительно-деструктивных поражений СОПР. Лабораторные результаты оценивали до лечения, на 7 и 14-й день фармакотерапии (Быкова И. А., Агаджанян А. А., Банченко Г. В., 1987).

2.4. Методы лечения красного плоского лишая

Пациентам всех групп проводилась базовая общепринятая схема лечения красного плоского лишая, рекомендованная Национальным руководством по терапевтической стоматологии (Дмитриева Л.А. с соавт., 2009):

1. мотивация пациентов к предстоящему лечению; рекомендации по предметам, средствам гигиены, а также методике чистки зубов и уходу за протезами;
2. профессиональная гигиена полости рта: удаление назубных отложений (ручными и ультразвуковыми способами – аппаратом UDS-L Woodpecker (Китай)) с антисептиком (раствор хлоргексидина 0,06%) с последующим полированием зубов резиновыми головками и щеточкой с абразивной пастой;
3. сошлифовывание острых краев зубов;
4. для антисептической обработки полости рта и слизистой оболочки рекомендовалось домашнее использование Мирамистина в виде орошений полости рта 2 раза в день в течение 10 – 14 дней;
5. топическое применение глюкокортикоидов - 0,1% бетаметазона В;
6. аппликации кератопластиков.

В схему общего лечения были включены: иммуномодулятор «Галавит» (по схеме), поливитаминные комплексы, анксиолитик Афобазол по 1 таблетке 3 раза в день в течение 1 месяца.

Современный подход к выбору эффективных местных лекарственных средств при лечении заболевания диктует приоритет использования таких форм препаратов, которые обладают высокой адгезией к слизистой оболочке, обеспечивая длительное воздействие лекарственного средства, в результате чего сокращаются сроки лечения.

Пациентам 1 (контрольной) группы было назначено лечение, которое помимо базовой схемы включала аппликации традиционных форм ЛС: масляного раствора витамина А и мазевые повязки бетаметазона В 0,1% и Солкосерила 1:1 Аппликации проводились по 30 минут 3 раза в день в течение 14 дней.

Во 2-й группе (сравнения) наряду с базовой схемой лечения для местного применения использовали композицию аквакомплекса титана глицеросольвата (Тизоль®) и бетаметазона В 0,1%, которую наносили в 3слоя (1 слой - Тизоль®, 2 слой - бетаметазона В 0,1%, 3 слой - Тизоль®), предварительно осушив слизистую оболочку. Лекарственную композицию использовали дважды в день в течение 14 дней.

В 3-й группе (сравнения) для местного лечения использовали повязки бетаметазона В 0,1%, которые фиксировали мукоадгезивными полимерными пластинами КП-Пласт вита. Необходимый по размеру фрагмент пластины клеящей (гидрофильной) стороной прикладывали на очаг поражения. Предварительно обучив пациентов, рекомендовали использовать пластины утром и перед сном в течение 14 дней. Саморассасывающиеся пластины КП-Пласт вита относятся к трансмукоидным терапевтическим системам, т.е. лекарственным пленкам на основе природных веществ, которые фиксируются в полости рта в течение 2-3, а при необходимости и 5-6 часов, до полного рассасывания. КП-Пласт вита содержит комплекс витаминов, в частности: С, Е и β-каротин.

Для снижения риска формирования тахифилаксии (развития толерантности при повторном применении топического гормона) использовали «интермиттирующий» режим, то есть чередовали 3 дня аппликаций с бетаметазона В 0,1% и 3 дня без него.

Эффективность проводимой терапии оценивали в динамике на 3-й, 7-й,10-й, 14-й дни лечения и через 1, 3, 6 и 12 месяцев после лечения по следующим критериям: уменьшение и исчезновение субъективных ощущений в полости рта: чувство «стянутости», шероховатости, болезненности, а также изменение клинических признаков - уменьшение площади очагов поражения, гиперемии и кровоточивости.

2.5. Методы статистической и математической обработки полученных данных.

Данные, полученные в результате исследований, обрабатывали вариационно-статистическим методом на IBM PC/AT Pentium-IV в среде Windows 7 с использованием пакета прикладных программ Statistica 6 (Statsoft-Russia, 1999) и Microsoft Excel Windows 2007. Статистический анализ проводился методом вариационной статистики с определением средней величины (M), её средней ошибки (±m), оценки достоверности различия по группам с помощью критерия Стьюдента (t). Различия между сравниваемыми показателями считалось достоверным при $p<0,05$, $t\geq2$.

Статистическую обработку результатов иммунологического исследования проводили с использованием программного обеспечения Statsoft Statistica 8.0 и Graph Pad Prism 5.0. Для данных, подчиняющихся закону нормального распределения, приводили значения среднего и ошибки среднего. Данные, не подчиняющиеся закону нормального распределения, описывали значением медианы (Me), первого и третьего квартилей (Q1, Q3). Оценка параметров распределения проводилась на основании W-теста Шапиро-Уилка и по критерию Колмогорова-Смирнова в совокупности с визуальной оценкой гистограмм распределения. Достоверность

межгрупповых различий оценивалась при помощи двухфакторного дисперсионного анализа с пост-хок тестами Ньюмена-Кеулса (нормальное распределение) или Краскела-Уоллиса (при распределении, отличающемся от нормального).

ГЛАВА 3. РЕЗУЛЬТАТЫ СОБСТВЕННЫХ ИССЛЕДОВАНИЙ

Эффективность лечения пациентов с эрозивной формой КПЛ СОПР с использованием различных биоадгезивных препаратов.

3.1 Оценка клинического состояния СОПР у больных с эрозивно-язвенной формой КПЛ при использовании традиционных лекарственных форм.

Из 107 пациентов, обследованных по поводу «Красного плоского лишая» с проявлениями в полости рта, в дальнейшем исследовании приняли участие 90 человек с эрозивно-язвенной формой. Из них большинство составили женщины (81%). Средний возраст пациентов – 53,46±0,59 лет.

Пациенты с КПЛ проходили обследование по поводу общей патологии и получали рекомендации по коррекции системной терапии у соответствующих специалистов.

При соответствии пациентов критериям включения, и получении от них добровольного информированного согласия на участие в клиническом исследовании больные распределялись по трем группам, согласно планируемому лечению, методом простой рандомизации. В первую контрольную группу (30 человек) вошли пациенты, которым назначали традиционное местное лечение КПЛ с использованием аппликаций масляного раствора витамина А и повязок на основе Солкосерила и 0,1% бетаметазона В (1:1). Во вторую группу сравнения (30 человек) – пациенты, местное лечение которых проводилось с использованием аппликаций лекарственной композиции аквакомплекса титана глицеросольвата (Тизоль®) и 0,1% бетаметазона В. В третью группу сравнения (30 пациентов) – пациенты, местное лечение которых включало применение саморассасывающихся пластин КП-Пласт вита и 0,1% бетаметазона В.

При опросе пациенты предъявляли жалобы на боль, жжение и дискомфорт в полости рта при приёме пищи и разговоре, а также наличие эрозий и белого налета на слизистой оболочке. Для всех больных была

характерна следующая клиническая картина: типичная локализация элементов поражения на слизистой щёк, альвеолярных отростках челюстей, десневому краю, дорсальной и боковой поверхности языка, красной каймы и слизистой оболочки губ, твёрдого нёба и ретромолярной области. На гиперемированной, отёчной слизистой оболочке визуализировались болезненные эрозии и язвы, кровоточащие спонтанно и/или при инструментальном обследовании. В большинстве случаев фибринозный налёт отсутствовал, поверхностная площадь эрозий, в среднем, составляла 1-1,5 см^2.

Размер эрозий до лечения в I группе, в среднем, составил 1,31±0,06 см^2, с отсутствием фибринозного налёта у 24 (80%) пациентов. До начала лечения все пациенты отмечали сильные болевые ощущения – 3,04±0,09 балла, особенно при приеме пищи. У 17 (56,7%) пациентов наблюдались эрозии, кровоточащие при инструментальном обследовании, у 12 (40%) пациентов – спонтанно кровоточащие эрозии, в среднем, интенсивность кровоточивости составила в группе 1,38±0,12 баллов. Пальпация очага поражения была болезненна в 100% случаев. Эрозии окружала яркая гиперемированная и отечная слизистая полости рта, интенсивность которых оценивалась в бальных значениях как 2,39±0,09 и 2,29±0,11, соответственно (Рис.3.1.1). При этом на слизистой оболочке имелись типичные папулезные элементы в виде сетки Уитхема.

Рисунок 3.1.1 Состояние слизистой у пациента с эрозивной формой КПЛ на момент первичного обращения.

На 7-е сутки на слизистой оболочке полости рта у всех пациентов сохранялись эрозии, при этом в большинстве случаев (84%) фибринозный налёт отсутствовал, средний размер поражений составил 1,15±0,07 см^2. Однако интенсивность болевого симптома снизилась до умеренного (2,12±0,09 балла), уменьшилась гиперемия (2,29±0,08 балла) и отечность (1,96±0,09 балла) (табл.3.3.1).

До 10 дня лечения у пациентов данной группы отмечались жалобы на боль, жжение и дискомфорт в полости рта у 19 человек, но менее выраженные по сравнению с первичным обращением (1,02±0,09 балла). Сохранялась умеренная гиперемия (2,17±0,09 балла) и отечность (1,82±0,08 балла), размер очагов поражения составил 0,97±0,06 см^2, однако все показатели, начиная с вышеуказанного срока, достоверно улучшались по сравнению с аналогичными показателями до лечения.

Таблица 3.1.1

Динамика клинических симптомов у пациентов первой группы.

	До лечения	3 день	7 день	10 день	14 день	1 месяц	3 месяца	6 месяцев	12 месяцев
Болезненность M±m (баллы)	3,04 ±0,09 *	3,01 ±0,11 *	2,12 ±0,09 *	1,02 ±0,09 *	0,53 ±0,08 *	0,62 ±0,09 *	1,33±0,21 * #	1,52 ±0,13 * #	2,07 ±0,14 * #
Гиперемия M±m (баллы)	2,39 ±0,09	2,37 ±0,08	2,29 ±0,08	2,17 ±0,09	2,05 ±0,09 *	1,84 ±0,08 *	1,59 ±0,09 *	1,21 ±0,18 * #	1,33 ±0,21 * #
Отечность M±m (баллы)	2,29 ±0,11	2,25 ±0,1	1,96 ±0,09 *	1,82 ±0,08 *	1,73 ±0,08 *	1,61 ±0,11 *	1,49 ±0,1 *	1,69 ±0,21 *	1,34 ±0,22 *
Эпителизация M±m см^2	1,31 ±0,06	1,27 ±0,06	1,15 ±0,07	0,97 ±0,06 *	0,88 ±0,05 *	0,51 ±0,06 *	0,4 ±0,07 *	0,78 ±0,06 * #	0,92 ±0,03 * #
Кровоточивость M±m (баллы)	1,38 ±0,12	1,32 ±0,11	1,13 ±0,1	0,91 ±0,08 *	0,75 ±0,08 *	0,68 ±0,09 *	0,71 ±0,1 *	0,74 ±0,12 *	0,94 ±0,14 *

Примечание: *достоверность различий с показателями до лечения, $p<0,05$;

#достоверность различий с показателями 1 месяца после лечения, $p<0,05$.

Полное отсутствие гиперемии к 14-му дню зафиксировано только у 4 пациентов, у остальных сохранялось незначительное воспаление слизистой оболочки (2,05±0,09 балла). Отсутствие кровоточивости регистрировалось у 8 пациентов, у остальных наблюдалась умеренная кровоточивость (0,75±0,08 балла). Эпителизация эрозий в активной фазе отмечалась у 6 пациентов, таким образом, в среднем, в группе общая площадь поражений составила 0,88±0,05 см^2. Коэффициент относительного заживления (Y) составил 0,3.

Спустя 1 месяц после начала лечения у 17 пациентов сохранялись эрозии, причём, у 7 (23,3%) пациентов эрозии составляли от 0,8 до 1 см., в среднем, общая площадь поражений в группе регистрировалась в пределах 0,51±0,06 см^2 (рис.3.1.2). Болевой симптом отсутствовал у 16 пациентов, слабую и умеренную болезненность отмечали 14 пациентов (0,62±0,09 балла). Гиперемия и отечность слизистой в области эрозий зафиксировано, в среднем, в группе по 1,84±0,08 и 1,61±0,11 баллов, соответственно.

Только к 3 месяцу наблюдения основные клинические показатели у пациентов контрольной группы стабилизировались, общая площадь эрозивных поражений не превышал 0,4±0,07 см^2. Однако ремиссия продлилась не долго, и к концу третьего месяца клиническая картина достоверно ухудшилась по сравнению с 1 месяцем наблюдения. У троих пациентов зарегистрированы новые случаи появления эрозий более 1,5 см^2, в связи с чем, данные пациенты прошли повторный курс лечения.

Спустя 6 месяцев диспансерного наблюдения у 16 пациентов контрольной группы (53%) были зарегистрированы новые случаи образования эрозий, при этом общая площадь поражений составляла, в среднем, 0,78±0,06 см^2. А характер гиперемии, отека и болезненности слизистой оболочки полости рта по цифровым и субъективным показателям вернулись к исходным значениям. Данным пациентам было назначено повторное лечение.

Спустя 12 месяцев у 6 пациентов первой группы общая площадь эрозий составляла, в среднем, 0,92±0,03 см^2, что соответствует показателям 10 дня

от начала лечения. Болезненность и гиперемия сохранялись в пределах 2,07±0,14 и 1,33±0,21 баллов, соответственно.

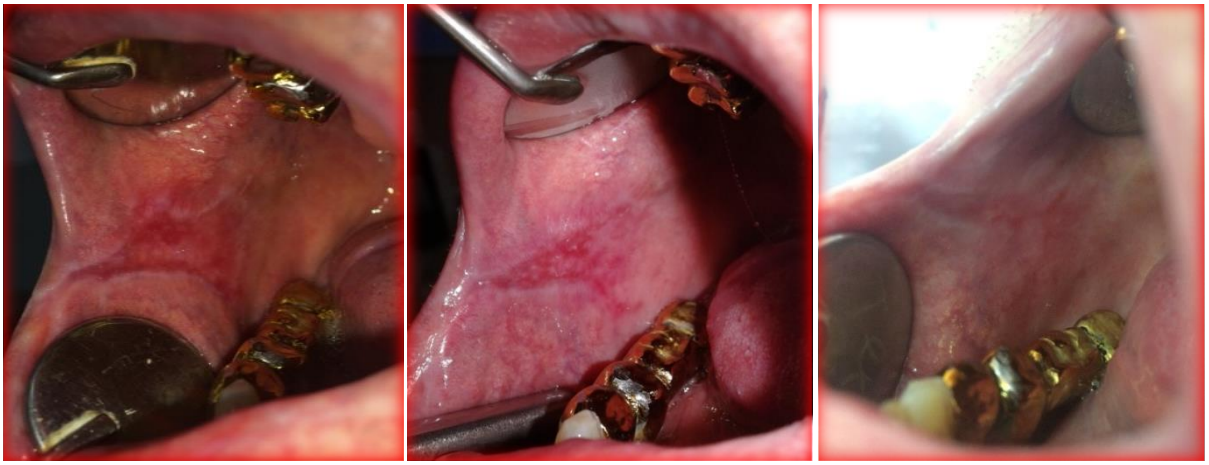

А Б В

Рисунок 3.1.2. Состояние слизистой у пациента с эрозивной формой КПЛ на этапах лечения (традиционная терапия). А-до лечения; Б-14 сутки; В-1 месяц.

3.2 Оценка клинического состояния СОПР у больных с эрозивно-язвенной формой КПЛ при использовании трансмукоидного геля Тизоля®.

До начала лечения у пациентов второй группы общая площадь эрозий составила, в среднем, 1,44±0,07 см^2, в большинстве случаев с отсутствием фибринозного налёта. Характер боли пациенты описывали как «интенсивная» и «умеренная», особенно при приеме пищи (3,09±0,12 балла). Эрозии, спонтанно кровоточащие, выявлялись в 26,7% случаев и/или при инструментальном исследовании в 60% случаев (табл. 2). Во 2 группе на фоне использования композиции аквакомплекса титана глицеросольвата (Тизоль®) с 0,1% бетаметазоном В процесс эпителизации эрозий проходил быстрее, чем в 1 группе. Активная эпителизация эрозий наблюдалась уже на 3 сутки лечения, общая площадь поражений сократилась до 1,01±0,05 см^2. Уменьшился болевой симптом (2,16±0,11 балла) и гиперемия СОПР (2,12±0,11 балла).

На 7 сутки наблюдения у большинства пациентов общая площадь эрозий сократилась и, в среднем, составила 0,62±0,04 см^2, при этом их поверхность была покрыта плотным фибринозным налётом, отсутствовала кровоточивость, что свидетельствует об активном процессе эпителизации СОПР. Наряду с этим больные отмечали умеренный характер боли (0,83±0,09 балла) и гиперемии (1,41±0,1балла) (табл.3.2.1).

Таблица 3.2.1

Динамика клинических симптомов у пациентов второй группы.

	До лечения	3 день	7 день	10 день	14 день	1 месяц	3 месяца	6 месяцев	12 месяцев
Болезненность M±m (баллы)	3,09 ±0,12	2,16 ±0,11 *	0,83 ±0,09 *	0,32 ±0,08 *	0	0	0,33 ±0,16 * #	0,42 ±0,12 * #	0,23 ±0,11 * #
Гиперемия M±m (баллы)	2,45 ±0,1	2,12 ±0,11 *	1,41 ±0,1 *	1,23 ±0,08 *	0,64 ±0,08 *	0,29 ±0,07 *	0,42 ±0,09 *	0,22 ±0,08 *	0,08 ±0,03 * #
Отечность M±m (баллы)	2,04 ±0,11	1,22 ±0,09 *	1,09 ±0,05 *	0,82 ±0,07 *	0	0,12 ±0,06 *	0,14 ±0,08 *	0,1 ±0,07 *	0,09 ±0,08 *
Эпителизация M±m см^2	1,44 ±0,07	1,01 ±0,05 *	0,62 ±0,04 *	0,57 ±0,03 *	0,49 ±0,02 *	0,08 ±0,03 *	0,06 ±0,05 *	0,19 ±0,07 *	0,11 ±0,05 *
Кровоточивость M±m (баллы)	1,15 ±0,09	0,82 ±0,11 *	0,33 ±0,09 *	0	0	0	0,19 ±0,08 * #	0,11 ±0,07 * #	0,06 ±0,04 * #

Примечание: *достоверность различий с показателями до лечения, p<0,05;

#достоверность различий с показателями 1 месяца после лечения, p<0,05.

Спустя 14 дней после лечения у пациентов сохранялась тенденция к эпителизации эрозий и средняя площадь составила 0,49±0,02 см^2., болезненность, отечность и кровоточивость слизистой отсутствовали. Коэффициент относительного заживления (Y) составил 0,9.

Через 1 месяц общая площадь эрозивных поражений у пациентов данной группы составляла 0,08±0,03 см^2., а к 3 месяцу– 0,06±0,05 см^2 (рис.3.2.1).

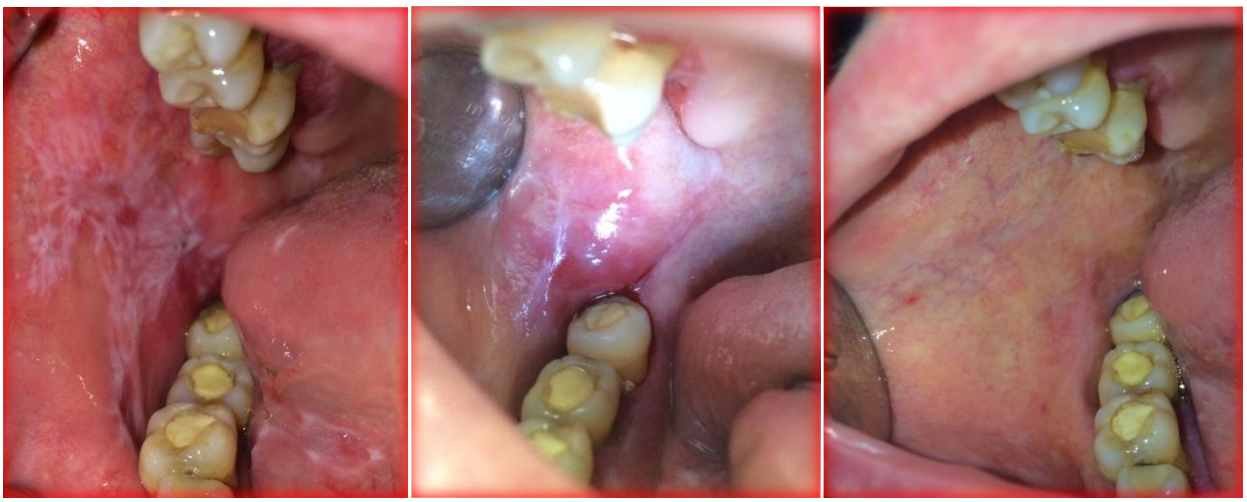

А Б В

Рисунок 3.2.1 Состояние слизистой у пациента с эрозивной формой КПЛ на этапах лечения (с применением Тизоля®). А-до лечения; Б-7 сутки; В-14 дней.

Спустя 6 месяцев диспансерного наблюдения у пациентов 2-ой группы новые случаи образования эрозий зарегистрированы у 3 пациентов (10%), размер эрозий составлял 0,19±0,07 см^2., в связи с чем, им был назначен повторный курс лечения. У остальных пациентов заболевание находилось в стабильной клинической ситуации.

Через год только у 1 пациента регистрировались эрозии размером до 0,11±0,05 см^2., которые на момент осмотра находились в активной фазе эпителизации.

3.3 Оценка клинического состояния СОПР у больных с эрозивно-язвенной формой КПЛ при использовании мукоадгезивной полимерной пленки КП-Пласт вита.

В III группе пациентов, где использовались аппликации саморассасывающихся пленок КП-Пласт вита, размер эрозий до лечения, в среднем, составлял 1,38±0,07см^2., с отсутствием фибринозного налёта у 25 (83,3%) пациентов. До начала лечения пациенты 3 группы отмечали сильные болевые ощущения (3,12±0,11балла), при осмотре выявлялась

кровоточивость при инструментальном обследовании (1,16±0,11балла) на фоне выраженной гиперемии (2,59±0,09 балла) СОПР (табл.3.3.1).

Таблица 3.3.1

Динамика клинических симптомов у пациентов третьей группы.

	До лечения	3 день	7 день	10 день	14 день	1 месяц	3 месяца	6 месяцев	12 месяцев
Болезненность M±m (баллы)	3,12 ±0,11	2,71 ±0,16 *	1,03 ±0,17 *	0,44 ±0,1 *	0,32 ±0,09 *	0,31 ±0,11 *	0,39 ±0,15 *	0,92 ±0,12 * #	0,74 ±0,13 * #
Гиперемия M±m (баллы)	2,59 ±0,09	2,43 ±0,1	1,82 ±0,11 *	1,64 ±0,1 *	1,31 ±0,09 *	1,08 ±0,06 *	1,42 ±0,11 * #	0,45 ±0,21 * #	0,26 ±0,13 * #
Отечность M±m (баллы)	2,32 ±0,13	2,19 ±0,11	1,83 ±0,1 *	1,4 ±0,09 *	1,09 ±0,04 *	1,04 ±0,03 *	1,44 ±0,12 * #	0,42 ±0,21 * #	0,28 ±0,1 * #
Эпителизация M±m $см^2$	1,38 ±0,07	1,27 ±0,07	0,81 ±0,05 *	0,69 ±0,04 *	0,61 ±0,03 *	0,26 ±0,04 *	0,29 ±0,03 *	0,38 ±0,02 * #	0,33 ±0,02 *
Кровоточивость M±m (баллы)	1,16 ±0,11	1,09 ±0,09	0,75 ±0,08 *	0,32 ±0,09 *	0,04 ±0,03 *	0,08 ±0,04 *	0,42 ±0,09 * #	0,34 ±0,08 * #	0,19 ±0,07 *

Примечание: *достоверность различий с показателями до лечения, $p<0,05$;

#достоверность различий с показателями 1 месяца после лечения, $p<0,05$.

На 7 день лечения площадь эрозивных поражений уменьшилась и составила, в среднем, 0,81±0,05 $см^2$.Отсутствие болевого симптома, чувства «стянутости» и шероховатости слизистой отметили 17 пациентов, остальные оценили боль как «незначительную» – 1,03±0,17 балла. Визуально отмечалась слабая гиперемия и отечность СОПР (1,82±0,11 балла).

К 14-му дню лечения у 21 пациента была отмечена активная эпителизация очагов поражения, общая площадь эрозий в группе составила 0,61±0,03 $см^2$. Сохранялась умеренная болезненность (0,32±0,09 балла) и гиперемия (1,31±0,09 балла) при отсутствии кровоточивости. Коэффициент относительного заживления (Y) составил 0,6.

Спустя 1 месяц после лечения у пациентов данной группы площадь эрозий, в среднем составила 0,26±0,04 см^2, болевая реакция оценивалась в 0,31±0,11 балла, при слабо выраженной гиперемии и отечности слизистой полости рта (1,08±0,06 и 1,04±0,03 баллов, соответственно) (рис.3.3.1).

Через 3 месяца у 1 пациента зарегистрирован рецидив, и общая площадь поражений в группе составила 0,29±0,03 см^2. На фоне умеренной болезненности (0,39±0,15 балла), сохранявшейся при приеме пищи, отмечалась общая тенденция к регрессии клинических признаков заболевания.

А Б В

Рисунок 3.3.1. Состояние слизистой у пациента с эрозивной формой КПЛ на этапах лечения (с применением КП-Пласт вита). А-до лечения; Б-14 сутки; В-1 месяц.

У 6 пациентов спустя пол года наблюдения выявлены новые случаи появления эрозий, хотя, в среднем, в 3 группе площадь поражений составила 0,38±0,02 см^2. Несколько ухудшились показатели «боли» (0,92±0,12 балла), гиперемии и отечности (0,45±0,21 и 0,42±0,21баллов). Спустя год после лечения у 3 пациентов данной группы выявлены случаи рецидива.

***

Таким образом, в течение всего периода наблюдения в группе пациентов, местное лечение которых включало аппликации масляного раствора витамина А и Солкосерил с 0,1% бетаметазоном В 1:1, дважды отмечались случаи рецидива появлений эрозий после проведенной терапии. Течение заболевания имел перманентный характер, процесс эпителизации

протекал не активно. Применение повязок из 0,1% бетаметазана В и пластин КП-Пласт вита для местного лечения эрозивных поражений СОПР у пациентов с КПЛ позволило купировать основные симптомы к 7 дню терапии.

В группе пациентов, где местно использовалась композиция Тизоля® и 0,1% бетаметазана В регрессия признаков воспаления отмечалось уже к 3 дню лечения, полная эпителизация была зарегистрирована на 14 сутки у 90% пациентов.

3.4. Результаты мониторинга базального кровотока у пациентов с деструктивными формами КПЛ на фоне проводимой терапии.

Оценку состояния микроциркуляции слизистой полости рта у пациентов с КПЛ проводили с помощью метода ЛДФ. В контрольной группе здоровых лиц показатель М составил 21,5±0,37 пф.ед. Среднее квадратичное отклонение равнялось 4,9±0,2 пф.ед., Kv составил 22,8±0,2%.

У всех пациентов с КПЛ полости рта до начала лечения были получены следующие результаты: показатель М составил 33,5±0,43 пф.ед., что на 55,8% больше, чем у здоровых лиц; уровень флакса равнялся 1,67±0,02 пф.ед., что на 93,4% ниже, чем у здоровых лиц, а коэффициент вариации, соответственно, был рассчитан с помощью формулы - $Kv=\sigma/M\times100\%$ и составил 4,98±0,15%, что на 57,8% ниже, чем аналогичный показатель здоровых лиц. Полученные результаты свидетельствуют о развитии очень тяжелой 4 степени нарушений системы микроциркуляции, характеризующейся угнетением тканевого кровотока и ослабление микроциркуляции. Подобная картина наблюдается при гиперемической форме нарушения микроциркуляции, возникающей при выраженном воспалении.

Спустя 6 и 12 месяцев (отдаленные сроки наблюдения) на фоне проведенного медикаментозного лечения у пациентов всех групп отмечалось улучшение параметров базального кровотока, однако, характер

микроциркуляторных изменений был разным в зависимости от проводимой терапии. Так, в первой группе, через полгода, на фоне традиционного медикаментозного лечения величина среднего потока крови в интервалах времени (10 минут) составила 31,74±0,1 пф.ед., что на 5,2% меньше относительно показателя до лечения. Степень нарушения микроциркуляции оставалась в прежних границах и трактовалась, как очень тяжелая. Среднее колебание перфузии относительно среднего значения потока крови М повысилось на 25% и равнялось 2,09±0,02 пф.ед. Так как параметр σ и Kv прямо пропорциональны друг другу, соответственно и коэффициент вариации также увеличился на 34,5% и равнялся 6,7±0,1% (табл.3.4.1).

Таблица 3.4.1

Динамика параметров базального кровотока у пациентов I группы.

Сроки наблюдения	М, пф.ед	σ, пф.ед	Kv, %
До лечения	33,5±0,43*	1,67±0,02*	4,98±0,15*
Спустя 6 месяцев	31,74±0,1*	2,09±0,02*	6,7±0,1*
Спустя 12 месяцев	23,6±0,8*	3,6±0,2*	15,7±0,2*

Примечание: достоверность различий по отношению к показателям, полученным через 12 месяцев:* - $p< 0,05$

Через год от начала наблюдения положительная тенденция сохранялась. Так, показатели базального кровотока в первой группе составили: М –23,6±0,8 пф.ед., что на 25% меньше относительно 6 месяцев наблюдения ($p<0,05$); σ – 3,6±0,2 пф.ед., что в 1,7 раза больше относительно предыдущего показателя ($p<0,05$), увеличился коэффициент вариации до 15,7±0,2% ($p<0,05$). Таким образом, отмечена положительная динамика микроциркуляторных изменений.

В группе, где применяли для лечения КПЛ аппликации Тизоля®, спустя 6 месяцев наблюдения выявлена положительная тенденция в улучшении микроциркуляторных показателей. Основные параметры базального кровотока составили: М – 29,82±0,1 пф.ед, σ – 2,09±0,02 пф.ед., Kv – 7,4±0,1%. Снижение тканевого кровотока регистрировалась в пределах

38,6%, что соответствует 3 степени недостаточности микроциркуляции. Достоверное улучшение показателей относительно полученных данных на начало лечения свидетельствует об улучшении состояния микроциркуляции в полости (табл. 3.4.2).

Таблица 3.4.2

Динамика параметров базального кровотока у пациентов II группы.

Сроки наблюдения	M, пф.ед	σ, пф.ед	Kv, %
До лечения	33,5±0,43*	1,67±0,02*	4,98±0,15*
Спустя 6 месяцев	29,82±0,1*	2,09±0,02*	7,4±0,1*
Спустя 12 месяцев	22,8±0,5 *	4,4±0,1*	18,6±0,2 *

Примечание: достоверность различий по отношению к показателям, полученным через 12 месяцев:* - $p< 0,05$

Спустя 12 месяцев также отмечается достоверное улучшение показателей микроциркуляции как по сравнению с данными, полученными до лечения, так и относительно показателей, полученных 6 месяцев назад ($p<0,05$): M – 22,8±0,8 пф.ед., σ – 4,4±0,1 пф.ед. и Kv - 18,6±0,2 %.

В третьей группе исследования показатель M достоверно уменьшился в 1.1 раза и составил 29,45±0,1 пф.ед., уровень флакса достоверно увеличился в 1,3 раза и равнялся 2,15±0,01 пф.ед. Снижение тканевого кровотока регистрировалась в пределах 36,9%, что соответствует 3 степени недостаточности микроциркуляции. Соответственно и увеличился коэффициент вариации в 1,4 раза. Через 12 месяцев у пациентов данной группы показатели базального кровотока Kv и σ приблизились к референтным значениям (табл.3.4.3).

Таблица 3.4.3

Динамика параметров базального кровотока у пациентов III группы.

Сроки наблюдения	M, пф.ед	σ, пф.ед	Kv, %
До лечения	33,5±0,43*	1,67±0,02*	4,98±0,15*
Спустя 6 месяцев	29,45±0,1*	2,15±0,01*	7,2±0,1*
Через 1 год	22,4±0,3*	4,3±0,1*	19,1±0,2*

Примечание: достоверность различий по отношению к показателям, полученным через 12 месяцев:* $p < 0,05$

***

Перечисленные выше изменения свидетельствуют о запуске компенсаторных механизмов и переходе в нормоциркуляторный вариант, сопровождающийся улучшением вазомоторной активности микрососудов. Следует отметить, что положительная динамика микроциркуляторных изменений у больных КПЛ, заключающаяся в улучшении показателей базального кровотока, свидетельствует об успешности проводимой терапии, адекватном выборе лекарственных средств.

Статистически достоверное увеличение уровня флакса и коэффициента вариации говорит о том, что на протяжении всего периода лечения во всех группах происходит уменьшение капиллярного стаза, что объясняется уменьшением вазоактивных веществ в тканях и стимуляцией изменений вазодинамического сдвига в сторону улучшения. Однако, анализ данных параметров базального кровотока в группе, где проводилось традиционное лечение, указывает на более медленный темп нормализации гемодинамики.

3.5. Изменение основных показателей местного иммунитета у больных КПЛ слизистой оболочки рта под влиянием различных биоадгезивных лекарственных препаратов.

Для всех определенных провоспалительных цитокинов наблюдалось статистически значимое снижение, в результате терапии. Однако, характер снижения в зависимости от выбранной терапии был разным.

Концентрация IL-1β в 1-ой группе (в терапии использовались традиционные формы лекарственных повязок) достоверно снижалось до 14 дня (231,38±0,9 пг/мл) по сравнению с началом терапии (395,95±0,7 пг/мл). С 21 дня после проведенного лечения наблюдалось относительное повышение показателей, и к 1 месяцу концентрация IL-1β достигла 249,64±1,2 пг/мл.

Показатели концентрации IL-1β во 2-ой группе (в комплексном лечении применяли композицию Тизоль) и 3-ей группе (в комплексном

лечении использовали саморассасывающиеся пластины Кп-Пласт вита) вели себя аналогично первой, но при этом снижение до 14 дня (182,61±0,7пг/мл и 200,96±0,7пг/мл, соответственно) было более выражено у пациентов 2 группы (рис.3.5.1).

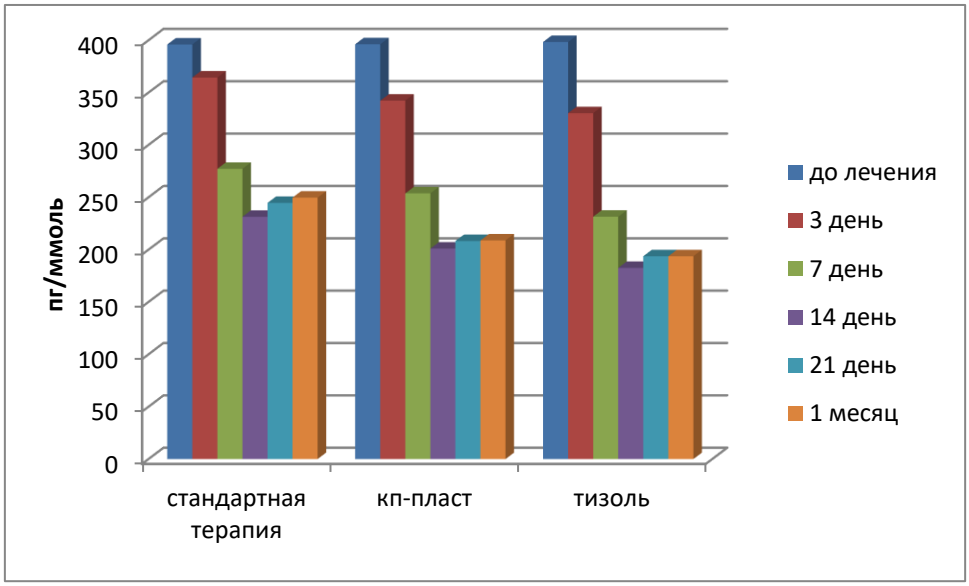

Рисунок 3.5.1. Динамика концентрации IL-1β в ротовой жидкости на фоне лечения.

С 21 дня значение IL-1β в третьей группе незначительно повышается (208,26±0,7 пг/мл), оставаясь в этих пределах вплоть до конца 1 месяца наблюдения (208,83±0,6 пг/мл), что достоверно лучше показателя 1-ой группы в эти же сроки.

Во второй группе концентрация IL-1β в ротовой жидкости оставалась достоверно ниже показателей 1-ой и 3-ей группы, не только на 7 день лечения (231,42±0,6 пг/мл, 277,18±1,03 пг/мл и 253,75±0,6 пг/мл, соответственно), но и к 1 месяцу наблюдения (193,71±0,7 пг/мл, 249,64±1,2 пг/мл и 208,83±0,6 пг/мл, соответственно) ($p<0,01$).

Концентрация TNF-α в 1-ой группе достоверно снижалось до 14 дня, с момента начала терапии (3,816±0,01пг/мл и 1,784±0,01пг/мл, соответственно). С 21 дня наблюдалось относительное повышение показателей TNF-α (1,802±0,01пг/мл) и через 1 месяц достигли 1,827±0,01

пг/мл, сохранив при этом достоверное различие с показателями на момент первичного обследования пациентов данной группы (p<0,01).

Показатели концентрации TNF-α во 2-ой и 3-ей группах также снижались, при этом статистически значимо отличались от значений первой группы как на 3,7, так и на 14 день терапии (рис.3.5.2). Однако достоверных различий между 2-ой и 3-ей группой выявлено не было. Начиная с 21дня наблюдения, концентрации TNF-α возрастает во всех группах, при этом достоверных различий выявлено не было.

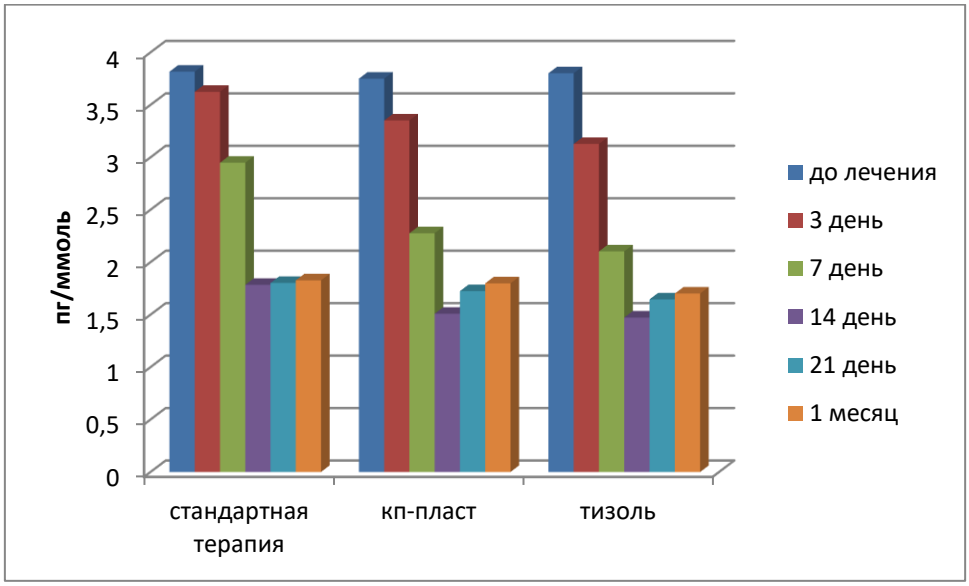

Рисунок 3.5.2. Динамика концентрации TNF-α в ротовой жидкости на фоне лечения.

Концентрация IFNγ в 1-ой группе достоверно снижалось до 14 дня (4,08±0,02 пг/ммоль) с момента начала терапии (5,93±0,01 пг/ммоль). После наблюдалось относительное повышение показателей, и к 21 дню концентрация IFNγ составила 4,16±0,01 пг/ммоль. Через 1 месяц значение IFNγ (4,22±0,01 пг/ммоль) оставалось достоверно ниже по сравнению с показателем до лечения (p<0,01).

Показатели концентрации IFNγ во 2-ой группе и 3-ей группе вели себя аналогично первой, но при этом снижение до 14 дня, с момента начала терапии было более выражено (рис.3.5.3). Характерных различий между 2-ой 3-ей группой выявлено не было.

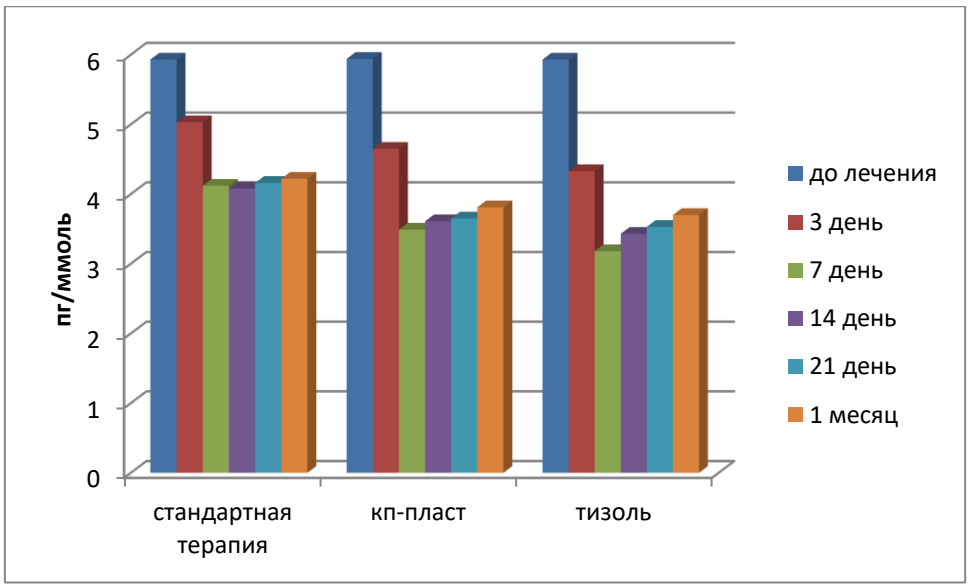

Рисунок 3.5.3. Динамика концентрации IFNγ в ротовой жидкости на фоне лечения.

Для противовоспалительного цитокина IL-4, характерным явилось достоверное повышение значений концентраций, после начала терапии в 1-ой группе (11,96±0,07 пг/ммоль) до 14 дня (25,35±0,08 пг/ммоль). Начиная с 21 дня наблюдалось относительное снижение показателей (21,45±0,07 пг/ммоль) и к 1 месяцу наблюдения достигло значения 19,85±0,08 пг/ммоль, сохраняя достоверную разницу с показателями на начало терапии пациентов данной группы ($p<0,01$).

Во 2-ой группе значения IL-4были значительно выше, чем 1-ой группе на протяжении всего исследуемого периода (рис.3.5.4). В третьей группе наблюдалась аналогичная тенденция повышения концентрации IL-4, которая достигла максимального значения к концу терапии (14 день) – 27,09±0,08 пг/ммоль, а к месяцу наблюдения составила 21,57±0,07 пг/ммоль. При этом достоверных различий между 2-ой 3-ей группой выявлено не было.

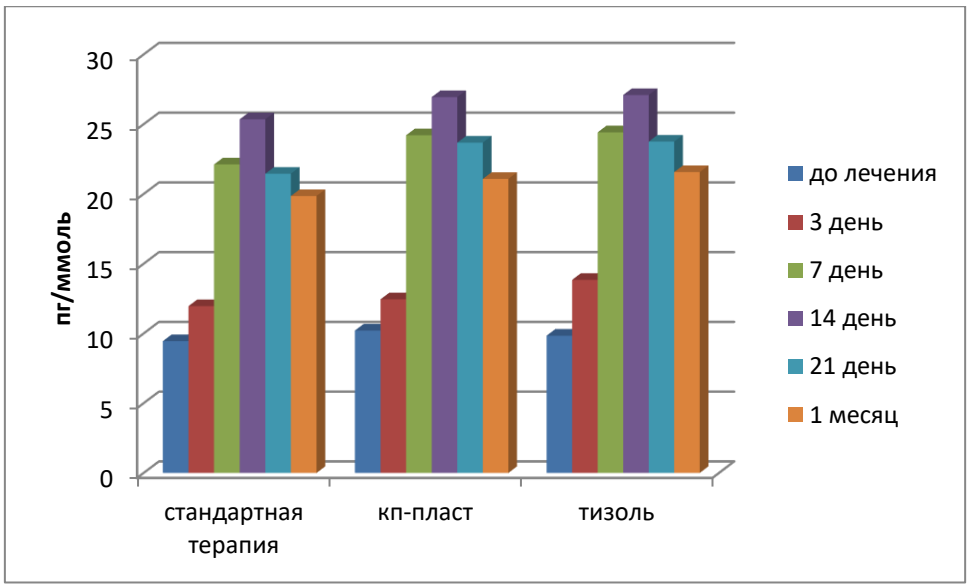

Рисунок 3.5.4. Динамика концентрации IL-4 в ротовой жидкости на фоне лечения.

Уровень цитокина IL-8 достоверно снижался во всех группах на фоне терапии и к 14 дню его концентрация достигла минимальных значений (273,61±0,9 пг/ммоль, 245,78±0,9 пг/ммоль и 225,86±0,8 пг/ммоль, соответственно) ($p<0,01$). Однако с 21 дня наблюдался незначительный рост показателей, и к 1 месяцу они достигли значений, характеризующих стабилизацию воспалительного процесса (296,42±0,9 пг/ммоль, 273,33±0,8 пг/ммоль и 265,8±0,9 пг/ммоль, соответственно) (рис.3.5.5)

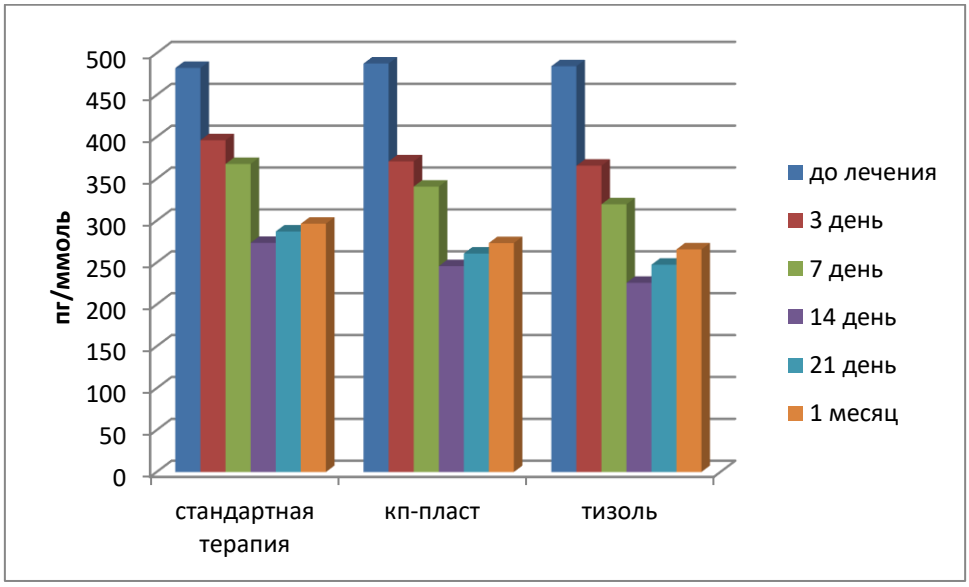

Рисунок 3.5.5 Динамика концентрации IL-8 в ротовой жидкости

Динамика изменения концентрации иммуноглобулинов соответствовала картине воспаления.

Концентрация IgA продолжала нарастать, даже после начала лечения, вплоть до 7 дня терапии во всех группах (0,38±0,003 МЕ/мл,0,35±0,002 МЕ/мл и 0,36±0,002 МЕ/мл, соответственно). При этом средние значения во 2 и 3 группах были ниже, чем в 1-ой, но статистически не различались. Однако к 14 дню терапии наблюдалось некоторое снижение показателей (0,36±0,003 МЕ/мл, 0,34±0,002 МЕ/мл и 0,29±0,002 МЕ/мл, соответственно). При этом средние значения во 2 и 3 группах были статистически значимо ниже, чем в 1-ой. Далее наблюдалось снижение концентраций, вплоть до 1 месяца после начала терапии (рис. 3.5.6).

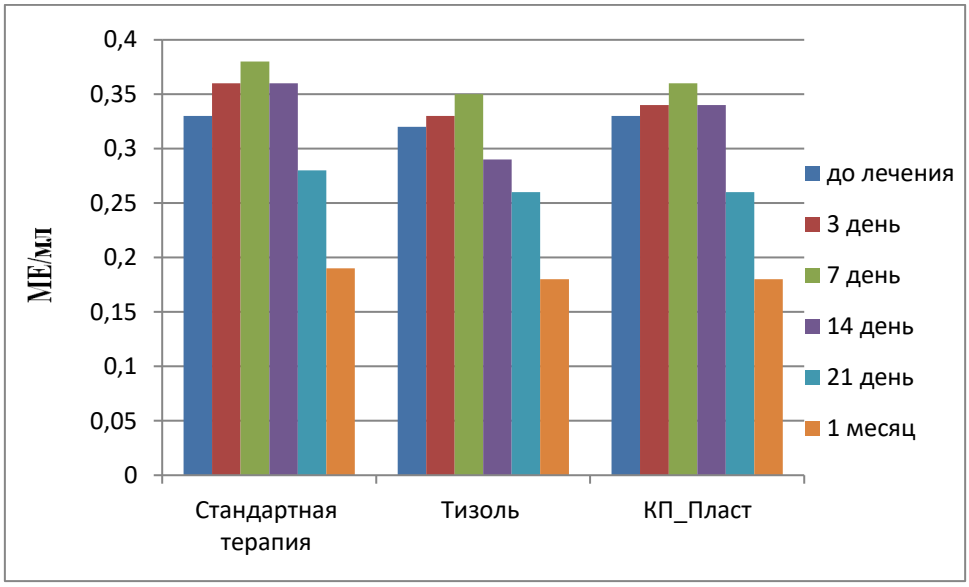

Рисунок 3.5.6. Динамика концентрации IgA в ротовой жидкости.

Концентрация IgG продолжала нарастать, даже после начала лечения, вплоть до 14 дня терапии, и держалась на данном уровне до 30 дня после начала терапии. При этом значимых различий между типами терапий выявлено не было (рис. 3.5.7).

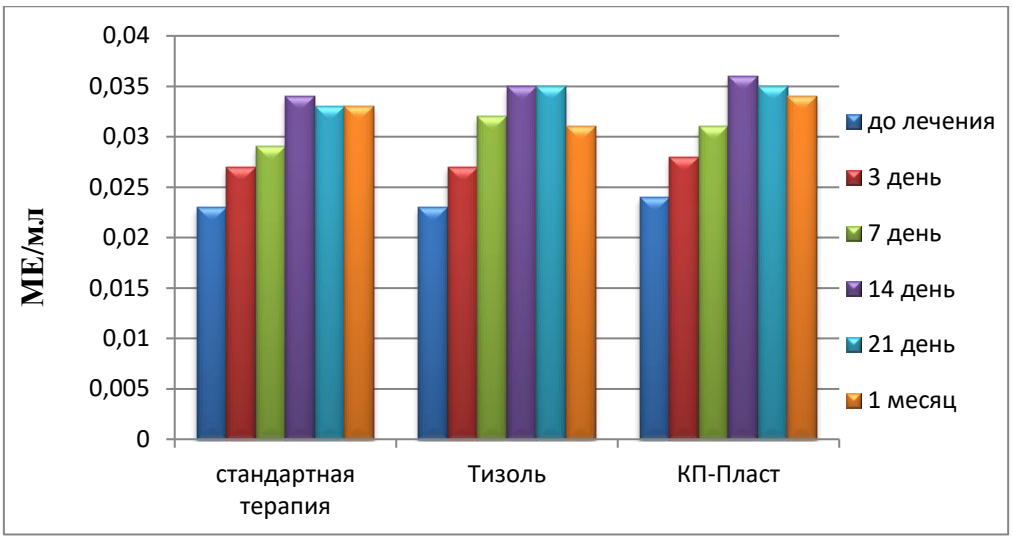

Рисунок 3.5.7. Динамика концентрации IgG в ротовой жидкости.

***

У пациентов с эрозивно-язвенной и буллезной формами КПЛ, в комплексном лечении которых использовали лекарственную композицию Тизоля®, уровень провоспалительных цитокинов в ротовой жидкости был достоверно ниже чем в 1-ой и 3-ей группах, практически во всех временных точках, а противовоспалительных достоверно повышался до 14 дня терапии, к тому же уровень IgA снизился также к 14 дню и, при этом был достоверно ниже, чем в 1-ой группе, что свидетельствует о более выраженной активации иммунного ответа Т- и В-типа, и более быстрой элиминации антигенов, относительно 1-ой и 3-ей групп.

3.6 Результаты цитологического исследования.

В мазках-отпечатках, взятых у группы добровольцев без патологии СОПР (20 человек), определяются большие клетки эпителия с интенсивным окрашенным ядром и равномерно окрашенной цитоплазмой. Диаметр ядра составляет 47,5±0,4 мкм. Индекс дифференцировки клеток (ИДК) равняется 490±20 усл.ед. При этом, следует отметить, что базальные, парабазальные и промежуточные клетки I типа отсутствуют. Цитограмму представляют промежуточные клетки II типа (10%), поверхностные клетки (37%) и безъядерные клетки (53%).

У больных красным плоским лишаем выполненный мазок-отпечаток в очаге поражения показал большое количество промежуточных клеток I типа, поверхностные и безъядерные клетки практически отсутствуют (17%). ИДК равнялся 225±15 усл. ед., процентное соотношение базальных клеток составлял 8,9%, парабазальных – 26,7%, промежуточных клеток I типа и II типа 46,7% и 17,7%, соответственно. Таким образом, индекс дифференцировки клеток был в 2,2 раза меньше относительно аналогичного показателя группы здоровых лиц. Данное значение было статистически достоверно различным, при $p < 0,05$ (рис. 3.6.1).

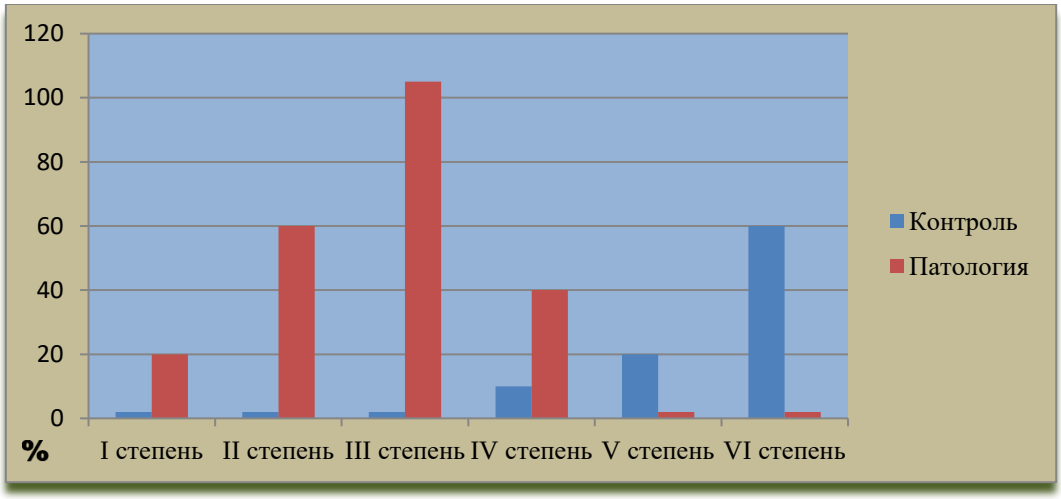

Рисунок. 3.6.1 Количество клеток с соответствующей степенью дифференцировки больных КПЛ относительно группы контроля.

Клетки характеризовались слабобазофильной цитоплазмой и полигональной формой. Ядра клеток - с хорошо выраженным рисунком хроматина, уменьшены в размерах. Среднее значение диаметра ядра составило 19,5±1,2 мкм. Клетки плоского эпителия наблюдались в единичных случаях. На фоне большого количества лейкоцитов (нейтрофилы) эритроциты выявлялись до 60 в поле зрения, единичные клетки плоского эпителия, нити фибрина, кокки, ядра разрушенных клеток, что свидетельствует о ярко выраженном воспалительном процессе в полости рта (рис. 3.6.2).

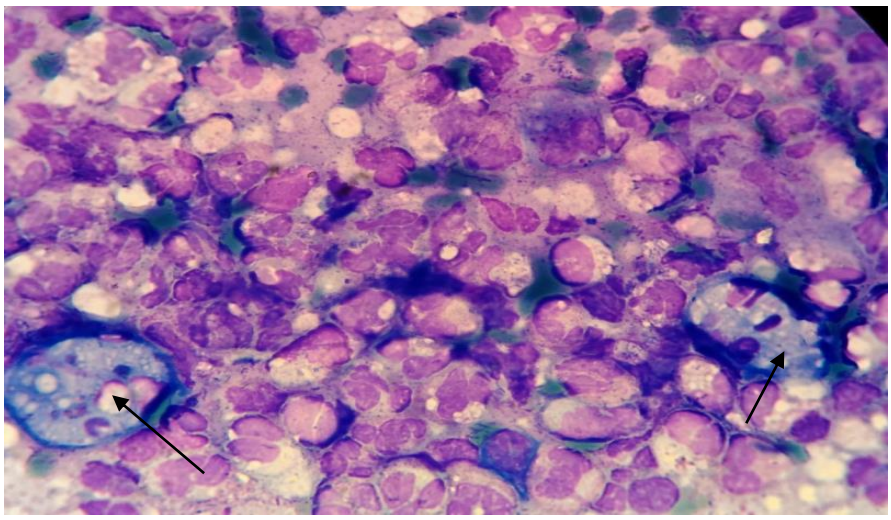

Рисунок. 3.6.2. Мазок-отпечаток эрозивной поверхности СОПР больного КПЛ до лечения. Увеличение х1000. Окраска по Папенгейму.

Грубые деструктивные поражения слизистой полости рта подтверждаются отсутствием контура ядер у некоторых клеток из-за нечеткости, признаками пикнотических изменений, неравномерным распределением хроматина, отсутствием безъядерных клеток.

Отмечается повышение количества нейтрофилов, вероятно, на фоне увеличения лейкоцитов (палочкоядерные – 8, сегментоядерные – 68); эозинофилов – 0; лимфоцитов – 18; миелоцитов – 5; плоские клетки – 1. Увеличение содержания палочкоядерных нейтрофилов, наличие незрелых гранулоцитов, бактериальная обсемененность кокковой микрофлорой свидетельствуют о хроническом стойком воспалительном процессе в полости рта.

На фоне проведения медикаментозной терапии больных красным плоским лишаем была получена положительная динамика во всех группах. Однако анализ качественных и количественных показателей цитограмм отличается разным характером процесса репаративной регенерации эпителия в зависимости от типа лечения.

Через неделю после проведения традиционного метода лечения анализ цитограмм не выявил достоверной разницы от показателей, полученных до начала медикаментозной терапии (рис.3.6.3).

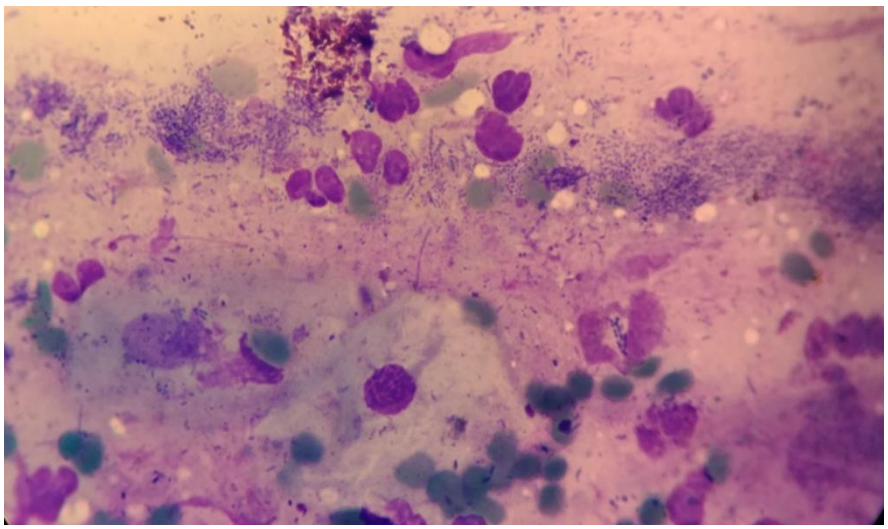

Рисунок. 3.6.3 Мазок-отпечаток больного I группы на 7 день лечения. Увеличение х1000. Окраска по Папенгейму.

ИДК составил 237±18 усл.ед. и представлен преимущественно клетками начальной стадии дифференцировки. Форма клеток округлая с диаметром в среднем 20,3±0,7 мкм с базофильной цитоплазмой. Фон мазка отличался мутностью. Количество безъядерных клеток было минимальным. Выявляются многочисленные эпителиальные комплексы, расположенные группами, что свидетельствовало об активности воспалительно-деструктивного процесса (рис 3.6.4).

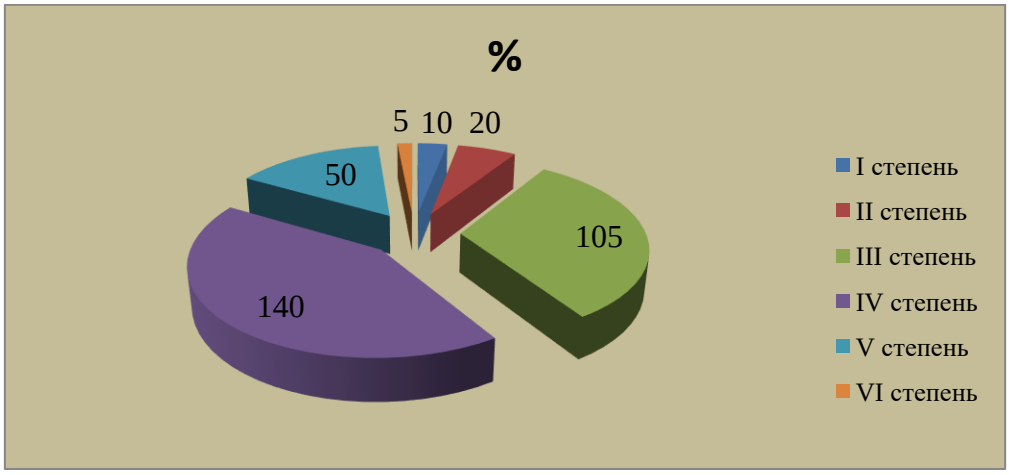

Рисунок 3.6.4. Процентное соотношение клеток с соответствующей степенью дифференцировки у больных I группы на 7 день лечения.

Спустя 7 дней у больных II группы, в схему лечения которых были включены аппликации Тизоль® с 0,1% раствора бетаметазона, отмечалась

тенденция к увеличению количества эпителиальных клеток и формированию их в пласты (рис. 3.6.5).Отмечались признаки уменьшения дегенеративных изменений в клетках. Индекс дифференцировки клеток увеличился на 68,9%, составив 380±25 усл.ед., при этом процентное соотношение клеток с соответствующей степенью дифференцировки выглядело следующим образом: базальные клетки – 10%, парабазальные – 15%, промежуточные клетки I типа – 20%, промежуточные клетки II типа – 30%, поверхностные и безъядерные – 20% и 10% соответственно (рис. 3.6.6).

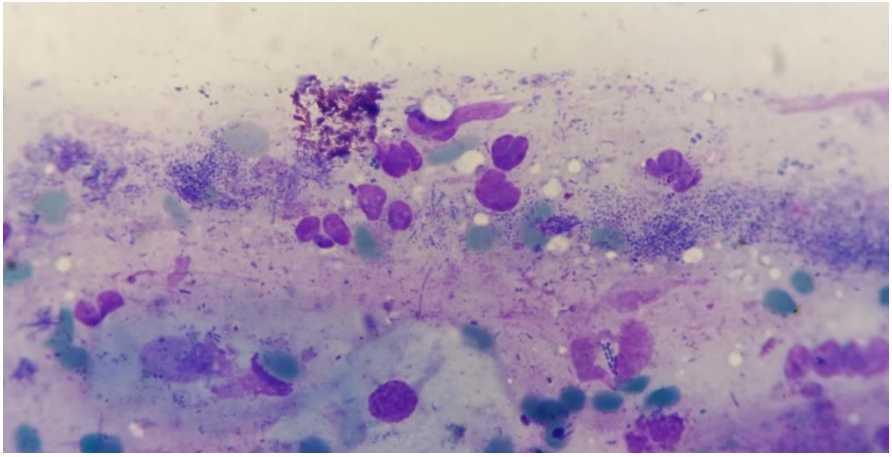

Рисунок. 3.6.5 Мазок-отпечаток больного II группы больных КПЛ на 7 день фармакотерапии. Эритроциты и нити фибрина отмечаются единичные клетки эпителия. Увеличение х1000.Окрашивание по Папенгейму.

Из диаграммы следует, что на 7 день медикаментозной терапии наблюдаются клетки полигональной формы с оксифильной цитоплазмой и высокой степенью кератинизации, хотя и в меньшем количестве. Среднее значение диаметра ядра достоверно не отличается от аналогичного показателя до лечения и составляет 23,0±1,4 мкм, при $p>0,05$. Процентное соотношение различных видов лейкоцитов выглядит следующим образом: эозинофилы и палочкоядерные нейтрофилы отсутствуют, сегментоядерные нейтрофилы – 98 в поле зрения, лимфоцитов – 2, миелоцитов – 0, что свидетельствовало о снижении характера воспалительных явлений в полости рта. Однако следует отметить, что явления фагоцитоза сохранялись на фоне снижения кокковой микрофлоры.

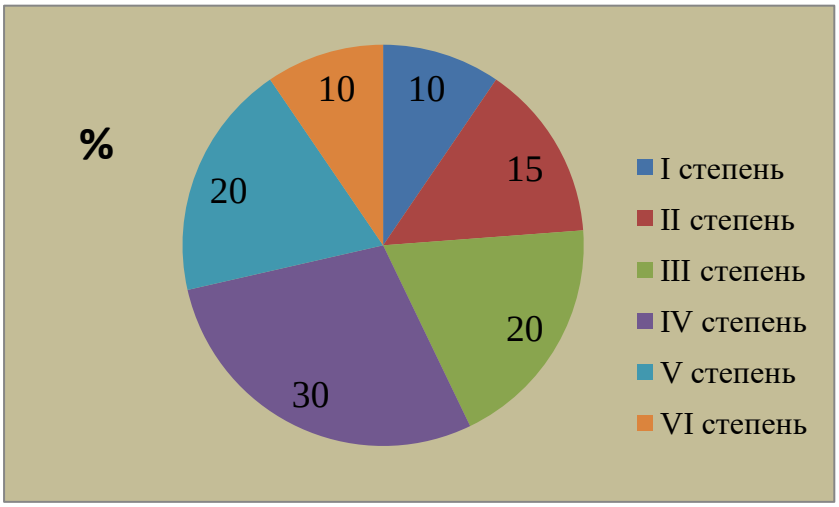

Рисунок. 3.6.6 Процентное соотношение клеток с соответствующей степенью дифференцировки у больных II группы на 7 день.

На 7 сутки у больных III группы, которым на фоне проведения аппликаций 0,1% раствора бетаметазона В, зафиксированного с помощью мукоадгезивной полимерной пленки, в цитограмме была обнаружена достоверная разница по ИДК – 290±25 усл.ед по сравнению с первоначальными данными, однако, следует отметить отсутствие достоверных различий с показателем ИДК I группы в эти же сроки (при p>0,05) (рис.3.6.7).

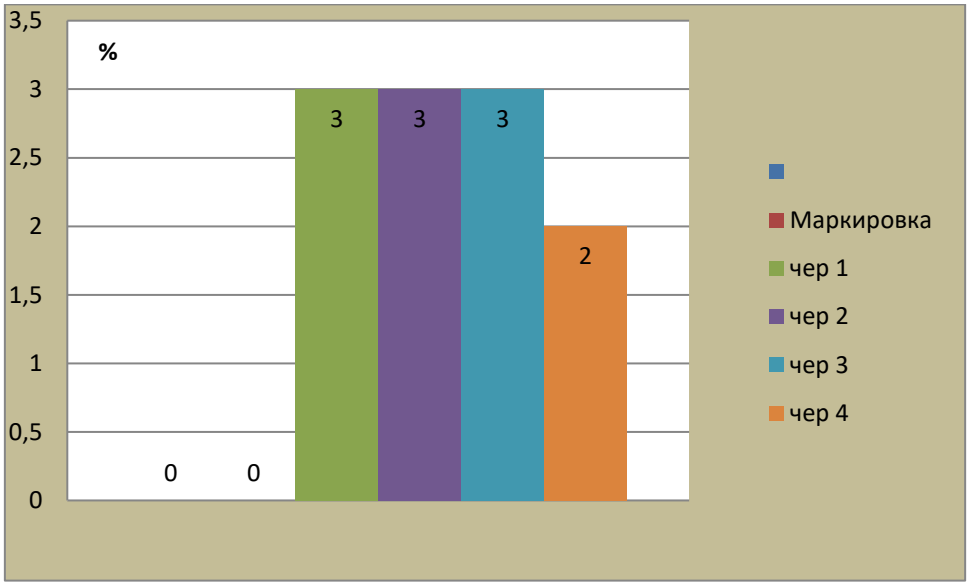

Рисунок 3.6.7 Процентное соотношение клеток с соответствующей дифференцировки у больных III группы на 7 сутки.

Эпителиальные клетки располагались группами. Преимущественно это были клетки промежуточного слоя эпителия. Поверхностные, безъядерные клетки отсутствуют.

Среднее значение диаметра ядра равняется 20,3±0,8 мкм. Кокковая микрофлора отсутствовала, вероятно, за счет действия мукоадгезивной пленки, сохраняющейся в полости рта в течение 2-3 часов, и, таким образом, препятствующей попаданию и размножению микроорганизмов в область эрозивно-язвенных поражений. Так, на 7-е сутки у больных III-й группы отмечались эритроциты до 25 в поле зрения, лейкоциты (нейтрофилы до 8 в поле зрения-сохранные и полуразрушенные), что свидетельствует о сохранении признаков воспаления (рис. 3.6.8).

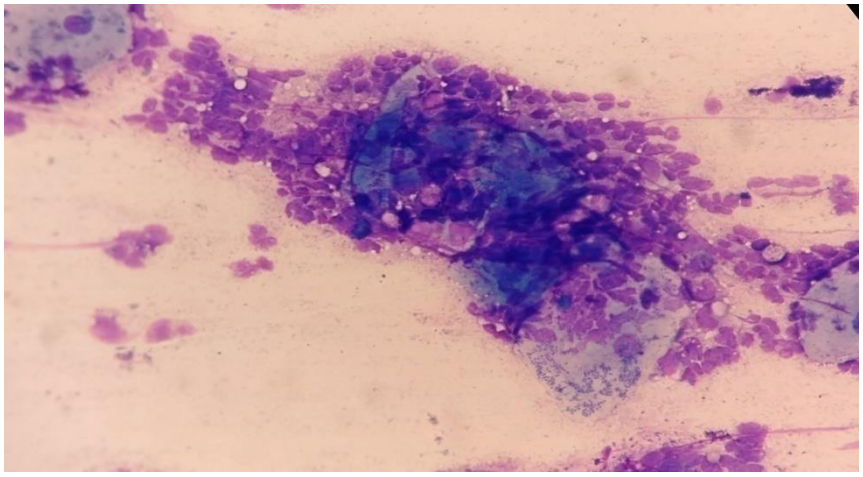

Рисунок. 3.6.8 Мазок-отпечаток больного III группы спустя неделю лечения. Увеличение х1000. Окрашивание по Папенгейму.

Спустя две недели в цитограмме в группе больных, обработку эрозивно-язвенных поражений которых проводили с помощью традиционной терапии, имело место кератинизация начальных слоев эпителия. Об этом свидетельствовало появление промежуточных клеток II типа, незначительное увеличение процентного содержания клеток V и VI стадии дифференцировки, а также увеличение ИДК до 331±10 усл.ед. В мазках-отпечатках больных I группы отмечается увеличение количества клеток зрелых форм, уменьшение явлений фагоцитоза и кокковой микрофлоры, что свидетельствует об уменьшении воспалительно-деструктивных процессов в

полости рта на фоне начальных признаков восстановления кератинизации эпителия. Микроскопически отмечаются эритроциты до 20 в поле зрения, единичные лейкоциты в поле зрения (нейтрофилы), единичные клетки плоского эпителия, расположенного группами (рис 3.6.9).

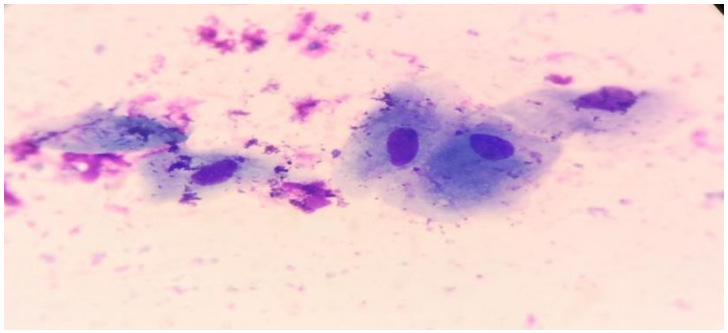

Рисунок.3.6.9.Мазок-отпечаток больного I группы спустя 14 дней лечения. Увеличение х1000.Окрашивание по Папенгейму.

К 14-му дню лечения у больных II группы отмечается уменьшение и полное исчезновение базальных, парабазальных и промежуточных клеток I типа, промежуточные клетки II типа были единичные в поле зрения – 12%. Процентное соотношение поверхностных и безъядерных клеток равняется 38% и 50% соответственно. Индекс дифференцировки клеток увеличился и составляет 450±20 усл.ед., при этом статистически достоверной разницы не получено относительно аналогичного показателя группы здоровых людей. Среднее значение диаметра ядра равнялось 45,7±1,2 мкм (рис.3.6.10).

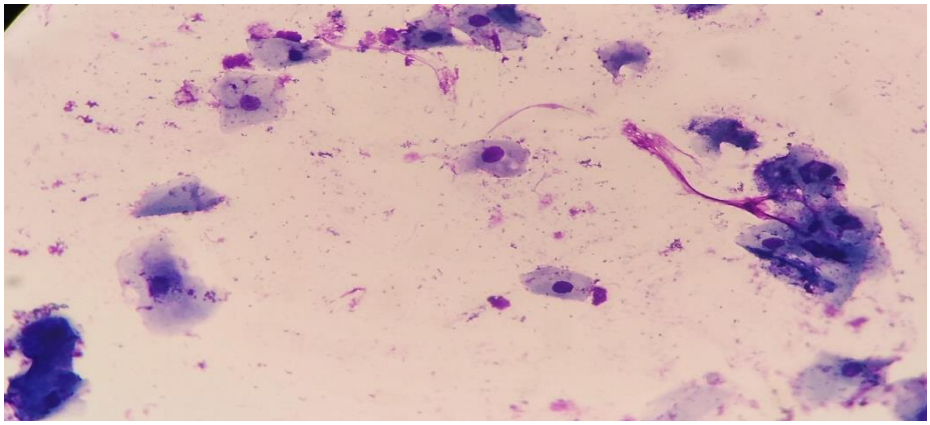

Рисунок 3.6.10.Мазок-отпечаток больного II группы к 14 дню лечения. Увеличение х1000. Окрашивание по Папенгейму.

Такие изменения свидетельствуют о практически полном завершении процесса репаративной регенерации эпителиоцитов. О стихании

воспалительных явлений в полости рта свидетельствует отсутствие нейтрофилов, незрелых гранулоцитов, кокковой микрофлоры.

У больных III группы также отмечена положительная динамика в процессе заживления раневого процесса (рис. 3.6.11).

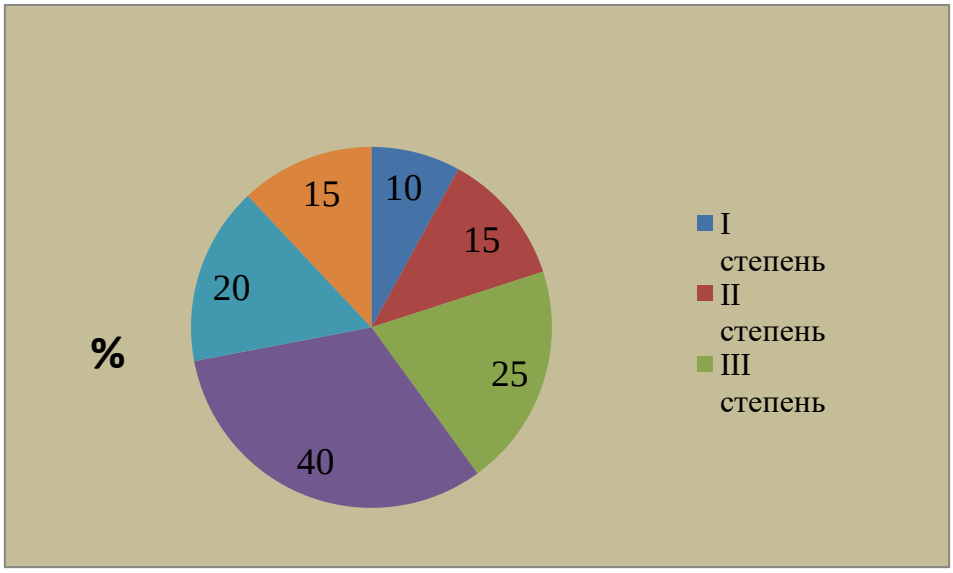

Рисунок 3.6.11 Процентное распределение клеток соответствующей дифференцировки в III группе сравнения на 14 сутки.

Из диаграммы следует, что цитологическая картина больных III группы представлена, в основном, клетками II, III и IV типа, то есть наблюдаются признаки кератинизации. ИДК равнялся 370±15 усл.ед., диаметр ядра клеток составляет в среднем 28,4±1,5 мкм. Следует отметить, что у пациентов с красным плоским лишаем СОПР, в схему лечения которых включены аппликации 0,1% мази бетаметазона в сочетании с саморассасывающейся пленкой к 14 дню лечения и наблюдения отмечаются начальные признаки восстановления репаративной регенерации на фоне полного стихания воспалительных явлений (рис.3.6.12).

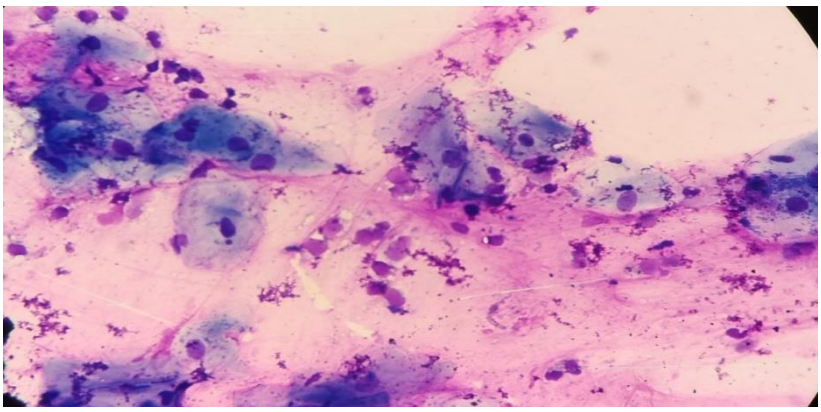

3.6.12. Мазок-отпечаток больногоIII группы на 14 день лечения. Увеличение х1000.Окрашивание по Папенгейму.

Сравнительный анализ цитограмм эпителия полости рта показал, что у больных КПЛ происходит омоложение клеточного пласта эпителиальной ткани в виде появления в цитограмме клеток I, II и III стадий дифференцировки и снижение процентного содержания клеток V и VI стадий, при этом индекс дифференцировки был значительно снижен относительно группы контроля.

ГЛАВА 4. ОБСУЖДЕНИЕ СОБСТВЕННЫХ РЕЗУЛЬТАТОВ ИССЛЕДОВАНИЯ.

Современные данные клинических исследований, свидетельствуют, что распространенность красного плоского лишая в полости рта среди различных заболеваний СОПР варьирует от 17 до 35% и имеет многоформные проявления (Молочков В.А. и др., 2011; Слесаренко Н.А. и др., 2017). Хронический и рефрактерный характер течения большинства форм КПЛ неблагоприятно сказывается на физиологических и функциональных процессах полости рта, способствует снижению резистентности организма, негативно влияет на психоэмоциональную сферу больного, а значит, ухудшает качество его жизни (Иванова И.Н., Мансуров Р.А., 2003). Кроме того некоторые формы КПЛ (гиперкератотическая и эрозивно-язвенная) ВОЗ относит к состояниям с потенциальным риском к малигнизации (Анисимова И.В., Недосеко В.Б., Ломиашвили Л.М., 2008; Bascones C., Gonzalez-Moles M.A., Esparza G. etal., 2005).

Достаточно высокая распространенность КПЛ полости рта во многом связана с влиянием системной патологии, сложностью диагностики, а также ограниченным выбором лекарственных средств, обладающих тропным действием к слизистой оболочке (Тиунова Н.В., 2009; Загородняя Е.Б., 2010; Шакирова А.В., 2015; Carrozzo M., Brancatello F., Dametto E., 2005; Anuradha C.H., Reddy B.V., Nandan S.R., Kumar S.R, 2008).

В стоматологической практике приоритетом при выборе лекарственного средства должны обладать препараты, характеризующиеся биологической совместимостью с тканями полости рта, фармакологической эффективностью и пролонгированным локальным действием в очаге поражения (Кашко Б.В., 2003; Ильина Л.В., 2005). Именно в этом направлении идет поиск и разработка инновационных технологий направленного транспорта лекарственных веществ, востребованных, в том числе, и в стоматологии (Бреус В.Е., 2001; Вильданов М.Н., 2017; Zhang Y., Lin M., Zhang S., 2008).

В связи с вышеизложенным, целью настоящего исследования стало изучение эффективности различных биоадгезивных препаратов трансмукоидного свойства для лечения пациентов с КПЛ в сравнительном аспекте.

Было проведено обследование и лечение 90 человек: 17 мужчин (18,9%) и 73 женщины (81,1%) в возрасте от 38 до 65 лет (что соответствует II периоду зрелого возраста согласно классификации, принятой на VII всесоюзной конференции по проблемам возрастной морфологии, физиологии и биохимии АПН СССР (Москва, 1965 г.) с верифицированым диагнозом – «Красный плоский лишай эрозивно-язвенная форма» (Лишай красный плоский L43). При соответствии пациентов критериям включения в клиническое исследование больные распределялись методом простой рандомизации по трем группам, согласно виду терапии:

I группа - контрольная (30 человек) – базовое лечение красного плоского лишая с использованием аппликаций традиционных форм ЛВ в виде масляного раствора витамина А и повязок на основе Солкосерила и 0,1% бетаметазона В (1:1).

II группа - сравнения (30 человек) – лечение с аппликационным нанесением на очаг поражения лекарственной композиции аквакомплекса титана глицеросольвата (Тизоль®) и 0,1% бетаметазона В .

III группа – сравнения (30 пациентов) – лечение с использованием саморассасывающихся пластин КП-Пласт вита и 0,1% бетаметазона В.

Динамику состояния слизистой оболочки полости рта на этапах лечения больных КПЛ оценивали на основании изменения характера воспалительных и эрозивных процессов: площади поражения СОПР и коэффициента относительного заживления, уровня гиперемии, наличия/отсутствия кровоточивости, налета, болезненности (Гл. «Материалы и методы»).

Для выявления особенностей иммунологического статуса больных с эрозивно-язвенной и буллезной формами красного плоского лишая, объективизации клинической картины, а также контроля результатов

лечения, проводилось иммунологическое исследование ротовой жидкости пациентов, заключающееся в оценке цитокинового профиля и уровня иммуноглобулинов. Оценку иммунологического статуса проводили на 3, 7, 14, 21 день и спустя 1 месяц после лечения.

Оценку состояния слизистой оболочки полости рта осуществляли на 3, 7,10, 14, день и 1,3,6 и 12 месяц после лечения.

Для изучения динамики показателей базального кровотока СОПР у больных КПЛ проводили оценку функционального состояния микроциркуляции СОПР с помощью ЛДФ (лазерной допплеровской флоуметрии) до лечения, спустя 6 и 12 месяца после лечения.

На момент первичного осмотра у всех больных была характерная клиническая картина: наличие болезненных эрозий и язв, сочетавшихся с гиперкератотическими папулезными образованиями (сетка Уитхема), типичная локализация элементов поражения на слизистой щёк, дорсальной и боковой поверхности языка, красной каймы и слизистой оболочки губ, твёрдого нёба и ретромолярной области. Поверхностная площадь эрозий, в среднем, составляла 1-1,5 см^2 на фоне выраженной гиперемии и кровоточивости. Клиническую картину дополняли жалобы пациентов на сильную болезненность, особенно при приеме пищи.

На фоне проводимой терапии была зафиксирована положительная динамика во всех исследуемых группах, однако характер изменений был различным, в зависимости от выбранной формы и вида ЛС.

Уже к 3 дню после начала лечения было зарегистрировано достоверное улучшение состояния СОПР у пациентов II группы (Тизоль®), по сравнению с показателями I и III групп ($p<0,05$). Визуально определялось уменьшение общей площади эрозивных поражений (1,27 ±0,06; 1,01±0,05 и 1,27±0,07 см^2, соответственно) и снижение степени кровоточивости (1,38 ±0,12; 0,82±0,11 и 1,09±0,09 балла, соответственно). Снизилась интенсивность боли, отечности и характер гиперемии.

На 7 сутки тенденция активной эпителизации очагов поражения сохранилась в группе, где использовался Тизоль® (II группа). Значительно сократилась площадь эрозий и в группе, пациенты которой применяли пленки КП-Пласт вита (III группа). Данные показатели были статистически достоверно лучшими по сравнению с аналогичными значениями в I группе, где использовались ЛС традиционных форм, но достоверно меньше, чем во II группе (1,15±0,07; 0,62±0,04 и 1,81±0,05 см^2, соответственно) ($p<0,05$). В первой группе медленно проходил не только процесс эпителизации, но и купирование симптомов болезненности, гиперемии и отечности СОПР ($p<0,05$).

К 10 суткам наблюдения достоверно лучшие показатели эпителизации эрозивных поражений сохранялись во II группе пациентов (Тизоль®), не только по сравнению с аналогичными показателямиI (традиционные формы ЛС), но II группы (КП-Пласт) (0,97±0,06; 0,57±0,03 и 0,69±0,04 см^2, соответственно). Визуальный осмотр подтвердил отсутствие кровоточивости слизистой в области поражений у пациентов II группы, а также достоверное уменьшение гиперемии и отечности по сравнению с аналогичными показателями пациентов I и III групп ($p<0,05$). Жалобы на умеренную болезненность предъявляли, в основном, пациенты I группы, у них же регистрировались более выраженные симптомы гиперемии и кровоточивости.

На 14 день лечения отмечалась положительная динамика купирования основных проявлений КПЛ после проведенной терапии во всех группах. Однако отсутствие боли, кровоточивости и достоверно меньшие значения общей площади эрозивных поражений, гиперемии и отечности в группе пациентов, использовавших Тизоль®, по сравнению с данными пациентов I и III групп, позволяет считать лечение эффективным, а выбор ЛС – адекватным. Хорошие результаты получены при использовании пленки КП-Пласт вита, которые достоверно отличались от результатов традиционной терапии. Коэффициент относительного заживления, отражающий динамику

регенеративного процесса эпителия СОПР, демонстрирует более активный характер эпителизации и восстановление эпителиального покрова именно во второй и третьей группе, по сравнению с первой (0,9; 0,6 и 0,3, соответственно).

Отдаленные результаты наблюдения свидетельствуют, что через месяц после проведенного лечения, стабилизация основных симптомов заболевания, которая проявлялась в отсутствии жалоб, достоверном уменьшении/отсутствии эрозий СОПР, трансформации эрозивно-язвенной формы КПЛ в типичную, более благоприятную, регистрировалась во IIиIII группах. В первой группе пациентов характер течения заболевания имел перманентный характер, регулярно отмечались случаи обострения, относительная стабилизация клинических проявлений КПЛ наступила только к 3 месяцу наблюдения. Однако ремиссия продлилась не долго, и к концу третьего месяца клиническая картина достоверно ухудшилась не только по сравнению с аналогичными данными пациентов II и III группы, но с результатами предыдущих сроков наблюдения внутри I группы($p<0,05$). Спустя 6 месяцев диспансерного наблюдения у 16 пациентов контрольной группы (53%) были зарегистрированы новые случаи образования эрозий, а характер гиперемии, отека и болезненности слизистой оболочки полости рта по цифровым и субъективным показателям вернулись к исходным значениям.

В III группе (КП-Пласт) начиная с третьего месяца наблюдения регистрируется некоторое ухудшение основных клинических показателей, однако они остаются достоверно лучшими по сравнению с предыдущими сроками внутри группы, и с аналогичными значениями пациентов I группы ($p<0,05$).

Во второй группе (Тизоль®) стабилизация клинических показателей сохраняется вплоть до года, результаты клинического обследования остаются достоверно лучшими, как по сравнению с начальными данными, так и между группами ($p<0,05$). Использование аквакомплекса титана глицеросольвата

(Тизоль®) позволило не только добиться быстрого купирования явлений воспаления, активации эпителизации эрозивных поражений, но и сохранить удовлетворительное клиническое состояние СОПР на длительный срок.

Полученные нами данные, противовоспалительного и регенераторного эффекта препарата Тизоль®, согласуются с данными других исследователей, изучавших его эффективность при лечении язвенной болезни желудка и 12-перстной кишки (Каримова И.М., 2004; Козин В.А., 2007), и переломах нижней челюсти (Земсков А.М., Коротких Н.Г., 2001). Быстрые темпы эпителизации и купирование воспаления СОПР в более короткие сроки у пациентов, использующих Тизоль® по сравнению с аналогичными результатами, полученными в группе пациентов, применявших традиционные формы ЛС можно объяснить лучшими мукоадгезивными свойствами и пролонгированным действием препарата, что позволяет создать оптимальную концентрацию ЛВ в очаге поражения. Кроме того, титан, входящий в состав препарата Тизоль® обладает антиоксидантным и цитопротекторным свойством, стимулирующим процессы восстановления ткани (Иванова Е.В., Щербакова Э.Г., Рабинович О.Ф., 2005; Бакулев А.Л., Платонова А.Н., 2010; Калинина Е.С. и др., 2011; Леонтьева Е.С. и др., 2014).

Под влиянием комплексного лечения эрозивно-язвенных поражений в полости рта с использованием медикаментозных препаратов наблюдалось значительное повышение уровня микроциркуляции у всех пациентов. Однако, через 6 месяцев лучшие показатели микроциркуляции регистрировались у пациентов, в комплексном лечении которых использовались аппликации Тизоля® и пленки КП–Пласт вита, о чем свидетельствует достоверно полученная разница при определении уровня флакса и коэффициента вариации относительно группы, где применялось традиционное медикаментозное лечение ($p<0,05$)

Между второй и третьей группами сравнения достоверная разница была отмечена при определении среднего квадратичного отклонения (СКО).

Во второй группе данный показатель был ниже (2,09±0,02 пф.ед. и 2,15±0,01 пф.ед, соответственно) при $p<0,05$.

Величина среднего потока крови достоверно уменьшилась спустя 12 месяцев во всех группах наблюдения и практически приблизилась к значениям контрольной группы, достоверной разницы между группами сравнения получено не было ($p>0,05$). Средняя модуляция кровотока по группам сравнения имела достоверные различия. Так, уровень флакса в первой группе спустя 12 месяцев составил 3,6±0,2 пф.ед, что на 18,2% меньше относительно второй группы и на 20,4% меньше относительно третьей группы. При сравнении уровня флакса во второй и третьей группах достоверной разницы получено не было, при $p<0,01$. Следует отметить, что среднее колебание перфузии в группе, где применяли аппликации Тизоля®, было практически идентичным группе здоровых лиц (4,9±0,1 пф.ед. и 4,4±0,1 пф.ед соответственно, при $p>0,05$).

При сравнении вазомоторной активности микрососудов во всех группах исследования также получена достоверная разница первой группы относительно второй и третьей групп, где отмечалось его уменьшение.

Анализ данных параметров базального кровотока в группе, где проводилось традиционное лечение, указывает на непродолжительный эффект проводимой терапии и кратковременное улучшение состояния микроциркуляторного русла слизистой оболочки полости рта. Во второй группе при анализе данных ЛДФ до лечения, после проведения медикаментозной терапии и при сравнении между клиническими группами выявлена нормализация, и даже некоторое снижение кровотока за счет уменьшения воспалительно-деструктивных процессов в полости рта. Эти функциональные сдвиги, вероятно, обусловлены улучшением проходимости микрососудов и позитивными изменениями в реологии крови.

Применение пленки КП- Пласт позволило нормализовать циркуляцию крови в капиллярах, о чем свидетельствует улучшение клинической картины в полости рта.

Таким образом, при сравнении результатов ЛДФ – метрии трех групп сравнения клинически и функционально выявляется большая эффективность комплексного лечения в сочетании с аппликациями Тизоля® и применением пленки КП-Пласт. Это подтверждается результатами клинического и функционального исследований.

В настоящее время большинство клиницистов и исследователей считают основной гипотезой развития КПЛ иммунно-аллергическую, а заболевание как многофакторное, в основе которого лежит неполноценность иммунной регуляции. Поэтому основным критерием эффективности лечения пациентов с КПЛ является динамика цитокинового профиля и уровня иммуноглобулинов, отражающих характер воспалительного процесса СОПР.

Концентрация IL-1β в РЖ до лечения была в среднем 396,78±19 пг/мл , к 14 дню она снизилась достоверно у пациентов всех трех групп. При использовании традиционных лекарственных форм препаратов до 231,38 ±29 пг/мл, при использовании КП-Пласт вита до 200,96 ±14 пг/мл, при использовании Тизоля® до 182,61 ±21 пг/мл.

Концентрации TNFα в РЖ до лечения составляла в среднем 3,788±0,403 пг/мл, при этом она значительно снижалась к 14 дню во всех группах. При использовании традиционных лекарственных форм препаратов до 1,784±0,213 пг/мл, при использовании КП-Пласт вита до 1,508±0,223 пг/мл, при использовании Тизоля®– до 1,472±0,209 пг/мл.

Так как TNFα выявляют в кровотоке раньше других провоспалительных цитокинов — уже через 20–30 мин после индукции воспаления, что связано со "сбрасыванием" клетками мембранной формы молекулы, поэтому соответствующие изменения IL-1β и TNFαсвидетельствует о нейтрализации воспаления, а также отсутствии факторов, вызывающих иммунный ответ.

Провоспалительные цитокины IL-1β, TNFα, микроорганизмы активируя макрофаги и эндотелиальные клетки, способствуют продукции IL-8, который, в свою очередь, стимулирует нейтрофилы и их миграцию в

очаг воспаления, характерного для эрозивно-язвенной и буллезной форм КПЛ. Важный эффект IL-8 — его ангиогенное действие, как при развитии воспаления, так и при заживлении ран. Анализ результатов показал, значения концентрации IL8 в РЖ до лечения была, в среднем, 484,847±21,6 пг/мл, при этом она снижалась к 14 дню терапии во всех группах пациентов. При использовании в схеме лечения традиционных форм препаратов – до 273,610±29 пг/мл, при использовании КП-Пласт вита до 245,780±27 пг/мл, при использовании Тизоля® до 225,860±25 пг/мл. Таким образом, динамика снижения концентрации IL8, также свидетельствует о нейтрализации воспаления.

IFNγ образуют преимущественно лимфоидные клетки. При иммунном ответе главным источником IFNγстановятся Т-лимфоциты. Рецепторы для IFNγэкспрессируютпрактически все популяции лейкоцитов, а также эндотелиальные, эпителиальные. При помощиIFNγактивируются макрофаги. Это приводит к активации экспрессии макрофагами некоторых ферментов, в том числе ответственных за формирование активных форм кислорода. В настоящем исследовании было показано, что значения концентрации IFNγ в ротовой жидкости до лечения составляла в среднем 5,939±0,541 пг/мл, при этом она клинически значимо снижалась на 14 день при всех типах терапии. При стандартной схеме лечения до 4,08±0,510 пг/мл, при использовании КП-Пласт вита до 3,617±0,434 пг/мл, при использовании Тизоля® до 3,430±0,534 пг/мл. Динамика изменения концентрации IFNγ однозначно следует трактовать как иммунный ответ фоне проводимой терапии.

В результате исследования значения концентрации IgA в ротовой жидкости до лечения составляла в среднем 0,33±0,096 МЕ/мл, при этом она клинически значимо снижалась на 14 день при 2 и 3 типах терапии. При стандартной схеме лечения до 0,364±0,09 МЕ/мл, при использовании КП-Пласт вита до 0,30±0,087 МЕ/мл, при использовании Тизоля® до 0,298±0,089 МЕ/мл. При стандартной схеме лечения снижение концентрации произошло только на 21 день, до 0,284±0,087 МЕ/мл. Данные изменения соответствуют

патогенезу КПЛ, в том числе на фоне терапии и характеризует ее адекватность.

В результате анализа результатов иммунологического исследования выявлено, что концентрация IL-4 в РЖ до назначения терапии составляла в среднем 9,837±2,567 пг/мл, при этом значимо увеличивалась до 14 дня, при всех типах терапии. При использовании традиционных форм препаратов для местного лечения – до 25,358±2,51, при использовании КП-Пласт вита – до 26,946±1,434, при использовании Тизоля® до 27,094±2,534. Повышение концентрации IL-4, способствовало снижению концентраций исследуемых провоспалительных цитокинов, т.к. он подавляет активность макрофагов и синтез данных цитокинов.

У пациентов с эрозивно-язвенной и буллезной формами КПЛ, в комплексном лечении которых использовали лекарственную композицию Тизоля®, уровень провоспалительных цитокинов в ротовой жидкости был достоверно ниже чем в 1-ой и 3-ей группах, практически во всех временных точках, а противовоспалительных достоверно повышался до 14 дня терапии, к тому же уровень IgA резко снизился также к 14 дню и при этом был достоверно ниже, чем в 1-ой группе, что свидетельствует о более выраженной активации иммунного ответа Т- и В-типа, и более быстрой элиминации антигенов, относительно 1-ой и 3-ей групп.

Для оценки динамики репаративных процессов и функционального состояния эпителия было выполнено цитологическое лечение. Анализ цитограмм во всех трех группах показал положительную динамику лечения, признаки кератинизации отмечались во всех трех группах. Однако, у больных, в схему лечения которых включены аппликации Тизоля® с 0,1% мазью бетаметазона В и тех больных, у которых помимо традиционной терапии применяли мукоадгезивное средство и 0,1% бетаметазона, восстановление репаративной регенерации эпителия проходило в более ранние сроки относительно традиционной терапии.

У больных II группы уже на 7-е сутки отмечается уменьшение количества промежуточных клеток I типа, увеличение количества поверхностных клеток, увеличение индекса дифференцировки клеток, который составил 380,0±25 усл.ед., что в 1,7 раза больше относительно первоначального показателя, в 1,6 раза относительно I группы и в 1,3 раза относительно III группы ($p<0,05$). Форма клеток полигональная, ядро более грубо структурировано, диаметр равнялся 23,0±1,4 мкм, данное значение статистически недостоверно между группами сравнений и показателя до лечения ($p>0,05$). Качественный анализ свидетельствует о сохранении воспаления в полости рта (в поле зрения наблюдаются эритроциты, нити фибрина, сдвиг лейкоцитарной формулы влево, наличие микроорганизмов). У больных красным плоским лишаем на фоне традиционного лечения анализ цитограмм отражает сохранение воспалительно-деструктивного процесса: наличие микроорганизмов, нитей фибрина, эритроцитов, нечеткость мазка, отсутствие клеток высшей стадии дифференцировки, расположение эпителия группами.

Отличительной особенностью цитограмм третьей группы является то, что в мазках-отпечатках не обнаруживается кокковая микрофлора, вероятно, за счет действия данной системы доставки лекарственного средства и способности изолировать рану от воздействия патологических факторов.

Спустя 14 дней во всех группах отмечаются явления кератинизации, однако, динамика была различной. Так индекс дифференцировки клеток достоверно увеличился во всех группах относительно показателя до лечения ($p<0,05$), однако, только во второй группе данное значение приблизилось к показателю контрольной группы. Цитограмма второй группы представлена клетками V и VI стадиями дифференцировки, статистически достоверной разницы не отмечается относительно группы здоровых людей, однако по сравнению с I и III группами данное значение было больше в 1,4 раза и в 1,2 раза соответственно ($p<0,05$).

Во второй группе в цитограмме отмечаются клетки полигональной или неправильной формы, на месте ядра прослеживается полость. Диаметр ядра составляет в среднем 45,7±1,2 мкм, что в 1,6 раза больше относительно аналогичного показателя третьей группы и в 1,7 раза больше по сравнению с I группой. Диаметр ядра во всех группах сравнения достоверно увеличился относительно первоначального значения ($p<0,05$), однако, между I и III группами статистическая значимость различий не наблюдается ($p>0,05$).

У больных I группы на 14 день явления хронического воспаления отсутствуют, однако признаки кератинизации эпителия наблюдаются только спустя 2 недели. Цитологически отмечаются эритроциты, единичные лейкоциты (в основном нейтрофилы-сохранные и полуразрушенные), клетки плоского эпителия, ядра разрушенных клеток, нити фибрина. На 14 сутки наблюдения у больных третьей группы увеличивалась количество клеток поверхностного слоя эпителия, с максимальной интенсивностью происходило стихание воспалительных явления за счет отсутствия кокковой микрофлоры, но интенсивность снижения дегенеративных изменений в клетках эпителия и увеличения количества эпителиальных клеток поверхностного слоя так и не достигла уровня, наблюдаемого во II-й группе.

На основании полученных данных можно сказать, что применение аппликаций Тизоля® с 0,1% мазью бетаметазона позволяет в более ранние сроки запустить процессы репаративной регенерации эпителия, при этом воздействуя как на кератинизацию ткани, так и на воспалительные механизмы, запущенные при данном воспалительно-деструктивном заболевании. Применение ИДК для оценки цитограмм отпечатков при поражении слизистой оболочки полости рта отражает наглядность и удобство этого показателя для практического наблюдения в динамике заболеваний и при подборе медикаментозной терапии. Помимо клеток эпителия, в отпечатках слизистой оболочки обнаруживаются лейкоциты, эритроциты, гистиоциты, макрофаги, что имеет важное значение для характеристики патологического процесса.

Таким образом, результаты комплексного клинико-лабораторного обследования пациентов с деструктивными формами КПЛ с использованием различных биоадгезивных препаратов трансмукоидного действия показали, что наиболее эффективной формой локальной терапевтической системой является аквакомплекс титана глицеросольвата (Тизоль®).

ВЫВОДЫ

1. Использование мукоадгезивных препаратов для местного лечения эрозивных поражений при КПЛ способствует быстрой регрессии признаков воспаления: отека, гиперемии, болевых ощущений на 3 сутки и активному процессу регенерации эпителия слизистой (Y=0,9) по сравнению с традиционными формами лекарственных средств (Y=0,3).
2. Сравнительный анализ цитограмм пациентов с эрозивными поражениями на фоне проводимой терапии показал, что степень клеточной дифференциации эпителия проходила в 1,5 раз быстрее при использовании геля Тизоль® , чем при применении полимерной пленки КП-Пласт вита и в 1,7 раза активнее, чем при традиционных формах лекарственных средств.
3. Результаты обследования пациентов с КПЛ СОПР, полученные в отдаленные сроки наблюдения, свидетельствуют о более высоком терапевтическом потенциале мукоадгезивных композиций: в I группе рецидивы регистрировались в 5,3 раза чаще, чем во II группе (Тизоль), и в 2,6 раза чаще, чем в III (КП-пласт) группе.
4. Статистически достоверное увеличение объема и скорости кровотока в пораженных участках СОПР у больных КПЛ с использованием мукоадгезивных препаратов свидетельствует об эффективности проводимой терапии и адекватном выборе системы локальной доставки лекарственных средств в зону воспаления.
5. Наиболее значимые изменения провоспалительных и противовоспалительных цитокинов зарегистрированы у пациентов, использовавших мукоадгезивный гель Тизоль® в качестве лекарственной композиции, что свидетельствует о более выраженной гармонизации иммунного ответа Т- и В-типа, и быстрой элиминации антигенов, относительно 1-ой и 3-ей групп.

6. На основании данных клинико-лабораторного исследования научно обоснован алгоритм использования биоадгезивных препаратов трансмукоидного действия, позволяющий оптимизировать комплексное лечении больных КПЛ полости рта.

ПРАКТИЧЕСКИЕ РЕКОМЕНДАЦИИ

1. При лечении эрозивно-язвенных поражениях СОПР пациентов с КПЛ целесообразно использовать биоадгезивные препараты трансмукоидного действия не только в качестве самостоятельных лечебных повязок, но как системы локальной доставки лекарственных средств.
2. Для снижения риска формирования тахифилаксии (развития толерантности при повторном применении топического гормона) необходимо использовать«интермиттирующий» режим, то есть чередование 3 дней аппликаций с бетаметазона В 0,1%и 3 дней без него.
3. Использование мукоадгезивных препаратов возможно не только в амбулаторных, но и в домашних условиях при условии обучения пациента. Противопоказаний к применению Тизоля, КП –пласт пленки не выявлено.
4. ЛДФ метрия и цитологическое исследование являются дополнительными методами, позволяющими объективно оценивать состояние СОПР в динамике лечения.

ЛИТЕРАТУРА

1. Абакарова, Д. С. Применение новой солкосерилсодержащей пленки Диплен-дента С при лечении травм слизистой оболочки рта [Текст] / Д. С. Абакарова // Стоматология. – 2004. - № 4. – С. 33-36.
2. Автина, Н. В. Разработка и исследование лекарственных препаратов с метронидазолом для лечения воспалительных заболеваний пародонта[Текст] : дис. … канд. фарм. наук / Н. В. Автина. - Курск, 2004. – 143 с.
3. Акинфеева, В. Б. Лечение эрозивно-язвенной формы красного плоского лишая слизистой оболочки рта с использованием «галавит пл» [Текст] : автореф. дис. … канд. мед. наук / В. Б. Акинфеева; Московский гос. медико-стоматологический университет. – М., 2007. – 23 с.
4. Акмалова, Г. М. Эпителиально-соединительнотканные взаимоотношения слизистой оболочки полости рта на фоне красного плоского лишая [Текст] / Г. М. Акмалова // Морфология. - 2016. - Т. 149, № 3. - С. 12-13.
5. Алексеева, И. В. Разработка состава, технологии и оценка качества фитопленок на основе сухих растительных экстрактов [Текст] / И. В. Алексеева, К. Л. Соловьева, Т. А. Веселова // Современные проблемы науки и образования. – 2012. - № 5.
6. Амирасланов, Ю. А. Лечение ран в управляемой абактериальной среде: научный обзор [Текст] / Ю. А. Амирасланов, В. М. Матасов, В. Ф. Хотинян. - М.: ВНИИМИ, 1981. - 48с.
7. Анализ эффективности лечения красного плоского лишая с дис-биозами полости рта // Актуальные вопросы детской стоматологии в Амурской области [Текст] : сборник науч. трудов областной научно-практической конференции / С. Б. Крутова [и др.]. - Благовещенск, 2006. - С. 107 - 112.

8. Ананьев, В. Н. Нанотехнологическая матрица механизма действия и доставки лекарственных препаратов в виде желатиновых пленок [Текст] / В. Н. Ананьев // Современные наукоемкие технологии. – 2011. - № 5. – С. 53-57.
9. Анисимова, И. В. Клиника, диагностика и лечение заболеваний слизистой оболочки рта и губ [Текст] / И. В. Анисимова, В. Б. Недосеко, Л. М. Ломиашвили. – М.: Мед. книга; Изд-во «Стоматология», 2008. – С. 117-130.
10. Анисимова, Т. В. Особенности реологических свойств крови у больных КПЛ [Текст] / Т. В. Анисимова, Ю. С. Бутов // Российский журнал кожных и венерических болезней. – 2003. – № 5 – С. 39-41.
11. Арутюнов, С. Д. Современные аспекты лечения эрозивно-язвенной формы плоского лишая слизистой оболочки рта [Текст] / С. Д. Арутюнов, В. Д. Акинфиева, Ю. Н. Перламутров // Российский стоматологический журнал. — 2007. - N 2. - С. 17 -20.
12. Бакулев, А. Л. Современные подходы к классификации топических глюкокортикостероидов в России и за рубежом [Текст] / А. Л. Бакулев, А. Н. Платонова // Вестник дерматологии и венерологии. - 2010. - № 3. – С. 67-69.
13. Барбинов, Д. В. Критерии гистологической диагностики красного плоского лишая [Текст] / Д. В. Барбинов, Р. А. Раводин // Материалы IV Рос. науч. практ. конф. Спб дерм. Чтения 21-22 октября 2010. – С. 134.
14. Барер, Г. М. Рациональная фармакотерапия в стоматологии [Текст] / Г. М. Барер, Е. В. Зорян. – М.: Литтерра, 2008. – С. 28-37.
15. Барер, Г. М. Система локальной доставки веществ в лечении пародонтита : обзор литературы / Г. М. Барер, О. В. Соловьева, О. О. Янушевич // Пародонтология. – 2002. - № 3. - С. 23-28.
16. Безрукова, К. В. Клинико-патогенетическое обоснование применения аквакомплекса титана глицеросольвата (Тизоля) в комплексном лечении больных с переломом нижней челюсти [Текст] : автореф.дис. … канд.

мед.наук / К. В. Безрукова / Воронеж. гос. мед. акад. им. Н.Н. Бурденко. - Воронеж, 2014.

17. Белева, Н. С. Совершенствование диагностики и комплексного лечения в системе диспансеризации больных с красным плоским лишаем слизистой оболочки полости рта : автореф. дис. …канд. мед. наук [Текст] / Н. С. Белева. – Пермь, 2010. – 26 с.
18. Белева, Н. С. Совершенствование диагностики и комплексного лечения в системе диспансеризации больных красным плоским лишаем слизистой оболочки полости рта [Текст] : дис. … канд. мед. наук / Н. С. Белова; ГОУВПО "Пермская государственная медицинская академия". - Пермь, 2010.
19. Биофармацевтическая оценка стоматологических лекарственных пленок противовоспалительного и анестезирующего действия [Текст] / Т.Ф. Маринина [и др.] // Материалы 58-й межрегион. конф. по фармации и фармакологии: «Разработка, исследование и маркетинг фармацевтической продукции» (2003 г., г. Пятигорск). – Пятигорск, 2003. – С. 124-126.
20. Биохемилюминесцентные исследования смешанной слюны у больных с красным плоским лишаем слизистой оболочки полости рта [Текст] / Е. Б. Загородняя [и др.] // Дальневосточный журнал инфекционной патологии. - 2009. - № 15. - С. 123 - 126.
21. Бочарова, И. Г. К вопросу о разработке лекарственных форм для лечения воспалительных процессов верхнечелюстных пазух и экспериментальном обосновании их применения [Текст] / И. Г. Бочарова, Н. В. Автина, С. Э. Честникова // Курский научно-практический журнал «Человек и его здоровье». – 2005. - № 3. – С. 11-15.
22. Бреус, В. Е. Тенденции современной стоматологии [Текст] / В. Е. Бреус // Актуальные вопросы стоматологии. – 2001. - № 5. – С. 13-14.

23. Бывальцева, С. Ю. Красный плоский лишай - влияние на качество жизни пациентов [Текст] / С. Ю. Бывальцева, Н. Е. Большедворская, И. А. Артемьева // Вестник научных конференций. - 2016. - № 4-5 (8). - С. 40-42.
24. Быкова, И. А. Цитологическая характеристика отпечатков слизистой оболочки полости рта с примененим индекса дифференцировки клеток [Текст] / И. А. Быкова, А. А. Агаджанян, Г. В. Банченко // Лабораторное дело. - 1987. - №1. - С. 33-35.
25. Варпаховская, И. Новые системы доставки лекарственных средств / И. Варпаховская // Ремедиум. – 1999. – № 2. – С. 62-70.
26. Вильданов, М. Н. Оптимизация диагностики и консервативного лечения кератозов слизистой оболочки рта и красной каймы губ [Текст] : автореф. дис. … канд. мед. наук / М. Н. Вильданов; Башкир. гос. мед. ун-т. - Уфа, 2017.
27. Влияние вспомогательных веществ на влагопоглощение и адгезию фитопленок [Текст] / П. Г. Мизина [и др.] // Фармация. – 2000. - № 2. - С. 12-14.
28. Влияние диодного света красного спектра действия на факторы местной защиты слизистой оболочки рта при комплексной терапии красного плоского лишая слизистой оболочки полости рта [Текст]/ Е. С. Калинина [и др.] // Вестник новых медицинских технологий. - 2011. - Т. 18, № 2. - С. 192-194.
29. Влияние иммуномодулирующей терапии на синтез интерлейкинов ротовой жидкости больных красным плоским лишаем слизистой оболочки полости рта [Текст] / Г. И. Оскольский [и др.] //Дальневосточный медицинский журнал. - 2011. - № 2. - С. 64-66.
30. Влияние пленок фитокомпозиции на течение экспериментального острого пародонтита / А. К. Кулатаева [и др.] // X Рос. нац. конгр. «Человек и лекарство» (7-11 апреля 2003 г., г. Москва). – М., 2003. – С. 727.

31. Влияние соматической патологии на состояния слизистой оболочки полости рта и пародонта у лиц, проживающих в условиях г. Хабаровска [Текст] / И. И. Служаев [и др.] // Актуальные проблемы стоматологии: сборник научных трудов Дальневосточной научно-практической конференции, посвященной 30-летию стоматологического факультета ДВГМУ. — Хабаровск: ЗАО «Антар», 2009. - С. 233 -238.
32. Вспомогательные вещества, используемые в технологии мягких лекарственных форм (мазей, гелей, линиментов, кремов) [Текст] : обзор / О.А. Семкина [и др.] // Хим.- фармац. журн. – 2005. – Т. 39, № 9. – С. 45-48.
33. Ганичева, Л. М. Разработка композиций стоматологических пленок с бишофитом на полимерных основах [Текст] / Л. М. Ганичева, Е. В. Глушкова // X Рос. нац. конгр.: «Человек и лекарство» (7-10 апреля 2003 г., г. Москва). – М., 2003. – С. 594.
34. Гезалова, Н. К. Разработка и обоснование применения адгезивной стоматологической пленки «Диплен-Дента ПФ» для лечения дисколорита зубов [Текст] : автореф. дис. … канд. мед. наук / Н. К. Гезалова. – М., 2008. – 23 с.
35. Гилева, О. С. Заболевания слизистой оболочки полости рта: методы диагностики и лечения [Текст] / О.С. Гилева [и др.] / Dental Forum. - 2019. - № 1 (72). - С. 27-36.
36. Глазкова, Ю. П. «Иммуносупрессивная терапия в комплексном лечении красного плоского лишая слизистой оболочки полости рта и губ [Текст] : автореф. дис. … канд. мед. наук / Ю. П. Глазкова ; Российский университет дружбы народов (РУДН). – М., 2013.
37. Глазкова, Ю. П. Иммуносупрессивная терапия в комплексном лечении красного плоского лишая слизистой оболочки полости рта и губ [Текст] : дис. ... канд. мед. наук : 14.01.10 / Ю. П. Глазкова; ГОУВПО "Российский университет дружбы народов". – М., 2013.

38. Григорьев, С. С. Красный плоский лишай слизистой оболочки рта [Текст] : обзор литературы / С. С. Григорьев, П. Б. Жовтяк, О. В. Летаева // Уральский медицинский журнал. - 2014. - № 5 (119). - С. 8-15.
39. Григорьев, С. С. Оценка соматической патологии у пациентов с красным плоским лишаем слизистой оболочки полости рта [Текст] / С. С. Григорьев, П. Б. Жовтяк // Проблемы стоматологии. - 2014. - № 5. - С. 15-17.
40. Дмитриева, Л. А. Терапевтическая стоматология [Текст] / Л. А. Дмитриева. - М.: Медицина, 2003. - 894 с.
41. Довжанский, С. И. Клиника, иммунопатогенез и терапия красного плоского лишая [Текст] / С. И. Довжанский, Н. А. Слесаренко // РМЖ. – 1998. - № 6. – С. 348-352.
42. Епимахова, Е. Г. Особенности иммунометаболических нарушений в ротовой жидкости у больных красным плоским лишаем слизистой оболочки полости рта [Текст] : дис. … канд. мед. наук / Е. Г. Епимахова; ГОУВПО "Новосибирская государственная медицинская академия". - Новосибирск, 2005.
43. Желатиновая пленка как нанотехнологическая матрица механизма действия и доставки лекарственных препаратов [Текст] / В. Н. Ананьев [и др.] // Сборник научных тезисов и статей "Здоровье и образование в XXI веке." - 2009. - Т. 11, № 1. - С. 18-22.
44. Железняковская, Л. Д. Стоматологические пленки на основе растительных экстрактов [Текст] / Л. Д. Железняковская, Д. Г. Долинина, Л. Б. Оконенко // Фармация. – 2012. - № 7. – С. 35-37.
45. Жовтяк, П. Б. Комплексная оценка эффективности применения фармакологической композиции на основе кремнийхитозансодержащего глицерогидрогеля в лечении больных красным плоским лишаем [Текст] / П. Б. Жовтяк // Журнал научных статей «Здоровье и образование в XXI веке». – 2017. - № 1. - С. 75-77.

46. Загородняя, Е. Б. Патоморфологический, иммуногистохимический и цитологический анализ красного плоского лишая слизистой оболочки полости рта [Текст] : автореф. дис. … канд. мед. наук / Е. Б. Загородняя. – Новосибирск, 2010.
47. Загородняя, Е. Б. Патоморфологический, иммуногистохимический и цитологический анализ красного плоского лишая слизистой оболочки полости рта [Текст] : дис. … канд. мед. наук / Е. Б. Загородняя; ГУ "Научно-исследовательский институт региональной патологии и патологической морфологии Сибирского отделения РАМН". - Новосибирск, 2010. – 199 с.
48. Зазулевская, Л. Я. Особенности проявления красного плоского лишая в полости рта [Текст] / Л. Я. Зазулевская, К. М. Валов // Вестник Казахского Национального медицинского университета. - 2013. - № 2. - С. 70-72.
49. Земсков, А. М. Особенности иммунных расстройств и эффективность их коррекции у больных с хроническим травматическим остеомиелитом нижней челюсти [Текст] / А. М. Земсков, Н. Г. Коротких // Стоматология. - 2001. - N 6. - С. 31-34.
50. Иванова, Е. В. Современные подходы к патогенетической терапии плоского лишая слизистой оболочки полости рта [Текст] / Е. В. Иванова, Э. Г. Щербакова, О. Ф. Рабинович // Стоматология. - 2005. - № 5. - С. 31-34.
51. Иванова, Е. В. Иммуноморфологическая характеристика плоского лишая слизистой оболочки рта [Текст] / Е. В. Иванова, И. М. Рабинович, Н. Н. Тупицын // Стоматология. - 2003. - № 5. - С. 23-27.
52. Иванова, Е. В. Патогенетическая иммунокорригирующая терапия плоского лишая слизистой оболочки полости рта / Е. В. Иванова, О. Ф. Рабинович, И. М. Рабинович, Н. Н. Тупицин // Клиническая стоматология. - 2002. - № 4. - С. 26-29.

53. Иванова, И. Н. Психосоматическое состояние больных красным плоским лишаем [Текст] / И. Н. Иванова, Р. А. Мансуров // Вестник дерматологии и венерологии. - 2003. - № 5. - С. 28-30.
54. Ильина, Л. В. Местное применение циклоспорина а при красном плоском лишае слизистой оболочки рта [Текст] : автореф. дис. … канд. мед. наук / Л. В. Ильина; « Российский государственный медицинский университет». - М., 2005.
55. Использование адгезивного бальзама "асепта" при лечении воспалительных заболеваний пародонта [Текст] / Л. Ю. Орехова [и др.] // Пародонтология. - 2007. - № 3. - С. 64-68.
56. Исследование фармакокинетики и биодоступности в создании новых оригинальных лекарственных средств пептидной структуры и их оптимальных лекарственных форм [Текст] / Е. В. Иванникова [и др.] // Фармакокинетика и фармакодинамика. – 2003. – № 2 (7).
57. К вопросу о микробной обсемененности очагов поражения красным плоским лишаем слизистой оболочки полости рта / Е. С. Леонтьева [и др.] // Практическая медицина. - 2014. - № 4-1 (80). - С. 59-64.
58. Каримова, И. М. Герпес вирусная инфекция [Текст] / И. М. Каримова. – М.: «Медицинское информационное агенство», 2004. – 118с.
59. Кашко, Б. В. Корректная медицинская документация как гарантия защиты прав пациента и врача [Текст] / Б. В. Кашко // Медицинское право. - 2003. - № 2. - С.16-18.
60. Кетлинский, С. А. Цитокины мононуклеарных фагоцитов в регуляции реакции воспаления иммунитета [Текст] / С. А. Кетлинский, Н. М. Калинина // Иммунология. - 1995. - № 3. - С. 30-44.
61. Китаева, Т. А. Оптимизация адаптации к съемным пластинчатым протезам пациентов пожилого возраста с помощью композиции природного происхождения [Текст] : дис. … канд. мед. наук / Т. А. Китаева. – Волгоград, 2016. - С. 139.

62. Китаева, Т. А. Применение препарата «Бишофит» в комбинации с аквакомплексом глицеросольвата титана при лечении пациентов съемными пластиночными протезами [Текст]/ Т. А. Китаева, Т. Ф. Данилина, Б. Б. Сысуев // Сборник материалов Второй Центрально-Азиатской дистанционной научно- практической конференции. Казахстан, Алма-Ата,13 ноября 2013.
63. Клинико-морфологическая характеристика красного плоского лишая слизистой оболочки полости рта [Текст] / Г. И. Оскольский [и др.] // Якутский медицинский журнал. 2012. - № 1 (37). - С. 23-26
64. Клиническая эффективность метронидазола при лечении хронического генерализованного пародонтита [Текст] / Т .Ф. Маринина [и др.] // IX Рос. нац. конгр. «Человек и лекарство» (8-12 апреля 2002 г., г. Москва). – М., 2002. – С. 283.
65. Клинические особенности различных форм красного плоского лишая [Текст] / В. А. Молочков [и др.] // Рос. журн. кож. и венер. бол. – 2011. - № 1. – С. 30-36.
66. Клинический полиморфизм красного плоского лишая [Текст] / Н. А. Слесаренко [и др.] // Саратовский научно-медицинский журнал. - 2017. - Т. 13. - № 3. - С. 652-661.
67. Клиническое изучение динамики репаративных процессов слизистой оболочки полости рта при применении тромбоцитарной аутоплазмы в комплексном лечении больных красным плоским лишаем / И. В. Фирсова [и др.]// Современные проблемы науки и образования. - 2015. - № 5. - С. 332.
68. Козин, В. А. Фармакотерапевтическая эффективность геля «Тизоль» при лечении язвенной болезни желудка и двенадцатиперстной кишки [Текст] : автореф. дис. … канд. мед. наук / В. А. Козин; Институт общей и экспериментальной биологии Сибирского отделения РАН. - Улан-Удэ, 2007.

69. Королёва, Н. В. Колонизация и факторы персистенции условно-патогенных микроорганизмов при красном плоском лишае слизистых оболочек полости рта [Текст] : автореф. дис. … канд. мед. наук / Н. В. Королева. - Волгоград, 2001. - 24 с.
70. Красный плоский лишай слизистой оболочки полости рта, современные методы местного лечения [Текст]/ С. А. Ханова [и др.] // Международный журнал прикладных и фундаментальных исследований. -2014. - № 2. - С. 197-202.
71. Крючкова, Н. А. Оценка эффективности применения геля поликатан и аквакомплекса титана глицеросольвата в лечении заболеваний пародонта [Текст] / Н. А. Крючкова, Э. С. Тёмкин, А. В. Порошин. // Журнал научных статей «Здоровье и образование в XXI веке». - 2017. - Т. 19, № 7. - С. 40-43.
72. Ларионова, К. Д. Патогенетическое обоснование местного применения лекарственных композиций с высокой транскутанной активностью в лечении ожоговых ран [Текст] : автореф. дис. … канд. мед. наук / К. Д. Ларионова; Нижегородская государственная медицинская академия. - Н. Новгород, 2014. - 18 с.
73. Леонтьева, Е. С. Стоматологические проявления красного плоского лишая и прогностическая значимость факторов, влияющих на его течение [Текст] : автореф. дис. … канд. мед. наук / Е. С. Леонтьева. – Казань, 2014. – С. 24.
74. Летаева, О. В. Красный плоский лишай [Текст] : Обзор литературы / О. В. Летаева, Н. Н. Филимонова // Уральский медицинский журнал. - 2011. - № 8 (86). - С. 105-109.
75. Лефтерова, М. И. Изучение влияния лидокаина гидрохлорида на антимикробную активность стоматологических пленок с хлорофиллиптом [Текст] / М. И. Лефтерова, Г. Ю. Меркурьев, Л. Т. Мусина // Здоровье - основа человеческого потенциала – проблемы и пути их решения. – 2011. - Т. 6, Вып. 1. – С. 298-299.

76. Лечение красного плоского лишая слизистой оболочки полости рта (практические рекомендации) [Текст] / С. А. Ханова [и др.] // Современные проблемы науки и образования. - 2013. - № 3. - С. 177.
77. Либик, Т. В. Клиника, диагностика и лечение заболеваний пародонта у больных красным плоским лишаем слизистой оболочки полости рта [Текст] : дис. … канд. мед. наук / Т. В. Либик; ГОУВПО "Пермская государственная медицинская академия". - Пермь, 2010.
78. Литвинов, С. Л. Местное лечение красного плоского лишая слизистой оболочки полости рта / С. Л. Литвинов // Российский журнал кожных и венерических болезней. - 2003. - № 3. - С. 44 - 46.
79. Ломоносов, К. М. Иммунологические признаки прогрессирования процесса у больных красным плоским лишаем [Текст] / К. М. Ломоносов, О. Л. Иванов, М. А. Стенина // Вестник дерматологии и венерологии. - 1995. - N 2. - С. 34-36.
80. Ломоносов, К. М. Красный плоский лишай [Текст] / К. М. Ломоносов // Лечащий врач. – 2003. – № 9. – С. 30–31.
81. Лукиных, Л. М. Местные иммуномодуляторы в комплексном лечении эрозивно-язвенной формы красного плоского лишая слизистой оболочки полости рта [Текст] / Л. М. Лукиных, Н. В. Тиунова // Стоматология. - 2013. - Т. 92, № 6. - С. 26-28.
82. Лукиных, Л. М. Оптимизация лечения красного плоского лишая слизистой оболочки полости рта [Текст] / Л. М. Лукиных, Н. В. Тиунова // Маэстро стоматологии. – 2009. - N 4. - С. 79-81.
83. Лукиных, Л. М. Современные представления об этиопатогенезе красного плоского лишая слизистой оболочки полости рта [Текст] / Л. М. Лукиных, Н. В. Тиунова // Современная стоматология. - 2013. - № 2 (57). - С. 18-20.
84. Лукиных, Л. М. Физиотерапия в практике терапевтической стоматологии [Текст] : учебное пособие / Л. М. Лукиных, О. А. Успенская. - Н. Новгород, 2006. - 63 с.

85. Луцевич, О. Э. Современный взгляд на патофизиологию и лечение гнойных ран [Текст] / О. Э. Луцевич, О. Б. Тамразова, А. Ю. Шикунова // Хирургия. – 2011. – № 5. – С. 72-77.
86. Люлякина, Е. Г. Реабилитация пожилых пациентов с эрозивной формой красного плоского лишая полости рта [Текст] / Е. Г. Люлякина, Т. В. Казанцева, Ю. В.Чижов // Клиническая геронтология. - 2014. - Т. 20, № 7-8. - С. 41-45.
87. Мазур, И. П. Клиническая и микробиологическая эффективность применения местных противомикробных и антисептических препаратов при лечении заболеваний пародонта [Текст] / И. П. Мазур, Н. А. Бакшутова, Д. М. Ставская // Современная стоматология. – 2014. - № 1 (70). - С. 32.
88. Манифестные папулезные дерматозы, красный плоский лишай слизистой оболочки полости рта [Текст] / Т. В. Святенко [и др.] // Дерматовенерология. Косметология. - 2017. - № 1. - С. 20-28.
89. Маринина, Т. Ф. Разработка технологии и анализ двухслойных стоматологических пленок противовоспалительного и анестезирующего действия [Текст] / Т. Ф. Маринина, Х. Н. Гюльбякова // Современные проблемы науки и образования. – 2014. - № 1.
90. Мартынова, Н. Ш. Применение аутоплазмы в лечении эрозивно-язвенной формы красного плоского лишая слизистой оболочки полости рта [Текст]/ Н. Ш. Мартынова // Наука, образование и инновации: сборник статей международной научно-практической конференции. - 2016. - С. 151-155.
91. Матушевская, Е. В. Сочетание клинических форм красного плоского лишая у одного больного [Текст] / Е. В. Матушевская, И. Г. Богуш, Д. К. Нажмутдинова // Вестник дерматологии и венерологии. - 2003. - № 4. - С. 46-47.
92. Меркурьева, Г. Ю. Подбор основы для стоматологических пленок [Текст] / Г. Ю. Меркурьева, С. С. Камаева, А. Х. Фатихова // Здоровье –

основа человеческого потенциала – проблемы и пути их решения. – 2012. – Т. 7, Вып. 2. – С. 855-856.

93. Мизина, П. Г. Фитопленки в фармации и медицине [Текст] // Фармация. – 2000. - № 5-6. – С. 38-39.

94. Микробиологические исследования при разработке стоматологической пленки антибактериального действия [Текст] / Н. В. Автина [и др.] // Вестник новых медицинских технологий. - 2010. - Т. 17, № 1. - С. 120-121.

95. Микрофлора слизистой оболочки полости рта у пожилых лиц при общесоматической патологии [Текст] / Г. Г. Ефремушьсин и др. // Стоматология. - 2001. - № 4. - С. 24 — 27.

96. Михайлова, А. В. Изучение биофармацевтических свойств твердых дисперсных систем, содержащих метронидазол [Текст]/ А. В. Михайлова, О. Н. Пажарицкая, В. А. Вайнштейн // Фармация. – 1999. - № 27. – С. 20-22.

97. Михальченко, В. Ф. Применение транскраниальной электростимуляции в комплексном лечении больных красным плоским лишаем слизистой оболочки полости рта [Текст] / В. Ф. Михальченко, С. В. Баркова // Инструктивно-методическое письмо для врачей. - Волгоград, 2007.

98. Молочков, В. А. К совершенствованию терапии красного плоского лишая [Текст] / В. А. Молочков, А. В. Молочков, О. Э. Переверзева // Российский журнал кожных и венерических болезней. – 2011. – № 2. – С. 7-9.

99. Морфологический анализ красного плоского лишая слизистой оболочки полости рта [Текст] / Г. И. Оскольский [и др.] // Фундаментальные исследования. - 2011. - № 11-1. - С. 82-85

100. Недосеко, В. Б. Алгоритм обследования больных с заболеваниями слизистой оболочки полости рта [Текст] / В. Б. Недосеко, И. В. Анисимова // Институт стоматологии. - 2003. - № 2. - С. 32-34.

101. Николаева, И. В. Особенности клинико-лабораторных характеристик больных красным плоским лишаем и другими видами нозологий [Текст] / И. В. Николаева, А. Г. Пономарева, В. Н. Покровский // Стоматолог. - 2008. - № 4. - С. 26-31.
102. Новозинская, З. Оптимизация фармакотерапии плоского лишая [Текст]: автореф. дис. … канд. мед. наук / З. Новозинская; Центр теоретических проблем физико-химической фармакологии РАН. - Москва, 2007. – 24 с.
103. Обоснование новых методов диагностики и лечения эрозивно-язвенной формы красного плоского лишая слизистой полости рта [Текст] / Е. И. Адамович [и др.] // Современные проблемы науки и образования. - 2016. - № 1. - С. 27.
104. Определение показателей биохеми-люминесценции смешанной слюны у больных с красным плоским лишаем слизистой оболочки полости рта [Текст] / Е. Б. Загородняя [и др.] // Актуальные проблемы стоматологии: сборник научных трудов Дальневосточной научно-практической конференции, посвященной 30-летию стоматологического факультета ДВГМУ. — Хабаровск: ЗАО «Антар», 2009. - С. 156-161.
105. Опыт применения «Ликопида» при лечении заболеваний слизистой оболочки полости рта [Текст] / О. Ф. Рабинович [и др.] // Стоматолог-практик. - 2008. - № 3. - С. 18 - 20.
106. Оптимизация лечения воспалительных осложнений имплантации [Текст] / О. Ю. Колесов [и др.] // Журнал научных статей « Здоровье и образование в XXI веке». – 2012. – Т. 14, № 3. – С. 236.
107. Опыт терапии красного плоского лишая препаратом «Глутоксим» [Текст] / И. М. Корсунская [и др.] // Российский журнал кожных и венерических болезней. – 2008. – № 1. – С. 44-46.
108. Оптимизация терапии эрозивно-язвенной формы красного плоского лишая слизистой оболочки полости рта[Текст] / [Л. А. Седова и др.] // Вестник дерматологии и венерологии. - 2012. - № 6. - С. 56-59.

109. Орехова, Л. Ю. Системы локальной доставки лекарственных препаратов в пародонтологии [Текст] / Л. Ю. Орехов, Т. В. Кудрявцева, Ю. С. Бурлакова // Пародонтология. - 2016. - Т. 21. - № 1 (78). - С. 34-39.
110. Оскольский, Г. И. Антиген Кл-67 в качестве маркера пролиферативных процессов в эпителии больных красным плоским лишаем слизистой оболочки рта [Текст] / Г. И. Оскольский, Е. Б. Загородняя // Дальневосточный журнал инфекционной патологии. – 2011. - № 1. – С. 34-38.
111. Особенности состояния слизистой оболочки полости рта у больных красным плоским лишаем [Текст] / Д. С. Силин [и др.] // Научные ведомости Белгородского государственного университета. Серия: Медицина. Фармация. - 2012. - Т. 20, № 22. - С. 103-107.
112. Особенности стоматологического статуса больных с красным плоским лишаем слизистой оболочки полости рта [Текст] / Е. Б. Загородняя [и др.] // Актуальные проблемы стоматологии: сборник научных трудов Дальневосточной научно-практической конференции, посвященной 30-летию стоматологического факультета ДВГМУ. — Хабаровск: ЗАО «Антар», 2009. - С. 151 - 155.
113. Оценка эффективности и переносимости иммуносупрессивной терапии в комплексном лечении красного плоского лишая слизистой оболочки полости рта [Текст] / Ю. Н. Перламутров [и др.] // Клиническая дерматология и венерология. - 2010. - № 4. - С. 40-44.
114. Пародонтологические аспекты заболеваний слизистой оболочки полости рта: красный плоский лишай [Текст] / О. С. Гилева [и др.] // Пародонтология. - 2017. - Т. 22, № 3. - С. 9-14.
115. Перламутров, Ю. Н. Возможности использования фотодинамической терапии в комплексном лечении эрозивно-язвенной формы красного плоского лишая и вульгарной пузырчатки с локализацией на слизистой оболочке полости рта [Текст] / Ю. Н. Перламутров, К. Б. Ольховская, М.

А. Сазонова // Российский журнал кожных и венерических болезней. - 2017. - Т. 20, № 2. - С. 117.

116. Перламутров, Ю. Н. Особенности течения различных форм красного плоского лишая слизистой оболочки полости рта при папилломавирусной инфекции [Текст] / Ю. Н. Перламутров, В. А. Старшинина // Клиническая дерматология и венерология. - 2016. - Т. 15, № 5. - С. 77-82.

117. Перспективы использования стоматологических лекарственных пленок с аскорбиновой кислотой и рутином для лечения и профилактики заболеваний пародонта [Текст] / А. С. Саушкина [и др.] // Вестник Российской военно-медицинской академии. - 2013. - № 3 (43). - С. 118-125.

118. Петрова, Л. В. Клиника, патогенез и лечение красного плоского лишая слизистой оболочки полости рта [Текст] : автореф. дис. ... д-ра мед. наук / Л. В. Петрова. – М., 2002.

119. Петрова, Л. В. Фактор роста эндотелия сосудов как показатель гипоксии тканей, его возможная роль в патогенезе плоского лишая слизистой оболочки рта [Текст] / Л. В. Петрова, Н. Е. Кушлинский, Л. В. Ильина // Вестник дерматологии и венерологии. - 2004. - № 5. - С. 7-8.

120. Петрова, Т. Г. Дисбаланс цитокинов в ротовой жидкости при воспалительных заболеваниях пародонта у пациентов с лимфомами [Текст] / Т. Г. Петрова // Сибирский консилиум. - 2007. - Т. 62, № 7. - С. - 69.

121. Петрова, Т. Г. Особенности баланса цитокинов и секреторного А в ротовой жидкости при воспалительных заболеваниях пародонта у больных лимфомами [Текст] / Т. Г. Петрова, А. В. Ефремов // Патологическая физиология и экспериментальная терапия. - 2008. - № 4. - С. 11-12.

122. Пленки с препаратом медицинской пиявки [Текст] / О. А. Блинова [и др.] // Фармация. - 2005. - № 2. - С. 18-20.

123.Полимерные пленки противогерпетического препарата родопес для стоматологической практики [Текст] / Н. О. Нижарадзе [и др.] // Стоматология. - 2008. - Т. 87, № 3. - С. 36-40.

124.Пономаренко, Г. Н. Физиотерапия [Текст] : национальное руководство / Г. Н. Пономаренко. - М.: ГЕОТАР-Медиа, 2009. - 385 с.

125.Поройский, С. В. Изучение эффективности лекарственной композиции для лечения эрозивно-язвенной формы красного плоского лишая слизистой полости рта [Текст] / С. В. Поройский, Ю. А. Македонова, И. В. Фирсова // Вестник Волгоградского государственного медицинского университета. - 2017. - № 3 - (63). - С. 84-88.

126.Поройский, С. В. Сравнительная характеристика клинической эффективности применения комбинированного метода лечения красного плоского лишая слизистой полости рта [Текст] / С. В. Поройский, Ю. А. Македонова, И. В. Фирсова, Н. Н.Триголос // Вестник Волгоградского государственного медицинского университета. - 2018. - № 1 (65). - С. 97-101.

127. Применение prp-терапии в лечении воспалительных заболеваний слизистой оболочки полости рта [Текст] / Н. Ш. Мартынова [и др.] // Современные проблемы науки и образования. - 2015. - № 5. - С. 273.

128.Применение адгезивных лекарственных пленок «Диплен-Дента» в стоматологии [Текст] / Р.В. Ушаков, А.И. Грудянов, Г.А. Чухаджян, В.Н. Царев // Пародонтология. – 2000. - № 3. – С. 13-16.

129.Применение имудона в комплексной терапии дисбактериозов полости рта [Текст] / И. М. Рабинович [и др.]// Клиническая стоматология. - 2001. - № 3. - С. 70-72.

130.Применение лекарственных желатиновых пленок в военных и гражданских лечебных учреждениях [Текст] / В. Н. Ананьев [и др.] // IX Рос. нац. конгр. «Человек и лекарство» (8-12 апреля 2002 г., г. Москва). – М. 2002. – С. 21.

131. Применение лекарственных препаратов на основе желатина / В.Н. Ананьев [и др.] // Вестник РУДН. Серия Медицина. – 2009. - № 4. – С. 621-622.
132. Применение радиационной деконтаминации (стерилизации) в технологии стоматологических лекарственных пленок [Текст] / А.С. Саушкина, Л.Н. Савченко, Б.А. Чактир, Т.Ф. Маринина // Вестник Российской военно-медицинской академии. – 2012. - № 2 (38). – С. 97-102.
133. Прохоренков, В. И. Этиология, патогенез и терапия красного плоского лишая / В. И. Прохоренков, И. Н. Большаков, С. В. Кунгуров [Текст] // Сибирское медицинское обозрение. - 2003. - № 1. - С.59-64.
134. Рабинович, О. Ф. Влияние иммуномодулятора ликопида на синтез цитокинов и активационные молекулы лимфоцитов периферической крови больных с красным плоским лишаем / О. Ф. Рабинович, Л. М. Ханухова, Б. В. Пинегин // Стоматология. - 2000. – N 2. - С.6-9.
135. Рабинович, О. Ф. Лечение больных красным плоским лишаем иммуномоду-лирующими препаратами ликопид и пилиоксидоний [Текст] / О. Ф. Рабинович // Иммунология. - 2004. - № 4.- С. 226-229.
136. Рабинович, О. Ф. Опыт применения «Ликопида» при лечении заболеваний слизистой оболочки полости рта [Текст] / О. Ф. Рабинович, Б. В.Пинегин, И. М. Рабинович // Стоматолог-практик. – 2008. - № 3. – С. 18-20.
137. Разработка методики количественного спектрофотометрического определения квасцов жженых в стоматологических пленках [Текст] / Н.Н. Гужва, Т.Т. Лихота, Т.И. Максименко, В.П. Зайцев // Научные ведомости Белгородского университета. Серия Медицина. Фармация. – 2011. - № 16 (111), вып. 15. – С. 232-234.
138. Разработка полимерных пленок, содержащих иммобилизованную протеазу и диоксидин [Текст] / Г. Пуоджюнене, В. Вайчювенас, В.

Янулис, Ю. Степонавичюс // Химико-фармацевтический журнал. – 2005. – Т. 2005. № 1. – С. 34-36.

139. Разработка систем доставки лекарственных средств с применением микрои наночастиц [Текст] / А. В. Соснов [и др.] // Качественная клиническая практика. – 2008. - № 2. – С. 4-12

140. Разработка состава, технологии и исследование стоматологических лекарственных пленок, содержащих соки свежих растений [Текст] / Т.Ф. Маринина и др. // VIII Рос. нац. конгр. «Человек и лекарство» (2001 г., г. Москва). – М., 2001. – С. 589.

141. Ранозаживляющая эффективность антигерпетического препарата Родопес [Текст] / Н.О. Нижарадзе [и др.] // Аллергология и иммунология. – 2010. – Т. 11, №2. – С. 117-118.

142. Растворимый fas-антиген в сыворотке крови женщин, больных красным плоским лишаем слизистой оболочки полости рта [Текст] / А. Д. Алиев [и др.] // Бюллетень экспериментальной биологии и медицины. - 2007. - Т. 143, № 6. - С. 672-674.

143. Роль ферментов в механизме развития красного плоского лишая слизистой оболочки полости рта [Текст] / Л. Д. Гожая [и др.] // Стоматология для всех. - 2012. - № 3. - С. 52-54.

144. Ронь, Г. И. Влияние характера питания на течение красного плоского лишая слизистой полости рта [Текст] / Г. И. Ронь, А. А. Епишова // Проблемы стоматологии. - 2015. - № 2 (11). - С. 19.

145. Ронь, Г. И. Роль вирусной инфекции в развитии красного плоского лишая слизистой оболочки полости рта [Текст] / Г. И. Ронь, Г. М. Акмалова // Пародонтология. - 2014. - Т. 19, № 1. - С. 24-26.

146. Ронь, Г. И. Современные представления об этиологии и патогенезе красного плоского лишая слизистой оболочки рта [Текст] / Г. И. Ронь, А. А. Епишова // Проблемы стоматологии. – Екатеринбург, 2011. - №4. – С. 15-17.

147. Ронь, Г. И., Еловикова Т. М. «Способ введения препаратов в ткани зубов»: Описание изобретения к патенту РФ N 2214815, 2003 г.
148. Руманова, А. И. Возможности применения лекарственных растительных препаратов для местного лечения воспалительно-деструктивных заболеваний пародонта и слизистой оболочки рта [Текст] /А. И. Руманова, М. О. Нагаева, А. Р. Мамедханова // Университетская медицина Урала. - 2017. - Т. 3, № 2 (9). -С. 85-89.
149. Рюмин, Д. В. Медикаментозная коррекция эрозивно-язвенных поражений слизистой оболочки полости рта и красной каймы губ [Текст] / Д. В. Рюмин, Е. И. Баднина, А. Ю. Колесова // Экспериментальная и клиническая дерматокосметология. - 2011. - № 3. - С. 24-32.
150. Рюмина, Т. Е. Биофармацевтические исследования пленок лекарственных анестезирующего и реминерализующего действия [Текст] / Т. Е. Рюмина, А. Л. Голованенко // Современные проблемы науки и образования. – 2012. – № 1.
151. Самойлова, О. П. Влияние комплексного лечения на перекисное окисление липидов и антиоксидантную активность плазмы крови у больных красным плоским лишаем эрозивно-язвенной формы слизистой оболочки полости рта [Текст] / О. П. Самойлова // Сибирский медицинский журнал. - 2007. - № 1. - С. 13-15.
152. Самойлова, О. П. Оценка эффективности местной терапии в комплексном лечении больных красным плоским лишаем слизистой оболочки полости рта на фоне первичного гипотиреоза[Текст] : автореф. дис. … канд. мед. наук / О. П. Самойлова. - Иркутск, 2008. - 22 с.
153. Сампиев, А. М. Современное состояние исследований в области создания стоматологических пленок [Текст] / А. М. Сампиев, Е. Б. Никифорова, А. В. Соповская // Международный журнал прикладных и фундаментальных исследований. - 2016. - № 3(2). - С. 293-297.

154. Сапарова, Г. А. «Иммунокоррегирующая терапия красного плоского лишая слизистой полости рта» [Текст]/ Г. А. Сапарова // Наука и здравоохранение. - 2014. - № 1. - С. 96-98.
155. Сапарова, Г. А. Клинико-иммунологические исследования у больных красным плоским лишаем [Текст] / Г. А. Сапарова // Наука и здравоохранение. - 2014. - № 1. - С. 98-99.
156. Свободно-радикальное окисление у больных с красным плоским лишаем слизистой оболочки полости рта [Текст] / Е. Б. Загородняя [и др.] // Образование, наука и практика в стоматологической службе севера: сборник научных статей межрегиональной научно-практической конференции, посвященной 50-летию стоматологической поликлиники г. Якутска. - Якутск: Изд-во ЯГУ, 2009. - С. 186 - 189.
157. Седова, Л. А. Роль антиоксидантной терапии при лечении красного плоского лишая слизистой оболочки полости рта [Текст] : автореф. дис. ... канд. мед. наук /Л. А. Седова; Первый Московский государственный медицинский университет им. И. М. Сеченова. – М., 2013. – 25 с.
158. Сергиенко, В. И. Математическая статистика в клинических исследованиях [Текст] / В. И. Сергиенко, И. Б. Бондарева. - М., 2001. - 256 с.
159. Сидоренко, А. Ф. Применение иммобилизованных лекарственных веществ для профилактики воспалительных осложнений нижней челюсти [Текст] / А. Ф.Сидоренко, Н. Г. Коротких, И. В. Степанов // VIII Российский национальный конгрресс «Человек и лекарство» (2001 г., г. Москва). – М.: 2001. – С. 422.
160. Силин, Д. С. К вопросу состояния слизистой оболочки полости рта у больных красным плоским лишаем [Текст] / Д. С. Силин, А. И. Конопля, Е. В. Письменная // Курский научно-практический вестник «Человек и его здоровье». - 2010. - № 3. - С. 128-133.
161. Силин, Д. С. Комплексная терапия красного плоского лишая слизистой полости рта с использованием гепона и иммуномакса

[Текст]:методические рекомендации для врачей-дерматовенерологов, клинических ординаторов и интернов, курсантов факультета последипломного образования / Д. С. Силин, А. И. Конопля, Е. В. Письменная. - Курск, 2012.

162. Симкачёва, М. В. Характеристика пролиферативного и цитокинового статуса больных красным плоским лишаем в процессе лечения тимодепрессином [Текст] / М. В. Симкачёва, Е. А. Козулин, С. С. Тимошин // Российский журнал кожных и венерических болезней. - 2006. - N 4. - С. 56-57.

163. Симонова, А. В. Красный плоский лишай: перспективы нового подхода к терапии и прогнозу [Текст] / А. В. Симонова, И. В. Хамаганова, Д. К. Нажмутдинова // Российский журнал кожных и венерических болезней. - 2010. - № 3. - С. 39-41.

164. Сирак, С. В. Красный плоский лишай слизистой оболочки полости рта: возможности местного лечения на фоне общей терапии [Текст] / С. В. Сирак [и др.] // Пародонтология. - 2015. - Т. 20, № 1 (74). - С. 26-30.

165. Служаев, И. Ф.Красный плоский лишай слизистой оболочки полости рта: клиника, лечение [Текст] / И. Ф. Служаев, Г. И. Оскольский, Е. Б. Загороднева // Дальневосточный медицинский журнал. -2010. - № 2. - С. 132-136.

166. Смагина, Т. А. Фармакотехнологические исследования комплексных препаратов с Тизолем [Текст] / Т. А. Смагина // Материалы межрегиональной научно - практической конференции «Новые технологии в медицине и фармации. – «Тизоль», Екатеринбург, 2010 г.

167. Современные принципы комплексной терапии красного плоского лишая [Текст] / [С. В. Сирак и др.] // Современные проблемы науки и образования. - 2013. - № 5. - С. 270.

168. Создание стоматологических лекарственных пленок с фурацилином и лидокаином для комплексного лечения пародонтита [Текст] / Л. Н.

Савченко, Т.Ф. Маринина, В.И. Погорелов, А.А. Мирошниченко // Журнал научных статей «Здоровье и образование в XXI веке». – 2011. - № 4, Т. 13. – С. 435-437.

169. Соматический статус больных с красным плоским лишаем слизистой оболочки полости рта [Текст] / Е. Б. Загородняя [и др.] // Актуальные проблемы стоматологии : сборник научных трудов Дальневосточной научно-практической конференции, посвященной 30-летию стоматологического факультета ДВГМУ. — Хабаровск: ЗАО «Антар», 2009. - С. 144-151.

170. Сочетание клинических форм красного плоского лишая у одного больного [Текст] / Д. К. Нажмутдинова // Вестник дерматологии и венерологии. - 2003. - № 4. - С.46-47.

171. Спицина, В. И. Местная реактивность слизистой оболочки полости рта у больных красным плоским лишаем [Текст] / В. И. Спицина // Российский стоматологический журнал. - 2002. - N 4. - С. 18-20.

172. Спицина, В. И. Патогенез иммунодефицита у больных красным плоским лишаем слизистой оболочки полости рта [Текст] / В. И. Спицина // Российский стоматологический журнал. - 2002. - № 3. - С. 30-33.

173. Сампиев, А. М. Современное состояние исследований в области создания стоматологических пленок стоматологических пленок [Текст] /А. М. Сампиев, Е. Б. Никифорова, А. В. Соколовская // Международный журнал прикладных и фундаментальных исследований. – 2016. - № 3-2. – С. 293-297.

174. Субпопуляции лимфоцитов слизистой оболочки рта, пораженной плоским лишаем [Текст] / Е. В. Иванова [и др.] // Клиническая иммунология. - 2007. - № 1. - С. 31-33.

175. Сувырина, М. Б. Видовой пейзаж микроорганизмов слизистой оболочки полости рта больных красным плоским лишаем эрозивно-язвенной формой [Текст] / М. Б. Сувырина, И. П. Кольцов // Вестник

Уральской медицинской академической науки. - 2012. - № 5 (42). - С. 58-59.

176. Темкин, Э. С. Поликатан-новый лекарственный препарат в комплексном лечении заболеваний пародонта [Текст] / Э. С. Темкин, А. А. Спасов, Н. В. Калинина // Человек и лекарство: тезисы докладов. - 2000. - С. 374.

177. Тиунова, Н. Н. Оптимизация комплексного лечения красного плоского лишая слизистой оболочки полости рта [Текст] : автореф. дис…. канд. мед. наук / Н. Н. Тиунова. – Н. Новгород, 2009. - 106 с.

178. Тиунова, Н. В. Оптимизация комплексного лечения красного плоского лишая слизистой оболочки полости рта [Текст] : дис. … канд. мед. наук / Н. В. Тиунова; ГОУВПО "Нижегородская государственная медицинская академия". - Нижний Новгород, 2009.

179. Тиунова, Н. В. Эффективность препарата тенотен в комплексном лечении красного плоского лишая слизистой оболочки полости рта [Текст] / Н. В. Тиунова, Л. М. Лукиных // Клиническая стоматология. - 2009. - № 2 (50). - С. 38-39.

180. Тихонова, Е. В. «Клинико-патогенетическое обоснование иммуномодулирующей терапии красного плоского лишая» [Текст]: дис. … канд. мед. наук / Е. В. Тихонова; ГОУВПО "Новосибирский государственный медицинский университет". - Новосибирск, 2006.

181. Тихонова, Е. В. Клинико-патогенетическое обоснование иммуномодулирующей терапии красного плоского лишая» [Текст] : автореф. дис. … канд. мед. наук / Е. В. Тихонова. — Новосибирск, 2006. — 20 с.

182. Трунина, Л. П. Лимфотропная медикаментозная терапия в комплексном лечении красного плоского лишая (кпл) полости рта [Текст] : дис. … канд. мед. наук / Л. П. Трунина; ГОУВПО "Самарский государственный медицинский университет". - Самара, 2005.

183. Филимонкова, Н. Н. «Патогенетические аспекты развития тяжелых форм красного плоского лишая и методы терапии» [Текст] / Н. Н. Филимонкова, О. В. Летаева // Лечащий врач. - 2013. - № 10. - С. 20.
184. Фурин, В. А. Разработка методов применения лекарственных желатиновых пленок в военной и гражданской медицине [Текст] : автореф. дис. … канд. мед. наук/ В. А. Фурин. – Уфа, 2004. – 23 с.
185. Хайретдинова, К. Ф. Современные представления о возможностях терапии больных красным плоским лишаем [Текст] / Хайретдинова К.Ф., Юсупова Л.А. // Лечащий врач. - 2016. - № 11. - С. 7.
186. Хамаганова, И. В. Адвантан (метилпреднизолона ацепонат) в комплексном лечении красного плоского лишая [Текст] / И. В. Хамаганова // Вестник дерматологии и венерологии. - 2004. - № 3. - С. 31-33.
187. Ханова, С. А. Разработка и использование нового ранозаживляющего средства в сочетании с имудоном в комплексной терапии красного плоского лишая [Текст] / С. А. Ханова, А. Г. Сирак // Актуальные вопросы современной медицины : сборник научных трудов по итогам межвузовской ежегодной заочной научно- практической конференции с международным участием. - Некоммерческое партнёрство «Инновационный центр развития образования и науки», 2014. - С. 234-236.
188. Харенко, Е. А. Мукоадгезивные лекарственные формы [Текст] : (обзор) / Е. А. Харенко, Н. И. Ларионова, Н. Б. Демина // Химико-фармацевтический журнал. - 2009. - Т. 43, № 4. - С. 21-29.
189. Чуйкин, С. В. Влияние дипроспана на клиническое течение эрозивно-язвенной формы красного плоского лишая слизистой оболочки рта [Текст] / С. В. Чуйкин, Г. М. Акмалова, Н. Д. Чернышева // Проблемы стоматологии. - 2015. - № 5-6. - С. 14-17.
190. Чуйкин, С. В. Особенности клинического течения красного плоского лишая с локализацией на слизистой оболочке полости рта [Текст] / С. В.

Чуйкин, Г. М. Акмалова, Н. Д. Чернышева // Клиническая дерматология и венерология. - 2015. - Т. 14, № 3. С. - 72-75.

191. Шакирова, А. В. Оптимизация комплексного лечения пациентов с осложненными формами плоского лишая полости рта [Текст] : автореф. дис. … канд. мед. наук / А. В. Шакирова // Перм. гос. мед. ун-т им. акад. Е.А. Вагнера. - Пермь, 2015. – 24 с.

192. Шакирова, А. В. Показатели нативной капли крови у пациентов с красным плоским лишаем полости рта на фоне соматической патологии [Текст] / А. В. Шакирова // Dental Forum. - 2013. - № 2. - С. 18-21.

193. Шанин, Ю.Н. Антиоксидантная терапия в. клинической практике [Текст] / Ю. Н. Шанин, В. Ю. Шанин, Е. В. Зиновьев. - СПб.: ЭЛБИ-СПб., 2003. - 128 с.

194. Шукурова, У. А. Показатели цитокинового профиля у больных красным плоским лишаем слизистой полости рта [Текст] / У. А. Шукурова, О. Е. Бекжанова // Знание. - 2016. - № 10-1 (39). - С. 67-70.

195. Шумский, А. В. Красный плоский лишай полости рта [Текст] / А. В. Шумский, Л. П. Трунина. - Самара: РЕАВИЗ. - 2004. - 161 с.

196. Экспериментально-клиническое исследование эффективности препаратов, содержащих растительные компоненты, при лечении пациентов с эрозивно-язвенными поражениями слизистой оболочки рта [Текст] / И. В. Кулик [и др.] // Пародонтология. – 2017. - № 2. – С. 72-76.

197. Этиология, патогенез и терапия красного плоского лишая [Текст] : обзор литературы/ С. В. Кунгуров [и др.] // Сибирское медицинское обозрение. – 2003. – Т. 25, № 1. – С. 59-64.

198. Эффективность prp-терапии при эрозивно-язвенной форме красного плоского лишая слизистой оболочки полости рта [Текст] / И. В. Фирсова [и др.] // Вестник Волгоградского государственного медицинского университета. - 2016. № 1 (57). С. 105-108.

199. Эффективность адгезивной биополимерной пленки при эрозивно-язвенной форме красного плоского лишая и лейкоплакии слизистой

оболочки полости рта [Текст] / Е. Б. Загородняя [и др.] // Фундаментальные исследования. – 2013. – № 9-10. – С. 46-49.

200. Эффективность применения аутогемотерапии при лечении больных с эрозивно-язвенными поражениями слизистой оболочки полости рта [Текст] / Ю. А. Македонова [и др.] // Современные проблемы науки и образования. - 2015. - № 5. - С. 272.

201. A comparative study of apoptosis in reticular and erosive oral lichen planus [Text] / J. M. Brant // Braz Dent J. -2012. -Vol. 23, № 5. -P. 564-569. Amoxicillin plus metronidazole in the treatment of adult periodontitis patients. A double-blind placebo-controlled study [Text] / E. G. Winkel [et al.] // J Clin Periodontol. - 2001. - № 28. - P. 296-305.

202. Adv. Drug. Del. Rev. / M. I. Ugwoke, R. U. Agu, N. Verbeke[Text]. – 2005. - Vol. 57, N 11. – P. 1640 – 1665.

203. Ahuja, A. Pharmazie [Text] / A. Ahuja , J. Ali, S. Rahman. – 2006. – Vol. 61, N 1. – P. 25 – 29.

204. Asaad, T. Association of lichen planus with hepatitis C virus infection [Text] / T. Asaad, A. J. Samdani // Ann Saudi Med. 2005. - Vol. 25, № 3. - P. 243 - 2 246.

205. Axelsson, P. Diagnosis and risk prediction of periodontal disease [Text]: - Vol. 3. - Chicago: Quintessence, 2002. - P. 95-119.Oral lichen planus [Text] / C. H. Anuradha [et al] // A review. N Y State Dent J. - 2008. - Vol. 74, № 4. - P. 66- 68.

206. Bascones, C. Apoptosis and cell cycle arrest in oral lichen planus. Hypothesis on their possible influence on its malignant transformation [Text] / C. Bascones, M. A. Gonzalez-Moles, G. Esparza // Arch Oral Biol. 2005. - Vol. 50, № 10. - P. 873 - 881.

207. Bombardier, C. H. Health promotion in people with multiple sclerosis [Text] / C. H. Bombardier, R. Wadhwani, C. La Rotonda // Phys Med Rehabil Clin N Am. - 2005. - Vol. 16, № 2. - P.557 - 570.

208. Cardiovascular risk factors in patients with lichen planus [Text] / S. Arias-Santiago[et al] // Am J Med. – 2011. – Vol. 124(6). – P.543-548.

209. Carrozzo, M. Hepatitis C virus-associated oral lichen planus: is the geographical heterogeneity related to HLA-DR6? [Text] / M. Carrozzo, F. Brancatello, E. Dametto // J Oral Pathol Med. 2005. - Vol. 34, № 4. - P. 204 - 208.

210. Carrozzo M. Oral lichen planus: a review [Text] / M. Carrozzo, R. Thorpe // Minerva Stomatol. — 2009. - Vol. 58, № 10. - P. 519 - 537.

211. Carrozzo, M. Tumor necrosis factor-alpha and, interferon-gamma polymorphisms contribute to susceptibility to oral lichen planus [Text] / M. Carrozzo, M. Uboldi de Capei, E. Dametto // J. Invest. Dermatol. - 2004. - Vol. 122, № 1. - P. 87-94.

212. Chauhan, I. Association of cytokine gene polymorphisms with oral lichen planus in Malayalam-speaking ethnicity from South India (Kerala) [Text] / I. Chauhan, V.T. Beena , L. Srinivas //J Interferon Cytokine Res. – 2013. – Vol. 33, N 8. - 420-427.

213. Contact dermatitis due to eugenol used to treat oral lichen planus [Text] / Y. Fujita Y [et al.] // Contact Dermatitis. 2003. - Vol. 48, № 5. - P. 285.

214. Cox, M. Human herpes simplex-1 and papillomavirus type 16 homologous DNA sequences in normal, potentially malign ant and malign ant oral mucosa [Text] / M. Cox, N. Maitland, C. Scully // Eur J Cancer B Oral Oncol. – 1993. – Vol. 29, № 3. – P. 215-219.

215. Crit. Rev.Ther. Drug Carrier Syst. [Text] / R. Birudaraj, R. Mahalingam, X. Li, B. R. Jasti, – 2005. – Vol. 3(22). – P. 295 – 330

216. Davies, L. C. Oral mucosal progenitor cells are potently immunosuppressive in a dose-independent manner [Text] / L. C. Davies, H. Lonnies, M. Locke // Stem. Cells. Dev. - 2012. - № 21. - P. 1478-1487.

217. Dentistry for the Child and Adolescent [Text] / J. Dean [et al.] - 9-th ed. - St. Luis: Mosby, 2011. - P. 298.

218. Detection of T cells secreting type 1 and type 2 cytokines in the peripheral blood of patients with-oral lichen planus [Text] / F. Kalogerakou [et al.]// Hippokratia. - 2008. – Vol.12, № 4. - P. 230 -235.

219. Ergun, S. Evaluation of oxidative stress and antioxidant profile in patients with oral lichen planus [Text] / S. Ergun, S. C. Troala, S. Warnakulasuriya // J Oral Pathol Med. - 2010.

220. Fitzpatrick, S. G. The malignant transformation of oral lichen planus and oral lichenoid lesions. A systematic review [Text] / S. G. Fitzpatrick, S. A. Hirsch, S. C. Gordon // J American Dental Association. - 2014. - Vol. 145, N 1. - P. 45-56.

221. Gileva, O. A comparison of two lumenoscopic techniques for visualizing oral mucosal lesions [Text] / O. Gileva, N. Beleva, R. Pershina // Nordic-Baltic Oral Medicine meeting. Malmo, Sweden, 2007. - P. 22.

222. Gonzalez-Moles, M. Orallichenplanus: споры вокруг злокачественной трансформации [Text] / M. Gonzalez-Moles, C. Scully, J. Gil-Montoya // Oral Dis. – 2008. – Vol. 14. - P. 229-243.

223. Genetic markers system p1, mn, le how of configuration determation of lichen planus oral cavity [Text] / M. Antonenko [et al]// Современная стоматология. - 2017. - № 2 (86). - С. 30.

224. Hantash, B. M. The efficacy of tetracycline antibiotics for treatment of lichen planus: an openlabel clinical trial [Text] / B. M. Hantash, M. H. Kanzler // British Journ al of Dermatology. – 2007. – Vol. 156, N 4. – P. 758-760.

225. Histologic lichenoid features in oral dysplasia and squamous cell carcinoma [Text] / S.G. Fitzpatrick [et al.] // Oral Surgery, Oral Medicine, Oral Pathology, Oral Radiology – 2014. – Vol. 117, N 4. – P. 511—520.

226. HTR RNA component as a marker of cellular proliferation in oral lichen planus [Text] / C. O. Flatharta // Asian Pacific Journal Of Cancer Prevention: APJCP . - 2006. - Vol. 9, № 2. - P. 287-290.

227. Integration of nonspecific factors of organism protection in pathogenesis of oral cavity lichen planus [Text] / M. Antonenko [et al] // Современная стоматология. - 2016. - № 5 (84). - С. 16.

228. Justification of the Effectiveness of Plasmolifting TM Procedure in Treatment of Patients with Erosive and Ulcerative Lesions of the Oral Cavity [Text] / Iu. A. Makedonova [et al.] // Research Journal of Medical Sciences. - 2016. - Vol. 10, N 3. - P. 64-68.

229. Katta, R. Lichen planus [Text] / R. Katta // Am. Fam. Physicians. – 2000. – Vol. 61. – P. 3319-3324; 3327-3328.

230. Larsson, A. Oral lichenoid contactreactions may Occasionally transform into malignancy [Text] / A. Larsson, G. Warf Vinge // Eur J Cancer Prev. 2005. - Vol. 14, № 6. - P. 525-529.

231. Lavanya N., Jayanthi P., Rao U.K., Ranganathan K. J // Oral Maxillofac Pathol. - 2011. -Vol. 15, № 2. - P. 127—132.

232. Liu, Y. Oral lichen planus is a unique disease model for studying chronic inflammation and oral cancer [Text] / Y. Liu, D. V. Messadi, H. Wu // Med Hypotheses. — 2010. - Vol. 75, № 6. - P. 492-494.

233. Lopez-Jornet P. Quality of life in patients with oral lichen planus [Text] / P. Lopez-Jornet, F. Camacho-Alonso // J. Eval Clin Pract. – Feb. 2010. – Vol. 16, № 1. - P.111-113.

234. Mattsson, U. Squamous cell carcinoma in a patient with oral lichen planus treated with topical application of tacrolimus [Text] / U. Mattsson, B. Magnusson, M. Jontell // Oral Surg, Oral Med, Oral Pathol, Oral Radiol. - 2010. - Vol. 110, № 1. - P. 19 - 25.

235. Oral lichen planus part I: epidemiology, clinics, etiology, immunopathogeny, and diagnosis [Text] / C. De Moura Castro Jacques [et al.] // Skinmed. – 2003. – Vol. 2(6). – P. 342-347.

236. Page, R. C. Quantification of periodontal risk and disease severity and extent using the Oral Health Information Suite (OHIS) [Text] / R. C. Page, J. A. Marting // Periodontal Practice Today. – 2007. - № 4. - P. 163-180.

237. Periodontitis and systemic inflammation: Control of the local infection is associated with a reduction in serum inflammatory markers [Text] / D'Aiuto F. [et al.] // J Dent Res. - 2004. - Vol. 83. - P. 156-160.

238. Proinflammatory cytokine levels in saliva before and after treatment of (erosive) oral lichen planus with dexamethasone [Text] / N. L. Rhodus [et al] // Oral Dis. 2006. - Vol. 12, № 2. - P. 112 - 116.

239. Ram, S. Chemiluminescence as a diagnostic aid in the detection of oral cancer and potentially malignant epithelial lesions [Text] / S. Ram, C. H. Siar // Int. J. Oral Maxillofac. Surg. - 2005. -Vol. 34, № 5. - P 521-527.

240. Sreenivasan, V. The malignant potential of oral lichen planus-confusion galore [Text] / V. Sreenivasan // Oral Surgery. -2013. - Vol. 115, № 3. – P. 415.

241. The British pharmacopoeia 1948 [Text]. - London : The General Council of Medicaland Registration of the United Kingdom, 1948.

242. The efficacy of aloe vera gel in the treatment of oral lichen planus: a randomized controlled trial [Text] / C. Choonhakarn [et al.] // British J Dermatology. - 2008. - Vol. 158, № 3. - P. 573—577.

243. The role of chlorhexidine in the one stage full-mouth disinfection treatment of patients with advanced adult periodontitis. Long-term clinical and microbiological observations [Text] / M. Quirynen [et al.] // J Clin periodontol. - 2000. - № 27. - P. 578-589.

244. Treatment of oral erosive lichen planus with 1% pimecrolimus cream: a double-blind, randomized, prospective trial with measurement of pimecrolimus levels in the blood [Text] / T. Passeron // J. Dermatology. – 2007. – Vol. 143, № 4. – P. 472-476.

245. Yildirim, B. Prevalence of Herpes simplex, Epstein Barr and Human papilloma viruses in oral lichen planus [Text] / B. Yildirim, B. Senguven, C. Demir // Med Oral Patol Oral. - №08(86) august 2011.

246. Zhang, Y. NF-kappa B-dependent Cytokines in saliva and serum from patients with oral lichen planus: a study in an ethnic Chinese population [Text] / Y. Zhang, M. Lin, S. Zhang // Cytokine. -2008. - Vol. 41, № 2. – P. 144-149.