ФЕДЕРАЛЬНОЕ ГОСУДАРСТВЕННОЕ БЮДЖЕТНОЕ
ОБРАЗОВАТЕЛЬНОЕУЧРЕЖДЕНИЕ ВЫСШЕГО ОБРАЗОВАНИЯ
«АСТРАХАНСКИЙ ГОСУДАРСТВЕННЫЙ МЕДИЦИНСКИЙ
УНИВЕРСИТЕТ» МИНЗДРАВА РОССИИ

на правах рукописи

Костенко Екатерина Васильевна

СРАВНИТЕЛЬНАЯ ОЦЕНКА МЕТОДОВ ПОДГОТОВКИ БОЛЬНЫХ К ГИСТЕРОРЕЗЕКТОСКОПИЧЕСКОЙ АБЛАЦИИ ЭНДОМЕТРИЯ

Диссертация на соискание ученой степени
кандидата медицинских наук

14.01.01 – акушерство и гинекология

Научный руководитель:
доктор медицинских наук,
профессор С.П. Синчихин

Астрахань – 2020

ОГЛАВЛЕНИЕ

ВВЕДЕНИЕ 4
ГЛАВА 1. СОВРЕМЕННЫЕ АСПЕКТЫ АБЛАЦИИ ЭНДОМЕТРИЯ (ОБЗОР ЛИТЕРАТУРЫ) 11
1.1. Проблемы лечения аномальных маточных кровотечений у женщин климактерического периода 11
1.2. История разработки различных способов деструкции эндометрия 12
1.3.Морфология эндометрия при эндогенном и экзогенном влиянии половых гормонов 28
1.4.Способы предоперационной подготовки больных к гистерорезектоскопии 31
ГЛАВА 2. МАТЕРИАЛ И МЕТОДЫ ИССЛЕДОВАНИЯ 33
2.1. Контингент и программа исследования 33
2.2. Методы исследования 36
2.2.1. Клинические методы исследования 36
2.2.2. Лабораторные и инструментальные методы исследования 38
2.2.3. Морфологические методы исследования 39
2.3 Предоперационная подготовка больных 40
2.4. Гистерорезектоскопия 42
2.5. Статистическая обработка полученных результатов 45
ГЛАВА 3. СРАВНИТЕЛЬНАЯ ОЦЕНКА РАЗЛИЧНЫХ ПОДХОДОВ К ПРОВЕДЕНИЮ ГИСТЕРОРЕЗЕКТОСКОПИЧЕСКОЙ АБЛАЦИИ ЭНДОМЕТРИЯ У ПАЦИЕНТОК КЛИМАКТЕРИЧЕСКОГО ПЕРИОДА С АНОМАЛЬНЫМИ МАТОЧНЫМИ КРОВОТЕЧЕНИЯМИ (результаты собственных исследований) 46
3.1. Клинико-анамнестические данные и структура доброкачественных пролиферативных изменений слизистой оболочки матки у женщин пери- и постменопаузального периодов, проживающих в Астраханской области ... 46
3.2. Сравнительная эффективность гормональных препаратов для подготовки эндометрия к гистерорезектоскопческой аблации 58

3.3. Особенности интраоперационного периода коагуляционно-вапоризационной аблации эндометрия в зависимости от предоперационного состояния слизистой матки 68
3.4. Исходы комплексного лечения пациенток климактерического периода с аномальными маточными кровотечениями 75
3.5. Алгоритм ведения пациенток периода менопаузального перехода с рецидивом аномального маточного кровотечения, ассоциированного с доброкачественными пролиферативными изменениями эндометрия..... 81
ГЛАВА 4. ОБСУЖДЕНИЕ РЕЗУЛЬТАТОВ ИССЛЕДОВАНИЯ 86
ВЫВОДЫ 96
СПИСОК СОКРАЩЕНИЙ..... 100
СПИСОК ЛИТЕРАТУРЫ..... 101

ВВЕДЕНИЕ

Актуальность исследования. Выбор метода лечения аномальных маточных кровотечений у женщин перименопаузального периода до настоящего времени остается предметом дискуссий [4,28,29,32,36,41,46,50,60,71,82,90, 99, 101,119,128,144].

Во второй половине XX века появились малоинвазивные органосохраняющие методы лечения, с помощью которых пациенткам, выполнившим свою репродуктивную функцию, стало возможным лечить заболевания эндометрия путем его энергетической деструкции [2,6,12, 20,24,31,34,37,42,48,56, 66,74,76,146].

Из существующих на сегодняшний день нескольких поколений аблации эндометрия электрохирургическая гистерорезектоскопия является методом выбора многих отечественных акушеров-гинекологов [12,16,24,32,41,46]. Это связано с имеющейся современной материально-технической базой российских клиник, экономической оправданностью процедуры относительно других методов лечения, а также прогнозируемыми осложнениями и их возможной профилактикой [3,10,11,21,26,38,49].

Степень разработанности темы. Сравнивая электрохирургические гистерорезектоскопические методики лечения – резекцию и коагуляцию эндометрия, авторы оценивают в первую очередь их эффективность и безопасность [10,24,26,62,76,78,104,112,122,148].

Указывается, что резекционная методика отличается высокой эффективностью, однако сопряжена с высоким риском как интраоперационных осложнений, таких как ранение стенки матки и сосудистых пучков, так и отдаленных, когда развивается синдром резецированного эндометрия, который может явиться в последующем показанием к гистерэктомии [3, 11, 37, 148].

Следует отметить, что не представляется возможным успешно резецировать слизистую матки в области трубных углов ввиду их анатомического

строения, поэтому в указанных зонах рекомендуется использовать электрокоагуляцию тканей [37,48, 96,141].

Коагуляционная методика деструкции слизистой матки является относительно безопасной и технически простой для выполнения процедурой, однако остается недостаточно эффективной, т.к. при неглубокой деструкции гиперплазированной ткани в отдаленном периоде нередко наблюдается рецидив заболевания эндометрия [2,37,58,105,120,133,139].

Приводятся данные о том, что лучшие результаты коагуляционной абляции получены при выполнении процедуры в условиях атрофичного эндометрия [24,27,37]. Следовательно, искусственно воспроизведенная атрофия эндометрия перед предстоящим оперативным вмешательством у женщин с физиологической или патологической пролиферацией эндометрия должна улучшать условия проведения операции и оказывать положительное влияние на конечный результат лечения.

В современной литературе необходимость лекарственного уменьшения толщины эндометрия перед абляцией является спорным вопросом и нет окончательных сравнительных данных об эффективности разных групп гормональных препаратов в качестве средств предоперационной подготовки. Кроме того, не выработаны критерии оценки эффективности предварительного медикаментозного истончения эндометрия [2,37,48,117,136].

Одним из направлений современных исследований должно стать совершенствование методик подготовки и выполнения гистерорезектоскопии, направленных на улучшение результата лечения в ближайшем и отдаленном периодах [66,67,68,106,112].

Вышеизложенное обуславливает выбор темы нашего исследования и обосновывает её практическое значение.

Цель исследования – улучшить результаты лечения пациенток периода менопаузального перехода с аномальными маточными кровотечениями, ассоциированными с доброкачественными пролиферативными изменениями эн-

дометрия, путем разработки комплексного подхода, включающего медикаментозную предоперационную подготовку эндометрия и его последующую гистерорезектоскопическую абляцию.

Задачи исследования:

1. Уточнить структуру доброкачественных пролиферативных изменений эндометрия у женщин Астраханской области в периоде менопаузального перехода при рецидиве аномального маточного кровотечения.
2. Сравнить эффективность применения различных лекарственных средств (аналога гонадотропин-рилизинг гормона, микродозированного эстроген-гестагенсодержащего препарата и пролонгированного гестагена) для создания регрессивных изменений эндометрия перед его гистерорезектоскопической электрокоагуляционной деструкцией у пациенток периода менопаузального перехода с рецидивом аномального маточного кровотечения.
3. Изучить особенности интраоперационного периода при выполнении коагуляционно-вапоризационной абляции эндометрия в зависимости от предоперационного состояния слизистой матки (медикаментозно обусловленной атрофии, предварительного механического истончения и постменопаузальной атрофии).
4. Оценить исходы комплексного противорецидивного лечения пациенток периода менопаузального перехода с аномальными маточными кровотечениями, ассоциированными с доброкачественными пролиферативными изменениями эндометрия.
5. Составить алгоритм ведения пациенток периода менопаузального перехода с рецидивом аномального маточного кровотечения, ассоциированного с доброкачественными пролиферативными изменениями эндометрия.

Научная новизна исследования

Впервые на региональном уровне за последние 10 лет была изучена структура доброкачественных пролиферативных изменений эндометрия, ассо-

циированных с рецидивом аномального маточного кровотечения у женщин периода менопаузального перехода, проживающих в Астраханской области.

Впервые была изучена сравнительная эффективность гормональных средств (из группы гестагенов, микродозированных эстроген-гестагенсодержащих препаратов и аналогов гонадотропин-рилизинг гормона) для подготовки эндометрия к гистерорезектоскопческой аблации. Определен порядок проведения медикаментозной подготовки больных перед аблацией эндометрия и разработаны критерии оценки ее эффективности, основанные на данных сонографии.

Впервые изучены особенности течения интраоперационного периода коагуляционно-вапоризационной аблации эндометрия в зависимости от предоперационного состояния слизистой матки, обусловленного как антипролиферативным воздействием различных гормональных препаратов, так и механическим его истончением.

Научно обоснована необходимость предварительной медикаментозной супрессии эндометрия перед его аблацией у пациенток периода менопаузального перехода с доброкачественными пролиферативными изменениями слизистой матки.

Разработан алгоритм, при котором осуществляется дифференцированный подход к выбору тактики лечения пациенток периода менопаузального перехода с рецидивом аномального маточного кровотечения, обосновывающий проведение предоперационной подготовки к гистерорезектоскопической аблации эндометрия и определяющий порядок послеоперационного последующего наблюдения.

Теоретическая и практическая значимость работы

Теоретически научно обоснована и практически оптимизирована тактика ведения женщин периода менопаузального перехода с рецидивирующими аномальными маточными кровотечениями, позволяющая, после комплексного

обследования, выработать индивидуальный подход к лечению с учетом причин развития заболевания.

Предложен комплексный подход к коагуляционно-вапоризационной гистерорезектоскопической аблации эндометрия с его предшествующей медикаментозной супрессией, повышающий на 20,3% эффективность лечения пациенток с доброкачественными заболеваниями слизистой матки в сравнении с предоперационным её механическим истончением.

Разработанная тактика ведения пациенток с оценкой эффективности медикаментозной подготовки эндометрия к аблации и порядок последующего наблюдения обеспечивают своевременность диагностики возможных осложнений, связанных с прогрессированием патологического процесса.

Предложенное комплексное лечение пациенток периода менопаузального перехода с аномальными маточными кровотечениями, обусловленными доброкачественными изменения эндометрия, включающее коагуляционно-вапоризационную аблацию эндометрия с предварительным медикаментозным истончением эндометрия, позволило по сравнению с предоперационным механическим истончением слизистой матки уменьшить в 2 раза время операционного вмешательства, снизить в 1,5 раза уровень интравазации и сократить в 2,4 раза частоту рецидива заболевания.

Степень достоверности и апробация результатов работы

Достоверность полученных результатов научной работы, обоснование выводов, предложенных рекомендаций основываются на достаточном числе наблюдений.

Статистическая обработка данных осуществлялась с помощью пакета прикладных программ IBM SPSS Statistic sv.26, а также программного обеспечения MSOffice Excel. Количественные показатели представлены в виде средних и стандартной ошибки среднего. Различия признавались статистически значимыми при $p < 0,05$.

Основные положения диссертации опубликованы в 6 печатных работах, из них 3 напечатаны в журналах, которые входят в перечень ведущих рецензируемых научных изданий ВАК РФ.

Некоторые положения работы были представлены на научно-практической конференции с международным участием «Пути сохранения репродуктивного здоровья семьи» (Астрахань, 2018), на международном медицинском форуме «Репродуктивное здоровье: проблемы, пути решения и достижения» (Судак, 2018), на IV Международной научно-практической конференции Прикаспийских государств «Актуальные вопросы современной медицины» (Астрахань 2019).

Методология и методы исследования

В работе использована общенаучная методология, основанная на системном подходе с применением общенаучных и специфических методов. Для проведения настоящего исследования использовался комплексный подход, включающий клинические, лабораторные, инструментальные и статистические методы.

Работа выполнена на кафедре акушерства и гинекологии лечебного факультета ФГБОУ ВО Астраханского ГМУ Минздрава России. Сбор клинического материала проводился на клинических базах указанной кафедры (женской консультации Клинического родильного дома г. Астрахани, Городской клинической больницы №3 г. Астрахани).

Диссертационное исследование было включено в план научно-исследовательских работ ФГБОУ ВО Астраханского ГМУ Минздрава России.

Объём и структура диссертации

Диссертационная работа изложена на 117 страницах машинописного текста. Состоит из введения, обзора литературы, описания контингента и методов исследования, полученных результатов собственного исследования и их обсуждения, выводов, практических рекомендаций, списка литературы,

включающего 52 отечественных и 96 зарубежных источников. Текст иллюстрирован 14 таблицами, 9 рисунками.

Внедрение результатов работы

Полученные результаты исследования внедрены и применяются в работе ГБУЗ АО «Клинический родильный дом» г. Астрахани, ГБУЗ АО ГКБ 3 г. Астрахани, в женской консультации клинического родильного дома г. Астрахани.

Материалы работы используются при проведении практических занятий и в лекционном курсе на кафедре акушерства и гинекологии лечебного факультета ФГБОУ ВО «Астраханский государственный медицинский университет» Минздрава России.

Основные положения, выносимые на защиту

1. Эффективность лечения аномальных маточных кровотечений методом коагуляционно-вапоризационной аблации зависит от состояния эндометрия перед оперативным вмешательством. Медикаментозная предоперационная атрофия эндометрия улучшает исходы гистерорезектоскопии на 20,3% и уменьшает риск рецидива маточного кровотечения в 2,4 раза.
2. В сравнительном аспекте, наиболее эффективным (97,2%) средством предоперационной подготовки эндометрия у пациенток с доброкачественными изменения слизистой матки оказался аналог гонадотропин-рилизинг гормона - бусерелин. Эффективность микродозированного эстроген-гестагенсодержащего препарата (20 мкг этинилэстрадиола/150 мкг дезогестрела) составила 65,2%, а пролонгированного гестагена – медроксипрогестерона ацетата – 42,6%.
3. Разработанный алгоритм ведения пациенток периода менопаузального перехода с аномальными маточными кровотечениями, состоящий из логически аргументированных этапов, научно обоснован, удобен для практического применения и обеспечивает стойкую аменорею у 92,8% пациенток в течение 24 месяцев наблюдения.

ГЛАВА 1. СОВРЕМЕННЫЕ АСПЕКТЫ АБЛАЦИИ ЭНДОМЕТРИЯ (ОБЗОР ЛИТЕРАТУРЫ)

1.1. Проблемы лечения аномальных маточных кровотечений у женщин климактерического периода

В последнее время во многих странах мира, в том числе и в России, отмечается увеличение продолжительности жизни людей и, соответственно, количества женщин старшего возрастного периода [7,10,24,36].

При этом современные условия жизни позволяют им сохранять высокую социальную активность. Однако имеющиеся в этом возрасте заболевания снижают трудоспособность и отрицательно влияют на качество жизни человека [5,10,25,36].

Из гинекологических заболеваний в перименопаузальном периоде достаточно часто встречаются аномальные маточные кровотечения (АМК) [5,13, 23,28]. Во многих случаях их причиной является доброкачественная трансформация слизистой матки [2,26,39,145]. При этом сложность лечения заболеваний эндометрия обусловлена тем, что они являются результатом целого комплекса патологических изменений в организме женщины, обусловленных как общими эндокринно-обменными нарушениями, так и локальными хроническими инфекционно-воспалительными процессами во внутренних половых органах [1,5,13,18,39,45]. С учетом наличия разнообразных факторов, являющихся причиной развития АМК, считается сложным на сегодняшний день выработать единый подход, воздействующий на различные звенья этиопатогенеза [14,26,39,44,144].

Несмотря на расширение арсенала лекарственных средств, используемых для лечения доброкачественных изменений эндометрия, процент рецидивирования указанной патологии остается высоким [4,13,49,82,84,103]. При этом следует учитывать, что у ряда больных могут быть противопоказания к назначению гормональных препаратов или их длительному использованию, а

у других их использование может сопровождаться разнообразными нежелательными побочными эффектами [15,25,28,33].

Кроме того, учитывая достаточно высокую стоимость длительного курса лечения лекарственными средствами, возникают не только медицинские, но и социальные аспекты данной проблемы [28,80,85].

Именно поэтому деструкция эндометрия как источника рецидивирующего маточного кровотечения является универсальным и эффективным методом лечения [2,4,20,32]. Все это способствует более активному развитию миниинвазивных инструментальных методов лечения при различных заболеваниях слизистой матки [66,67,68].

1.2. История разработки различных способов деструкции эндометрия

Локальное внутриматочное воздействие с целью разрушения тканей в полости матки считается современным методом лечения аномальных маточных кровотечений, но на самом деле имеет историю, заслуживающую внимания [8,35,40].

Факт образования внутриматочных синехий после повреждения эндометрия с последующим развитием аменореи подмечен исследователями еще в конце XIX века и был взят за основу при разработке методов лечения рецидивирующих маточных кровотечений [8,35,40]. Позже, в середине XX века, израильский ученый Д.Ашерман объединил эти наблюдения в синдром, который теперь носит его имя [56].

На сегодняшний день существует условное деление методик деструкции эндометрия на негистероскопические и гистероскопические [7,32,56,67,74].

Гистероскопические в зарубежной литературе носят название методик первой генерации (first generation), современные негистероскопические часто обозначают как методики второй генерации (second generation) или глобальной эндометриальной аблации (GEA - global endometrial ablation) [74,76,146].

Ввиду простоты применения первоначально развивались и были внедрены в практику именно негистероскопические способы разрушения эндометрия с использованием различных повреждающих агентов.

Введение «лекарственных веществ» в полость матки широко применялось на рубеже XIX - XX веков, что видно из руководств по гинекологии того времени [8,35,40].

И.Н.Грамматикати в конце XIX века внедрил метод многократных внутриматочных впрыскиваний 3% настойки йода как способа лечения воспалительных состояний матки, придатков и тазовой брюшины. Данная методика использовалась и как последовательное лечение после выскабливания маточной полости по поводу продолжительных маточных кровотечений, так и при «хронических катаррах матки», т.е. в тех случаях, когда инфекция ограничивалась маткой. Таким способом стремились предотвратить появление новых «разрощений» слизистой оболочки матки и прекратить менструальноподобное кровотечение. Метод использовался до середины XX века [8].

Другие авторы для химической деструкции слизистой матки применяли 10-20% растворы хлористого цинка, 30% водный раствор формалина и 3% раствор карболовой кислоты. Процедуры повторяли несколько раз через различные промежутки времени. При этом стало известно, что «сильные прижигающие средства могут привести к «зарощению» маточной полости» [8, 35,40]. Несмотря на то, что «впрыскивание» в полость матки указанных растворов считалось относительное безопасным методом, эта процедура в ряде случаев сопровождалось сильными болями и даже фиксировались единичные летальные исходы, обусловленные «проникновением едких веществ в тазовую брюшину и соседние с маткой органы» [8,35].

Впервые в истории применение водяного пара в лечении патологии полости матки как средства кровоостанавливающего и дезинфицирующего было внедрено В.Ф. Снегиревым в 1886 г. Обработку внутренней поверхности матки паром проводили с помощью вапоризатора, сконструированного отечественными мастерами. Операция выполнялась без наркоза, так как считалась

почти безболезненной. Длительность процедуры, в зависимости от заболевания, составляла от 20 секунд до 2-х и более минут. В последнем случае получалось «сваривание всей слизистой оболочки» с последующим «слипанием стенок маточной полости и даже с полным её заращением». Морфологическое исследование в последующем хирургически удаленной матки показывало, что стенки её полости были покрыты грануляционной тканью и «никаких железистых элементов в пограничной части маточной ткани не обнаруживалось» [40].

Метод В.Ф. Снегирева, известный как atmocausis, был усовершенствован Людвигом Пинкусом из Данцига в 1895 году, и в последующем он выполнил более 800 процедур [146].

В 20-м веке появились другие источники энергии - электричество, рентген, радий, криогеника и каждый из них, в свою очередь, использовался для разрушения тканей в полости матки [2,48, 64,72,81,96,120,139,140].

Методика коагуляции слизистой матки с помощью электрического тока была подробно описана А.П. Губаревым в 1910 г. [8]. Обработка внутренней поверхности матки электрическим током составляла существенную часть лечения многих болезней, в особенности «метритов и фибром». Показания к применению метода тогда уже конкретизировались, «но приходилось часто назначать и как средство, останавливающее кровь, и как средство, вызывающее кровотечение при аменорее». В полость матки вводился платиновый зонд, защищенный дренажной трубкой для предотвращения ожогов влагалища и соединенный с одним из электродов батареи. Сеанс продолжался 5-10 минут и прекращался постепенным уменьшением мощности тока. Струп с последующим маточным кровотечением отделялся к концу девятых суток и тогда, в некоторых случаях, повторяли «электризацию». Если полость матки была расширена, то «приходилось делать электризацию несколько дней подряд, пока не обнаруживалось желаемое действие» [8].

На сегодняшний день к негистероскопическим методикам глобальной эндометриальной аблации относят баллонную, паровую, гидротермальную, криогенную, микроволновую и радиочастотную [56,74,96,146].

Указанные методики объединяет принцип выполнения вмешательства, основанный на сходстве конструкций используемых устройств, включающих в себя автоматизированную систему управления, источник энергии и рабочий элемент, вводимый в полость матки [53,87,137,138,146]. Модификации приборов каждой методики имеют некоторые различия в зависимости от производителя, но все негистероскопические устройства разработаны с отказоустойчивыми механизмами для выявления процедурных нарушений (например, дефекты полости матки с потерей жидкости и давления) [53]. Разрушение эндометрия достигается нагреванием тканей выше 70^0С, т.е. температуры необходимой для денатурации белков, а при выполнении криоаблации происходит развитие крионекроза [55,64]. Некоторые устройства способны автоматически определить завершение процедуры для обеспечения надлежащего и безопасного лечения [31,77].

Баллонная аблация эндометрия применяется последние 20 лет и претерпела несколько модификаций в 1999 и 2004 годах [6,55,142]. Принцип вмешательства заключается в том, что в полость матки вводится одноразовый катетер, толщиной от 4 до 8 мм, с латексным или силиконовым баллоном и термоэлементом на конце. Затем баллон наполняется жидкостью (5% раствором глюкозы или глицерином) и принимает форму матки. Весь процесс контролируется электронной системой, которая по давлению внутри баллона (160-180 мм, до 240 мм.рт.ст.) определяет плотность прилегания к стенкам матки. Затем раствор нагревается (до 82°-92°С – глюкоза и до 173^0С – глицерин), после чего аппарат поддерживает заданную температуру в течение 8-10 минут. Деструкция тканей происходит на глубину 3,5-5 мм, в связи с чем, требуется предварительное истончение эндометрия. По окончании процедуры баллон опорожняют, извлекают, проверяют его целостность [6,121,122,125].

Одной из разновидностей баллонной терапии является фотодинамическая терапия – апробируемый на сегодняшний день метод, в том числе отечественными исследователями, основанный на использовании фотодинамического повреждения клеток в ходе фотохимических реакций [50, 51]. Сеанс облучения эндометрия осуществляют на аппарате, излучающем волны определенной длины, через 1,5-2 ч после внутриматочного и/или внутривенного введения фотосенсибилизатора с использованием оптического внутриматочного баллонного световода, проводимого через цервикальный канал. После введения в полость матки баллон заполняют стерильным раствором дистиллированной воды для принятия им треугольной формы, соответствующей анатомической форме полости матки, с целью равномерного распределения лазерного излучения. Световое воздействие проводят в непрерывном или фракционном режиме, длительность облучения составляет 15-40 мин, что считают достаточным для деструкции тканей [51,52].

Паровая абляция является самой молодой из всех негистероскопических методик и утверждена для использования в США только в 2017 году [59,79,116, 138]. Подразумевает автоматическую подачу и циркуляцию пара в полости матки и напоминает описанный выше метод В.Ф. Снегирева. Обработка полости матки длится 2 минуты под низким давлением (20-52 мм.рт.ст). Общая продолжительность полного цикла менее 3-х минут. Возможно использование методики при деформации полости матки. Перед процедурой рекомендовано применение аГнРГ с целью истончения эндометрия.

Гидротермальная аблация используется в течение последнего десятилетия и подразумевает свободную циркуляцию в полости матки нагретого до 90^0С физиологического раствора при давлении 50-55 мм.рт.ст, что значительно ниже гидростатического, необходимого для выхода жидкости в брюшную полость через фаллопиевы трубы [56,97,146]. Это единственный метод глобальной аблации при котором во время процедуры используется офисный гистероскоп для контроля за течением вмешательства. Общее время работы с учетом фазы наполнения и нагрева жидкости, фазы обработки и перезарядки

составляет 20 минут. Перед выполнением данного вмешательства требуется предварительное медикаментозное истончение эндометрия. Отличительной особенностью этой методики глобальной абляции является возможность применения при наличии аномалий и деформаций полости матки, том числе и подслизистых миомах до 3 см.

Применение холода с лечебной целью в медицинской практике имеет многовековой опыт. Однако, как самостоятельный метод, криогенная деструкция тканей существует около 50 лет благодаря созданию современных приборов. Для этого используют жидкие газы, например, жидкий азот (температура кипения составляет - 196° С), а также некоторые другие хладоагенты – углекислота, закись азота, фреон, этилхлорид, работающие в диапазоне от - 35 °С до -250°С [73].

Система криотерапии внутриматочной патологии начала разрабатываться с середины XX века и лечебный эффект основан на разрушении эндометрия путем его замораживания [64,73]. Современное устройство для криотерапии состоит из криозонда, в котором находится углекислый газ под давлением и при температуре минус 100^0-120^0 С. При активации зонда в маточной полости происходит генерация эллиптического ледяного шара 3,5-5 см в диаметре. Криозонд вручную перемещается в полости от одного маточного угла к другому, и, в отличие от других методик, область маточного перешейка может быть также обработана. Как правило, для полного разрушения эндометрия достаточно 2-3 ледяных шара, но их количество может быть увеличено в зависимости от размера полости матки. Для необратимой деструкции необходима температура -20^0С и она достигается на глубину от 3 до 12 мм от места соприкосновения шара и маточной стенки. Для обеспечения безопасности методики может использоваться интраоперационный ультразвуковой контроль за положением ледяного шара в полости матки [102]. Как правило, пациенткам необходимо предоперационное медикаментозное истончение эндометрия.

Микроволновая абляция используется с 90-ых годов прошлого столетия и подразумевает разрушение тканей с использование микроволн низкой энер-

гии (30 Вт) и высокой частоты (9 Гц) [31,53,113]. Одноразовый зонд с наружным диаметром 8 мм вводится в матку и вручную перемещается по всей полости, не затрагивая перешеечную зону. Создаётся температура 75-85 ^{0}С, обеспечивающая разрушение тканей на глубину до 6 мм. Автоматический механизм безопасности срабатывает при аномальном продвижении зонда, повышении температуры выше заданного уровня. Предоперационное расширение цервикального канала и кюретаж не рекомендованы. Возможно предоперационное использование у больных аГнРГ и участие пациенток с миомами до 3-х см [113,114,115].

Радиочастотное воздействие (РЧА) на эндометрий является относительно новой методикой GEA, но, тем не менее, на сегодняшний день, из всех негистероскопических способов наиболее часто используется в США [61,93,107, 137]. Устройство для РЧА также включает в себя блок управления и одноразовый наконечник с наружным диаметром 6-7,2 мм, на конце которого расположена раскрывающаяся биполярная сетка треугольной формы, соответствующая по форме полости матки. Сетка развертывается внутри матки вручную на конкретную длину, определяемую глубиной полости. Максимально возможная длина полости составляет 6,5 см в одной из модификаций прибора и до 10 см в другой. Помимо длины полости, определяется и ее ширина, после чего на основании этих переменных автоматически определяется условный коэффициент и выставляется мощность. Полость матки заполняется углекислым газом в установленном объёме, в том числе для определения целостности стенок. Устройство не позволяет генерировать ток и активировать фазу абляции, если матка не прошла тест на целостность. Внутриматочное давление поддерживается на уровне 50 мм.рт.ст. Процедура в среднем составляет 90 с (диапазон: 60-120 с), и автоматически прекращается при достижении определенного сопротивления тканей эндомиометрия. Общее время работы составляет 10-15 минут. Глубина абляции не зависит от исходной толщины эндометрия, в связи с чем, предоперационное его истончение необязательно [77,87,127,129].

Обезболивание указанных оперативных вмешательств проводится с использованием парацервикальной блокады, приёмом как наркотических, так и ненаркотических анальгетиков (преимущественно НПВС) и седативных препаратов [126,131]. Наименее болезненными считаются радиочастотная и криогенная аблации. Зарубежными авторами делается акцент на психологической подготовке женщин к процедуре, так как именно боль и беспокойство пациентки во время вмешательства является самой распространенной причиной досрочного и неудачного его завершения [74,95,96].

Также досрочное завершение процедуры возможно из-за отказа оборудования, и хотя это случается редко, повторение цикла эндометриальной аблации не рекомендовано из-за возможной термической травмы матки и соседних органов, что является дополнительным отрицательным моментом негистероскопических методик [77,112,127].

В первые часы после оперативного вмешательства пациентки могут ожидать послеоперационные судороги, влагалищное кровотечение незначительной или умеренной степени, тошноту. Спастические сокращения матки, как правило, кратковременны, длятся от нескольких часов до нескольких дней и обычно купируются пероральными анальгетиками [126,131].

В течение нескольких дней после вмешательства из половых путей отмечаются кровянистые выделения, которые сменяются на прозрачные водянистые и продолжаются до 2-х недель. Любой неприятный запах или изменение цвета выделений должны расцениваться как присоединение инфекции [89].

Как общие преимущества методик глобальной эндометриальной аблации можно выделить кратковременность процедуры, возможность выполнения под местным обезболиванием в амбулаторных условиях, отсутствие требований к специальным хирургическим навыкам врача, проводящего вмешательство [53,56,95,96,125].

Современные публикации свидетельствуют о хороших результатах методик второго поколения в лечении пациенток старшего возраста с АМК, при этом аменорея и опсоменорея развиваются в 80-92% случаев и сохраняются в

отдаленном периоде наблюдений. Рецидивы происходят в 12-24 % случаев и обусловлены первоначальным недостаточным эффектом или регенерацией эндометрия из сохранившегося базального слоя [74,95,96,124,130].

Несмотря на то, что одним из преимуществ GEA является отсутствие специальных хирургических навыков по выполнению сложных внутриматочных манипуляций, врач должен выполнить диагностическую гистероскопию пациентке перед проведением негистероскопической эндометриальной абляции, а ряд авторов указывает на необходимость выполнения контрольного осмотра полости матки и после окончания процедуры [74,95,96,146].

Общими ограничениями к выполнению методов GEA являются увеличенные размеры матки (более 10 недель) и различные деформации её полости, рубцы после кесарева сечения, истончение маточной стенки до 1 см и менее, наличие крупных полипов эндометрия и миоматозных узлов, как подслизистых, так и межмышечных, размерами более 2-3 см [56,96,146].

В связи с вышесказанным, требуется строгий отбор пациенток, что ограничивает контингент больных, кому возможно применение данных методик [125,137,143].

В тоже время, при использовании микроволновой и гидротермальной методик деструкции эндометрия нет таких ограничений, как деформация полости матки и ее размер, наличие миоматозных узлов различной локализации, в том числе и подслизистых, размерами до 3 см, что делает их перспективной методикой [77,113,127,129]. Однако, в настоящее время ввиду недостаточного обеспечения соответствующим оборудованием эта методика не получила в нашей стране широкого распространения.

Следует отметить, что остается не до конца решенным вопросом равномерного воздействия на все отделы полости матки и разрушения эндометрия на разных участках в равной степени с помощью указанных методов, ввиду особенностей конструкции аппаратуры и строения матки, что требует дальнейшего развития технологий [59,65,74].

Потребность максимально эффективно и безопасно выполнить селективное разрушение эндометрия стимулировало развитие способов внутриматочного вмешательства под контролем зрения [2,12,16,20,34,37,48,141,148]

Первые удачные попытки внутриматочных манипуляций с использованием устройств, подобных цистоуретроскопу были проведены во второй половине XIX века. При этом эндоскопический метод лечения патологии матки, названный гистерорезектоскопией, стал активно использоваться в гинекологической практике с 80-ых годов прошлого столетия после внедрения в работу модифицированного урологического резектоскопа [104,148].

Создание и совершенствование инструментария, постепенное развитие промывных систем и способов для растяжения полости матки, внедрение новых технологичных электродов позволило считать визуальный метод «золотым стандартом» внутриматочной хирургии.

Гистерорезектоскопические методики исходно подразумевали трансцервикальную резекцию эндометрия и его коагуляцию шариковым электродом, а также лазерное выпаривание слизистой матки [81,120,139,140].

Однако, следует отметить, что гистероскопическая деструкция с помощью лазерного излучения, используемая в 80-ые годы прошлого века, не получила широкого распространения ввиду длительности и трудоемкости процедуры, высокой стоимости оборудования, отсутствия преимуществ перед другими методиками, а поэтому в настоящее время практически не используется [81].

В настоящее время более широкое распространение получила электрическая деструкция эндометрия, которая является сравнительно недорогой технологией [60,74,95,96]. Используются следующие электрохирургические техники удаления эндометрия: резекция и коагуляция (собственно аблация), а также вапоризация (выпаривание) [3,36,47,143,144].

В зависимости от включения в электрическую цепь тканей организма различают два вида высокочастотной электрохирургии: монополярную и биполярную технологии [10,78,96].

Авторы впервые выполнившие в конце XX века трансцервикальную петлевую резекцию (De Cherney, 1980) и коагуляцию эндометрия с использованием шарикового электрода (Vancaillie, 1989), определили направления развития внутриматочной хирургии – технологическое совершенствование оборудования, снижение риска интраоперационных осложнений, увеличение долгосрочной эффективности оперативного вмешательства [72,139].

Резекционная методика представляет собой срезание петлевым электродом слизистой матки и подлежащего слоя миометрия на глубину до 7 мм. Это является высокоэффективным в удалении патологически измененных тканей, в том числе и атипических вариантах гиперплазии и даже начальных стадий рака эндометрия. Также эта методика подходит для лечения сочетанной внутриматочной патологии (подслизистых миом, гиперплазии и полипов эндометрия) и может выполняться при разных вариантах формы, размеров матки и аномалиях её развития. Важным преимуществом петлевой резекции является возможность проведения дополнительного гистологического исследования удаленной ткани [12,34,57,141].

Вместе с тем, именно гистерорезекция остается одной из самых сложных для практического освоения методикой с высоким риском возникновения осложнений, что является определенным препятствием для её активного использования в лечении заболеваний эндометрия. Кроме того, резекция применяется только в комбинации с коагуляцией из-за невозможности обработать петлей маточные углы и область перешейка матки [2,37,141].

Основным осложнением резекционной методики является ранение активированным электродом в момент деструкции тканей стенки матки с возникновением кровотечения и возможным повреждением близко расположенных органов [3,11,76,106,112].

К грозным интраоперационным осложнениям также относится развитие гиперволемического синдрома, вследствие избыточной интравазации жидкостей-диэлектриков, которые используются для расширения полости матки [3,10,11,106].

Следует также учитывать, что именно после резекции эндометрия в полости матки наиболее часто формируются грубые синехии, препятствующие повторному осмотру матки, оттоку крови при рецидиве кровотечения и способствуют формированию гематометры с циклическими тазовыми болями, т.е. развитию синдрома резецированного эндометрия [2,38,100,135,142,145].

В тоже время, коагуляция эндометрия шариковым электродом является относительно несложной для освоения врачом методикой, имеющей низкий риск осложнений. Однако, ввиду неглубокой деструкции ткани (до 3-3,5 мм) не всегда является достаточно эффективной при утолщенном эндометрии, поэтому чаще используется в дополнение к резекционной технике [2,37,48,136].

При этом следует отметить, что при коагуляционной аблации эндометрия формируются мягкие синехий и, как правило, не наблюдается полного заращения полости матки. Это позволяет сохранить полость матки доступной для последующего прямого визуального контроля, что является особенно важным при динамическом наблюдении за пациентками [37,59,139,149].

Вапоризация эндометрия, как указывают ряд авторов, является высокоэффективной, но малораспространенной методикой, ввиду отсутствия широкого распространения специального инструментария [2,37,140]. Эта методика подразумевает выпаривание ткани с помощью специального электрода – вапоротрода, позволяющего обеспечить деструкцию ткани на глубину до 7-8 мм. Учитывая это, вапоризационная методика эффективна при лечении гиперплазии эндометрия, а также при её сочетании с аденомиозом [2,37,140].

Исходя из самой методики, подобной коагуляционной, не происходит травматизации сосудов эндомиометрия, не характерны кровотечения во время и после операции. При этом скорость интравазации значительно ниже по сравнению с резекцией, а глубина деструкции в подлежащие слои матки аналогичная [36,140].

Постоянная разработка новых и совершенствование уже используемых методик аблации (как гистероскопичеких, так и негистероскопических) объяс-

няется тем, что многие вопросы, особенно касающиеся радикальности удаления эндометрия, в настоящее время не разрешены окончательно [58].

Основными проблемами аблации на сегодняшний день остаются снижение эффективности лечения в отдаленном периоде, то есть рецидив кровотечений, и возникновение отсроченных осложнений, требующих повторных вмешательств, вплоть до удаления матки [69,70].

Данные, имеющиеся в литературе об эффективности аблации, часто противоречивы. Во-первых, это связано с большим разнообразием методик, использующихся в настоящее время для разрушения эндометрия. Во-вторых, критерием эффективности рассматривают как клиническое улучшение (уменьшение степени кровотечения), так и радикальность удаления эндометрия. Результат операции разные авторы оценивают в различные сроки после лечения. В среднем, аменорея достигается в 35-50 % случаев, гипоменорея – 36-48%, суммарно 71-98% [3,10, 58]. При этом данные результаты сохраняются в течение года, после чего показатели снижаются [36, 59, 61, 75].

Авторы сходятся во мнении о высокой эффективности как гистероскопических, так и негистероскопических методик в первые 6 мес после вмешательства, составляющей 80-90 % [4,20,26]. При этом указывается, что уменьшение кровопотери и удовлетворенность пациенток являются близкими при применении различных методик [100, 56, 75, 150]. Вместе с тем характер осложнений различный, а опыт врача по применению конкретной методики имеет более важное значение для безопасности проведения процедуры, чем собственно методика [74,95,96].

На эффективность лечения влияют многие факторы. Для всех методик аблации имеет значение возраст пациентки, размеры полости матки, толщина эндометрия, наличие сопутствующей патологии миометрия и яичников [46,47,92,135].

Основной причиной регенерации эндометрия с возобновлением маточных кровотечений или возникновением гематометры считают наличие прогрессирующего аденомиоза [63,133]. Однако проведенные исследования по-

казывают, что наиболее частой причиной является недостаточно полное и тщательное удаление ткани эндометрия во время операции [65,95,130].

Причиной неудач, как правило, являются технические трудности при обработке полости матки в «критических зонах» аблации - области трубных углов и перешейка матки [37,58,142]. Также часто определяют остаточный эндометрий и в области дна матки [61,94,132]. Как эффективность лечения, так и большинство осложнений связано с обработкой именно этих зон [106].

Как правило (в 93 % случаев) имеется сочетание патологии полости матки и истмического отдела маточных труб, регенерация эндометрия трубных углов матки осуществляется из его элементов в истмическом отделе, поэтому при лечении необходимо обеспечить адекватную обработку этих зон [49,96].

Большинство авторов указывают на небольшое количество осложнений после использования как гистероскопических методик, так и негистероскопических методик – 4-5% [4,11,106].

Перфорация матки остается одним из наиболее серьезных осложнений резектоскопической аблации эндометрия, которая может сопровождаться также и ранением кишечника, мочевого пузыря, крупных сосудов. Частота перфорации по данным исследований составляет – 0,3-4,8% [4,11,75,102]. Наиболее часто перфорация матки происходит в области трубных углов, где толщина эндометрия минимальна [36].

Массивное интраоперационное кровотечение может возникнуть при повреждении крупного сосуда миометрия во время глубокой электрорезекции-особенно в области трубных углов, перешейка и боковых стенок матки. Частота кровотечений, по данным разных авторов, от 0,4% до 4,8% [4,11,75].

При обработке полости матки в области внутреннего зева принимается во внимание возможность повреждения цервикального канала, спазм шейки матки с развитием гематометры, необходимостью последующей декомпрессии матки, что характерно как для методик первой, так и второй генерации. [3,11,106].

На сегодняшний день основными причинами гистерэктомии после абляции, вне зависимости от используемой методики, остаются: рецидив маточных кровотечений, а также прогрессирование сопутствующей гинекологической патологии, как со стороны матки, так и яичников [45,69,75,84,91].

При рецидиве аномальных маточных кровотечений, учитывая образовавшиеся синехии в полости матки, отграничивающие функционирующий эндометрий, в отдаленном послеоперационном периоде развивается гематометра и постаблационный синдром, или синдром резецированного эндометрия. Данное состояние проявляется циклическими ноющими болями в животе и требует повторной частичной эндометриальной абляции или гистерэктомии в 10% случаев [69,100,139,145]. При необходимости повторной процедуры может использоваться только гистероскопический метод.

Большее количество интраоперационных осложнений, таких как разрыв шейки матки, рассечение или расслоение маточной стенки, перфорация матки, некоторые авторы отмечают при повторных вмешательствах (15%) , тогда как при первом вмешательстве осложнения минимальны (6%) [3,11,84,106]. Это связывают с образованием грубых синехий в полости матки, которые чаще всего появляются в результате резекции эндометрия при помощи петли [96].

Обсуждаются показания к тому или иному виду внутриматочной хирургии, возможности их использования при сочетанной патологии матки [62,112,143]. Процедуры абляции второй генерации имеют существенные ограничения при деформации полости матки, наличии миоматозных узлов с тенденцией к подслизистому росту. В то же время резекционные технологии могут применяться при сочетанной патологии миометрия [63,96].

Важным преимуществом применения гистерорезектоскопии является то, что рассечение ткани и гемостаз можно осуществлять одним и тем же инструментом, высокая температура, развивающаяся в тканях при хирургическом воздействии, способствует абластичности и поддерживает требования асептики по ходу вмешательства, уменьшается посттравматическое воспаление в тканях [141,148].

До настоящего времени нет единого мнения относительно такого противопоказания к аблации, как размеры полости матки. Некоторые авторы полагают нецелесообразным проведение гистерорезекции при длине полости матки 9 см, 10 см, другие - 12 см [20,24,32,38,95].

Некоторые исследователи указывают, что морфологическая форма гиперплазии эндометрия не влияет на исход аблации [84,95,96,133]. С другой стороны, согласно большинству публикаций отечественных авторов, эффективность аблации при полипах эндометрия, особенно у женщин в постменопаузе, когда эндометрий атрофичен, достигает 100%, тогда как при диффузном поражении эндометрия показатель значительно ниже и составляет 65-84% [4,41,42].

Потенциальный риск возникновения в отдаленном периоде злокачественных новообразований эндометрия после выполненной его деструкции в настоящее время является важным нерешенным вопросом для исследователей [83,103,123,147,149]. В связи с этим возможность адекватного осмотра всех отделов полости матки при повторной процедуре становится наиболее важным критерием, характеризующим методику [19,59,105,110,133].

Повторные гистероскопии показывают, что остаточное количество эндометриальной ткани в полости матки после операции не коррелирует с объёмом дальнейшей кровопотери [38,108]. При многочисленных исследованиях в образцах ткани, полученных из полости матки в отдаленном периоде после аблации, не отмечается сохранившейся гистологической структуры эндометрия, предраковых или злокачественных изменений [36,94,116,124]. Несмотря на то, что последующий рост некоторых участков эндометрия после коагуляции возможен, это, по мнению некоторых авторов, не следует считать неудачей гистероректоскопической аблации, так как рецидива гиперпластических изменений слизистой матки не наблюдается [78,86,134].

Аблация эндометрия как правило вызывает маточную форму бесплодия, но частота беременности после аблации различными методами, по данным мировой литературы, не превышает 1% [54,94,127].

Часть исследований посвящена изучению и сравнению экономической целесообразности различных поколений деструкции эндометрия [61,93,109,134]. Несмотря на то, что методики второй генерации авторы представляют как процедуры подходящие для амбулаторного звена здравоохранения, они являются более дорогостоящими.

Принимая во внимание наличие в отечественных стационарах соответствующего оборудования, использование гистероскопических методик является экономически целесообразным [16,20,21,24,].

При этом параллельное развитие различных негистероскопических и гистероскопических методик будет способствовать дальнейшей выработке более эффективной, безопасной, экономически целесообразной и повышающей качество жизни пациенток стратегии лечения [67,68,107].

1.3. Морфология эндометрия при эндогенном и экзогенном влиянии половых гормонов

Эндометрий является гормонально зависимой тканью, которая в течение менструального цикла отвечает на гормональные стимулы анатомическими и функциональными изменениями железистого, сосудистого и стромального компонентов [5,9,23,26].

В отличие от базального слоя эндометрия, который мало изменяется на протяжении менструального цикла, функциональный слой представляет собой динамическую структуру и под влиянием стероидных гормонов, прежде всего эстрадиола (Э2) и прогестерона (ПГ), ежедневно подвергается структурно-функциональным изменениям [17,18,23].

Морфофункциональные изменения эндометрия наиболее выражены в области дна и тела матки. Слизистая истмического отдела матки слабо реагирует на воздействие гормонов, что связывают с особенностями васкуляризации эндометрия в этом отделе, а также с особенностями развития матки в онтогенезе [23,43,44]. Период угасания менструальной функции сопровождается, в первую очередь, структурными изменениями матки и яичников, сущность

которых сводится к процессам инволюции. Происходит атрофия дифференцированных тканей с последующей заменой соединительной тканью. Матка уменьшается в объёме и в весе, а её слизистая оболочка атрофируется, покровный эпителий становится ниже, железы укорачиваются, просвет сужается, железистый эпителий резко истончается, даже атрофируется. Инволюция менопаузальной слизистой сопровождается сморщиванием стромы, склерозом стенок кровеносных сосудов [23,29,30].

В период перименопаузы наблюдается также гипопластическая слизистая тела матки, характеризующаяся наличием морфологических критериев стадии пролиферации с различным функциональным состоянием желез. Отмечается тенденция к преобладанию стромального компонента со слабой васкуляризацией [23].

Подавляя менструальный цикл, гормональные препараты препятствуют пролиферации сосудов и васкуляризации эндометрия [14,99]. В эндометрии во время применения гормональных препаратов, особенно в начальный период, наблюдается мозаичная картина: участки с различной функциональной активностью (типа стадии пролиферации и неполноценной секреции), преобладанием стромы над железистым компонентом, очаговая децидуаподобная трансформация стромы, угнетение развития спиральных артерий и пролиферации капилляров в поверхностных отделах эндометрия, отек стромы. Со временем специфичность реакции эндометрия на гормональный препарат утрачивается, слизистая становится тонкой, приобретая некоторое сходство с атрофическим эндометрием [14,23,26].

Характер воздействия гормональных препаратов на полипы эндометрия определяется во многом их морфологией и рецепторным статусом [1,22,47]. По гистологическому строению выделяют два типа полипов эндометрия: полипы, содержащие элементы функционирующего эндометрия, которые реагируют на действие эстрогенов и прогестерона, как и окружающая их ткань эндометрия, и полипы, состоящие из желез базального типа и незрелого эндометрия базального слоя, гормонально мало активны. Железистые полипы от-

личаются от гиперплазированного эндометрия особенностями строения желез и стромы. Строма в полипах первого типа такая же, как и в гиперплазированном эндометрии, и их целесообразнее относить к полиповидной форме гиперплазии эндометрия. Строма в полипах второго типа состоит из фиброзных и гладкомышечных элементов, и этот тип полипа относят к истинным железистым полипам [23].

При выборе препарата для достижения регрессионных изменений в эндометрии следует учитывать: эффективность, переносимость, безопасность и доступность для пациенток [7,25,28,33].

Согласно исследованиям, проведенным В.Н. Прилепской и соавт., при внутримышечном применении прогестинов, независимо от исходного состояния эндометрия (неизмененный или гиперплазированный), у женщин старше 35 лет уже через 3 мес. толщина эндометрия становится незначительной, отмечается очаговая трансформация и отек стромы с наличием в последней лимфоцитов, относительно многочисленных капилляров с признаками нарушения сосудистой проницаемости. В последующем, в результате непрерывного воздействия на эндометрий, он становился тонким, с единичными железами [33]. Таким образом, гестагенные препараты в больших дозах и при длительном применении, как правило, способствуют развитию атрофии эндометрия [17,23].

В некоторых случаях и на непродолжительный период времени у женщин старше 45 лет допустимо применение эстроген-гестагенных содержащих контрацептивов [15,33]. За счет своего эстрогенного компонента они могут незначительно повышать риск развития сердечно-сосудистой патологии и обострений заболеваний желудочно-кишечного тракта. Однако важным преимуществом комбинированных оральных контрацептивов будет являться комлаентность и устранение нейровегетативных нарушений [28,33].

При применении аналогов ГнРГ возникает стойкая аменорея, приводящая к повышению уровня гематокрита, гемоглобина, концентрации сывороточного железа, к возрастанию плотности стенок микрососудов, что

является очень важным при анемии [23,28,33]. Изменений минерального состава костной ткани позвоночника и бедренной кости после 3-х месячного лечения не происходит [90,101]. Однако при длительном (более 6 месяцев) применении данной группы препаратов снижается плотность костной ткани, особенно у женщин перименопаузального возраста. Кроме того, известно, что эти препараты вызывают «климактерические» эстроген дефицитные эффекты: потливость, депрессию, головную боль, приливы, сухость во влагалище, снижение либидо [28,80,85].

Следует отметить, что в сравнительном аспекте применение различных групп гормональных препаратов перед гистероскопической аблацией эндометрия не изучалось.

1.4. Способы предоперационной подготовки больных к гистерорезектоскопии

Необходимость предоперационной медикаментозной подготовки эндометрия перед его гистерорезектоскопической аблацией остается одним из спорных вопросов и дискутируется как в отечественной, так и зарубежной литературе [2,37,48,117,136,].

По данным некоторых исследований, предварительное медикаментозное уменьшение толщины эндометрия не приводило к значительному снижению частоты осложнений и экстренных оперативных вмешательств по поводу маточных кровотечений [136].

К отрицательным моментам гормональной подготовки некоторые авторы относят побочные эффекты, связанные с непосредственным воздействием препаратов на организм, что часто требует снижения дозы препарата или сокращения продолжительности курса его приема, а также их стоимость, необходимость отсрочки операции на срок, необходимый для достижения атрофии эндометрия [74,97,101,132,134].

В тоже время в других работах показано, что предварительное истончение эндометрия улучшает условия проведения как самого вмешательства за

счет улучшения состояния операционного поля и уменьшения риска интраоперационных осложнений, так и способствует повышению эффективности лечения внутриматочной патологии [86,118,136].

В некоторых публикациях указано, что для достижения достаточной глубины деструкции необходимо медикаментозное уменьшение толщины эндометрия [118,136]. Это способствует более полному последующему коагуляционному разрушению базального слоя эндометрия и тем самым улучшает отдаленные результаты его аблации [58,62,105].

Одним из существенных факторов, ограничивающих выполнения гистерорезектоскопического вмешательства, является объём интравазации, который определяется длительностью вмешательства [3,11,76,96,106]. Учитывая положительное влияние гормональных препаратов на регрессивные изменения эндометрия, в том числе и на его сосудистый слой, следует допустить, что интравазация жидкости из полости матки будет значительно меньше при интактном эндомиометрии [117]. Вместе с тем является необходимым уточнение вопросов о целесообразности проведения гормональной предоперационной подготовки эндометрия и оценки её эффективности [117,119,136].

***

Резюмируя в целом анализ литературы, представленный в главе 1, следует отметить, что проблема лечения пациенток перименопаузального периода с аномальными маточными кровотечениями является актуальной в современной гинекологии. Важная роль в лечении рецидивирующих доброкачественных изменений эндометрия отводится современным малоинвазивным внутриматочным хирургическим вмешательствам. Однако важным является повышение эффективности и безопасности лечения за счет оптимизации подходов и разработки новых комбинированных способов лечения.

ГЛАВА 2. МАТЕРИАЛ И МЕТОДЫ ИССЛЕДОВАНИЯ

2.1. Контингент и программа исследования

Работа выполнена на кафедре акушерства и гинекологии лечебного факультета ФГБОУ ВО Астраханского ГМУ Минздрава России. Сбор клинического материала проводился на клинических базах указанной кафедры (женской консультации Клинического родильного дома г.Астрахани, Городской клинической больницы №3).

Диссертационное исследование было включено в план научно-исследовательских работ ФГБОУ ВО Астраханского ГМУ МЗ РФ.

Под общим проспективным наблюдением находилось 197 пациенток периода менопаузального перехода (45-55 лет) и 50 пациенток постменопаузального периода (49-72 лет) с аномальными маточными кровотечениями, которым были выставлены показания к проведению гистерорезектоскопической коагуляционно-вапоризационной аблации эндометрия.

Критериями включения в исследование пациенток в группы сравнения явились: рецидивирующие аномальные маточные кровотечения, ассоциированные с доброкачественными пролиферативными заболеваниями эндометрия, такими как простая и сложная гиперплазия эндометрия, полипы эндометрия; окончание последнего курса консервативной терапии за 6 месяцев до настоящего исследования и более; реализация детородной функции; согласие пациентки на участие в научном исследовании, проведение предоперационной подготовки и оперативное лечение; возможность для дальнейшего участия в исследовании в течение 24 мес.

Критерии исключения: аденомиоз II–III степени; миомная болезнь с общим увеличением размеров матки соответственно 10 неделям беременности и более, а также подслизистое расположение миоматозного узла; опухолевидные образования яичников; злокачественные заболевания различной локализации, в том числе в анамнезе, атипические изменения в эндометрии; проти-

вопоказания для приёма гормональных средств; воспалительные заболевания органов малого таза в фазе обострения.

На первом этапе исследования, после получения результатов обследования, пациентки были разделены на три группы. Первую группу образовали 145 пациенток периода менопаузального перехода, которым перед планируемой гистерорезектоскопией проводилась медикаментозная подготовка, направленная на истончение эндометрия. Эта группа была разделена на три подгруппы в зависимости от назначаемого гормонального средства перед предстоящим внутриматочным электрокоагуляционным вмешательством.

Подгруппу 1а (49 женщин) составили пациентки, которые получали гестагенный препарат – медроксипрогестерона ацетат по 150 мг внутримышечно 1 раз в неделю.

Подгруппу 1б (49 женщин) сформировали пациентки, которые ежедневно в непрерывном режиме принимали 1 таблетку микродозированного комбинированного эстроген-гестагенсодержащего препарата, содержащего 20 мкг этинилэстрадиола и 150 мкг дезогестрела.

Подгруппу 1в (47 женщин) образовали пациентки, которым внутримышечно вводили аналог гонадотропин-рилизинг гормона (аГнРГ) – бусерелин, по 3,75 мг 1 раз в 28 дней.

Продолжительность приема перечисленных препаратов определялась достижением толщины эндометрия до 3 мм, что контролировалось с помощью ультразвукового исследования, проводимого 1 раз в 21-28 дней. Максимальный срок использования гормональных препаратов был определен до 4-х месяцев, что позволяло исключить ложноположительные результаты лечения на фоне более длительного применения лекарственных средств.

Вторую группу составили 52 пациентки периода менопаузального перехода, которые не получали предоперационную медикаментозную терапию, а истончение эндометрия перед гистерорезекцией выполнялось путем инструментального кюретажа.

Первую группу считали основной, так как по ней оценивалась эффективность различных гормональных препаратов в качестве средства подготовки для создания условий выполнения успешной гистерорезектоскопии. Вторая группа рассматривалась как группа сравнения по отношению к основной, по которой оценивалась целесообразность проведения предварительной медикаментозной регрессии эндометрия в сравнении с его инструментальным истончением.

Пациентки первой группы (а также ее подгрупп) и второй группы были сопоставимы по возрасту, репродуктивному поведению, акушерско-гинекологическому анамнезу и соматической патологии. При этом еще раз следует отметить, что пациентки находились в возрасте от 45 до 55 лет, при этом средний возраст в первой группе составил 48,3±0,16 года, а во второй 48,6±0,28 года.

В третью группу вошли 50 пациенток постменопаузального периода в возрасте от 49 до 72 лет (средний возраст составил 59,6±0,98 года), которым была проведена гистерорезектоскопическая электрокоагуляция эндометрия на фоне его возрастной атрофии с кистозной дегенерацией желез. Показанием явились появление аномального маточного кровотечения или выявление при ультразвуковом исследовании органов малого таза М-эхо 5 мм и более. Эта группа явилась контрольной по отношению к первым двум с позиции физиологически сформированной атрофии слизистой оболочки матки.

На втором этапе исследования проводилась клиническая оценка переносимости лекарственных средств в предоперационном периоде. Изучение состояния эндометрия во время медикаментозной подготовки выполнялось с помощью ультразвукового исследования, проводимого на догоспитальном этапе, и интраоперационно с использованием гистероскопии, так же оценивали основные параметры выполнения гистерорезекции.

На третьем этапе, через 6,12,18 и 24 месяца, осуществлялся контрольный осмотр пациенток. Выполнялось гинекологическое и ультразвуковое исследование, и, далее по показаниям, диагностическая гистероскопия и морфологи-

ческое исследование прицельных биоптатов ткани, полученной со стенок полости матки. Наблюдение за пациентками после гистерорезектоскопической аблации эндометрия позволяло оценить результаты проведенного комбинированного лечения. На рисунке 1 представлен дизайн исследования.

Рисунок 1. Дизайн исследования.

2.2. Методы исследования

2.2.1. Клинические методы исследования

Клиническое обследование включало в себя изучение данных анамнеза, проведение общего и гинекологического осмотра.

При сборе анамнеза выясняли жалобы пациентки, получали данные о длительности основного заболевания, его начале, характере течения, диагностических мероприятиях, способах и схемах проведенной ранее терапии, её

продолжительности, переносимости, приемлемости, наличии побочных эффектов и аллергических реакций. Оценивалась менструальная функция (возраст менархе, время установления регулярного менструального цикла, его продолжительность, количество дней и интенсивность менструальных кровотечений, болезненность при менструациях). Отмечалось количество родов, абортов, выкидышей, способы контрацепции, сопутствующие гинекологические заболевания, ранее перенесенные оперативные вмешательства на органах репродуктивной системы.

У пациенток постменопаузального периода фиксировались возраст наступления менопаузы и длительность постменопаузального периода, наличие нейровегетативных симптомов.

Внимание уделялось наличию сопутствующих хронических соматических заболеваний (сердечно-сосудистой, дыхательной, пищеварительной, мочевыделительной, нервной и эндокринной систем) и фоновому приему лекарственных препаратов. Фиксировались перенесенные оперативные хирургические вмешательства, в том числе на органах брюшной полости.

Оценивали возможность пациентки посещать плановые осмотры в течение всего периода наблюдения, учитывалась возможность приобретать лекарственные препараты и проводить инъекции амбулаторно.

При общем осмотре измеряли рост и массу тела, тип телосложения, степень выраженности подкожно-жировой клетчатки, с последующим вычислением индекса массы тела по формуле ИМТ=масса тела кг/рост м^2. Интерпретация показателей проводилась в соответствии с рекомендациями ВОЗ.

Оценивалось состояние дыхательной, сердечно-сосудистой, пищеварительной, мочевыделительной, эндокринной систем и системы крови. Проводились консультации смежных специалистов для коррекции экстрагенитальной патологии.

При гинекологическом исследовании определяли состояние наружных половых органов, влагалища, шейки, тела и придатков матки. При осмотре шейки выявляли наличие эктопии, гипертрофии, рубцовой деформации. При

бимануальном влагалищном исследовании определяли положение, размеры, форму матки, оценивали состояние её придатков и связочного аппарата, наличие объёмных образований в малом тазу и спаечного процесса.

2.2.2. Лабораторные и инструментальные методы исследования

Всем больным проводилось лабораторное обследование, включавшее клинический анализ крови, общий анализ мочи, биохимический анализ крови, коагулограмму, определение группы крови и резус-принадлежности, кровь на сифилис, гепатиты В и С, ВИЧ – инфекцию, микроскопическое исследование отделяемого женских половых органов, цитологический скрининг на наличие атипических клеток шейки матки.

Для уточнения состояния шейки матки всем больным выполнялась расширенная кольпоскопия на бинокулярном кольпоскопе фирмы «Olympus» при 8-кратном увеличении. Оценивали величину, форму шейки матки и наружного зева, цвет и рельеф слизистой, границу плоского и цилиндрического эпителия, сосудистый рисунок.

Ультразвуковое исследование проводилось на аппаратах «Mindray – DP 50» (Китай) и «Toshiba – AplioMX» (Япония) с использованием трансабдоминального (3,5 МГц) и трансвагинального (6,5 МГц) датчиков амбулаторно для дооперационного уточнения состояния внутренних половых органов и оценки эффективности медикаментозной подготовки, в стационаре (интраоперационно и на момент выписки) для контроля эффективности и безопасности оперативного вмешательства и при последующем динамическом наблюдении для оценки исходов лечения.

При поперечном и продольном сканировании определяли положение матки, общий размер, оценивали структуру миометрия, выявляли наличие миоматозные узлов, их размеры и локализацию, устанавливали сонографические признаки аденомиоза. Особое внимание уделялось изучению полости матки: определяли её форму и размер, характер содержимого, толщину и структуру передне-заднего срединного М-эха. При осмотре яичников определяли общие

размеры, оценивали состояние фолликулярного аппарата, выявляли наличие в них объёмных образований и вовлеченность в спаечный процесс.

Диагностическую гистероскопию для визуальной оценки полости матки на первом этапе выполняли всем пациенткам, вошедшим в исследование, а на заключительных этапах – только при подозрении на регенерацию эндометрия или при рецидиве маточного кровотечения. Для этого использовали жесткий двухканальный постоянно-проточный гистероскоп с рабочим каналом 1,6 мм для введения биопсийных щипцов с наружным диаметром ствола 8 мм фирмы «Olympus» (Япония). Для расширения полости матки вводили изотонический раствор хлорида натрия, нагнетаемый посредством утеромата со скоростью потока жидкости 200 мл/мин и поддержанием внутриматочного давления на уровне 80 - 100 мм. рт. ст.

Во время исследования оценивали размеры и форму полости матки, наличие деформаций стенок, состояние трубных углов. Особое внимание обращали на цвет, толщину, складчатость эндометрия, наличие полиповидных выростов, эндометриоидных ходов. При необходимости выполнялась прицельная биопсия эндометрия под контролем гистероскопа. Инструментальное удаление слизистой матки также выполнялось под гистероскопическим контролем, что способствовало полному удалению функционального слоя эндометрия. Полученный материал (биоптаты эндоцервикса и эндометрия) подвергали гистологическому исследованию. Вмешательства осуществлялись под внутривенной анестезией.

2.2.3. Морфологические методы исследования

Гистологическое исследование материала, полученного из полости матки на диагностическом этапе, проводилось всем пациенткам, вошедшим в исследование. В отдаленном периоде гистологическому исследованию подвергались прицельные биоптаты, полученные у пациенток из участков регенерировавшей эндометриальной ткани в полости матки.

Морфологические типы гиперпластических процессов определяли в соответствии с гистологической классификацией Всемирной организации здравоохранения (ВОЗ) и Международным обществом гинекологических патологоанатомов с 1994, 2003 года. Эта система включает в себя простую и сложную (комплексную) железистую гиперплазию слизистой матки и выделяет наличие или отсутствие ядерной атипии.

Морфологический метод являлся окончательным в диагностике внутриматочной патологии и причин маточного кровотечения. Тактика лечения больных определялась состоянием эндометрия, верифицированным гистологически. Следует еще раз отметить, что пациентки с выявленными атипическими изменениями эндометрия не вошли в данное исследование.

2.3 Предоперационная подготовка больных

В соответствии с поставленными задачами 197 пациенткам, составившим 1 (основную) и 2 (сравнения) группы, проводилась предоперационная подготовка перед выполнением гистерорезектоскопии.

Использовалось два способа: медикаментозный (гормональная супрессия эндометрия) у пациенток 1-й группы и механический (интраоперационное инструментальное удаление эндометрия) у пациенток 2-й группы. У 50 пациенток периода постменопаузы с физиологической атрофией эндометрия, составивших 3-ю (контрольную) группу, предоперационная подготовка больных не проводилась.

Пациентки первой группы были разделены на подгруппы в зависимости от используемого лекарственного средства перед оперативной гистероскопией. Женщинам 1а подгруппы (49 чел.) назначался такой гестагенный препарат, как медроксипрогестерона ацетат – по 150 мг внутримышечно 1 раз в неделю. Пациентки 1б подгруппы (49 чел.) ежедневно в непрерывном режиме принимали 1 таблетку микродозированного комбинированного эстроген-гестагенного препарата, содержащего 20 мкг этинилэстрадиола и 150 мкг дезогестрела. Пациенткам 1в подгруппы (47 чел.) внутримышечно вводили ана-

лог гонадотропин-рилизинг гормона (аГнРГ) – бусерелин, по 3,75 мг 1 раз в 28 дней.

Приём препаратов пациентки начинали после получения результатов гистологического исследования слизистой матки, что составило 5-7 дней после проведенной диагностической гистероскопии на первом этапе исследования.

Эффективность медикаментозного воздействия на эндометрий оценивалась амбулаторно по данным эхографического исследования 1 раз в 21-28 дней на втором этапе исследования. Основным критерием для определения момента гистерорезектоскопии было истончение эндометрия. Сонографическим признаком оптимальной супрессии слизистой матки служило М-эхо 3 мм. При достижении указанных значений пациентку госпитализировали на оперативное вмешательство с отменой препарата, и повторно в послеоперационном периоде медикаментозное лечение не назначали.

Длительность приёма каждого из используемых препаратов и, соответственно, длительность медикаментозной подготовки не была определена заранее, а являлась одним из критериев сравнения. Тем не менее, максимальную продолжительность лекарственной подготовки определили в 4 месяца, так как более длительное назначение препаратов можно было расценивать как медикаментозное лечение. У пациенток, которым ранее проводили гормональную терапию аномальных маточных кровотечений, интервал с момента окончания последнего курса лечения до настоящего исследования составлял не менее 6 месяцев.

Пациентки, которые принимали препарат 4 месяца (максимально возможные сроки, установленные для данного исследования) и атрофия не была достигнута, тем не менее (вне зависимости от состояния М-эхо) также госпитализировались для проведения аблации эндометрия.

Контролировались и регистрировались нежелательные клинические эффекты, возникающие на фоне приёма фармакологических препаратов. Тем пациенткам, у которых в результате медикаментозной подготовки развились выраженные побочные эффекты, препарат отменяли. Их исключали из иссле-

дования, что также определяло неэффективность медикаментозной предоперационной подготовки, как и отсутствие достаточной супрессии эндометрия. Эти пациентки, во избежание возникновения менструальноподобной реакции, были госпитализированы сразу после отмены препарата, и им была произведена аблация эндометрия.

Всем пациенткам интраоперационно, в момент гистерорезектоскопии, визуально оценивали состояние эндометрия, данные сопоставляли с полученными ранее при ультразвуковом исследовании.

Пациентки 2 группы сравнения после первого диагностического этапа, на котором осуществлялось комплексное обследование с выполнением диагностической гистероскопии и инструментального удаления слизистой оболочки матки, и после получения результатов гистологического исследования были сразу госпитализированы на второй этап исследования. Им проводилась механическая предоперационная подготовка стенок полости матки – интраоперационный инструментальный кюретаж, после чего сразу приступали к гистерорезектоскопической коагуляционно-вапоризационной аблации эндометрия.

2.4. Гистерорезектоскопия

Гистерорезектоскопическая аблация эндометрия у всех пациенток трех групп исследования выполнялась в условиях постоянно-проточной гистероскопии с контролем потерянной жидкости по монополярной методике коагуляционно-вапоризационной технологией. Использовали инструментарий и аппаратуру фирмы Olympus (Япония): операционный гистерорезектоскоп с диаметром сечения наружного тубуса 10 мм, набор электродов (петля 5 мм с углом наклона 90^0, шар 3 и 5 мм, игольчатый вапоротрод), электрохирургический блок, аппарат для нагнетания жидкости и поддержания внутриматочного давления – утеромат, телескоп, источник света, систему видеоконтроля.

После первого диагностического этапа, проведения диагностической гистероскопии и морфологической диагностики изменений в эндометрии ги-

стерорезектоскопическая аблация эндометрия выполнялась не позднее, чем через 4 месяца.

Операцию проводили под общей внутривенной анестезией с расширением цервикального канала. После осмотра полости матки у пациенток 2 группы инструментально производили тщательное удаление функционального эндометрия под контролем гистероскопии. Затем приступали непосредственно к аблации. Шариковым электродом аблацию эндометрия осуществляли в режиме «коагуляции» при мощности тока 80-100 Вт. Вапоротрод использовали в режиме «резки» при мощности тока 200-250 Вт. Активный электрод перемещали только в направлении от дна к цервикальному каналу, начиная вмешательство с коагуляции эндометрия на расстоянии 5-10 мм от устьев маточных труб, далее последовательно обрабатывали полость матки, двигаясь по передней, задней, боковым стенкам матки, заканчивали не доходя 5-7 мм до области внутреннего зева. Оставшуюся после кюретажа ножку полипа резецировали с помощью петлевого электрода до миометрия и коагулировали область ее основания. Шариковый электрод плотно прижимали к поверхности эндометрия и добивались его прокатывания по ткани. Ткань обрабатывалась до ее уплотнения и появления бледно-коричневой окраски. Скорость прокатывания электродов не была фиксированной, а определялась изменением внешнего вида эндометрия. Дополнительного гемостаза не требовалось. Операция завершалась при достижении полной коагуляции ткани (изменение цвета до желто-коричневого, утрата рыхлой структуры) во всех отделах полости матки. Контроль глубины коагуляции проводился интраоперационно с помощью ультразвукового исследования.

В данном исследовании мы применяли в качестве жидкости, расширяющей полость матки, 5 % раствор глюкозы, строго учитывая объём введённой и выведенной жидкости, рассчитывая уровень интравазации.

Во время операции внутриматочное давление поддерживалось на уровне до 100 мм.рт.ст., со скоростью подачи жидкости до 200 мл/мин. Для обеспечения оптимальной визуализации, отмывая кровь и слизь из полости матки, в

ряде случаев повышали аппаратное давление до 150 мм.рт.ст. и увеличивали скорость потока жидкости до 400 мл/мин.

В раннем послеоперационном периоде оценивали общее состояние больных, характер жалоб, интенсивность болевого синдрома, проводили термометрию, учитывали характер, количество и продолжительность выделений из половых путей, сроки восстановление трудоспособности и выписки из стационара.

В отдаленном послеоперационном периоде всем больным через 6, 12, 18, 24 месяцев после аблации проводилось трансвагинальное УЗ-сканирование для определения состояния матки и яичников. Измеряли общие размеры матки, обращали внимание на состояние миометрия, на структуру и локализацию участков эндометрия при их наличии, оценивали состояние полости матки.

Оценка эффективности аблации эндометрия проводилась через 6 месяцев после операции на основании клинических данных и результатов ультразвукового исследования с учётом выявления остаточной или регенерировавшей ткани эндометрия в полости матки. Контрольная гистероскопия с забором и последующим гистологическим исследованием биоптата ткани со стенок полости матки выполнялась у пациенток при возобновлении маточных кровотечений или наличии признаков регенерации эндометрия по данным эхографии малого таза.

Аблация считалась неэффективной при возобновлении маточных кровотечений, в том числе и при значительном снижении объёма теряемой крови, и при обнаружении регенерировавшего эндометрия во время контрольной гистероскопии.

В случае отсутствия эффекта от проведенного лечения решался вопрос о необходимости второго этапа лечения – повторной аблации эндометрия или гистерэктомии.

2.5. Статистическая обработка полученных результатов

Статистическая обработка полученных результатов проводилась с использованием программного обеспечения IBM SPSS Statistic sv.26.

При анализе количественных данных определяли вид распределения по критерию Колмогорова-Смирнова. С учетом нормального характера распределения данных использовались параметрические критерии и результаты были представлены как среднее ± стандартная ошибка среднего (M±m). Статистическая значимость различий между группами анализировалась с помощью дисперсионного анализа с апостериорными критериями. Для сравнения категориальных данных проводился $\chi 2$-тест. Различия считались статистически значимыми при $p<0,05$.

ГЛАВА 3. СРАВНИТЕЛЬНАЯ ОЦЕНКА РАЗЛИЧНЫХ ПОДХОДОВ К ПРОВЕДЕНИЮ ГИСТЕРОРЕЗЕКТОСКОПИЧЕСКОЙ АБЛАЦИИ ЭНДОМЕТРИЯ У ПАЦИЕНТОК КЛИМАКТЕРИЧЕСКОГО ПЕРИОДА С АНОМАЛЬНЫМИ МАТОЧНЫМИ КРОВОТЕЧЕНИЯМИ

(результаты собственных исследований)

Согласно программе исследования проведен сравнительный анализ результатов обследования и лечения методом гистерорезектоскопической абляции 197 пациенток периода менопаузального перехода, составивших основную группу и группу сравнения, а также 50 пациенток постменопаузального периода, образовавших контрольную группу.

3.1. Клинико-анамнестические данные и структура доброкачественных пролиферативных изменений слизистой оболочки матки у женщин пери- и постменопаузального периодов, проживающих в Астраханской области

Основные жалобы, предъявляемые пациентками перед началом лечения, представлены в таблице 1.

Таблица 1

Жалобы пациенток при обращении за медицинской помощью

Жалобы	1 группа (основная) предоперационная гормональная подготовка (n=145)				2 группа (сравнения) *(механическое истончение слизистой матки)*	3 группа (контрольн.) *(возрастная атрофия эндометрия)*
	1группа (основная) общая *(n=145)*	подгруппа 1а *(медрокси-прогестерона ацетат 150 мг/нед)* *(n=49)*	подгруппа 1б *(20мкг ЭЭ + 150мкг дез-огестрела)* *(n=49)*	подгруппа 1в *(бусерелина 3,75 мг)* *(n=47)*	*(n=52)*	*(n=50)*
Ациклические кровяные выделения из половых путей	145 (100%)	49 (100%)	49 (100%)	47 (100%)	52 (100%)	42 (84%)
Тазовые боли	30 (20,6%)	12 (24,5%)	6 (12,2%)	9 (19,1%)	9 (17,3%)	8 (16%)
Нейро-вегетативные симптомы	26 (17,9%)	8 (16,3%)	9 (18,4%)	9 (19,1%)	7 (13,4%)	3 (6%)

Все пациентки периода менопаузального перехода, составившие 1 (основную) группу и 2 группу (сравнения), предъявляли жалобы на ациклические маточные кровотечения.

Причиной обращения к гинекологу женщин постменопаузального периода, образовавших 3 группу (контрольную), в 42 (84%) случаев послужило появление аномального маточного кровотечения, а в 8(16%) случаях – выявление изменений, подозрительных на внутриматочную патологию, при эхографическом исследовании органов малого таза.

Периодические тазовые боли отмечались у 30(15,2%) женщин основной и 9(17,3%) пациенток группы сравнения. В группе пациенток постменопаузального периода 8(16%) человек жаловались на возникшие ноющие боли в нижних отделах живота, послужившие показанием к проведению обследования.

У некоторых пациенток наблюдались нейро-вегетативные симптомы – у 26(13,1%) и 7(13,4%) женщин периода менопаузального перехода основной и группы сравнения, соответственно. Аналогичные симптомы у женщин постменопаузального периода отмечались в единичных случаях – 3(6%).

Следует еще раз отметить, что возраст у наблюдаемых в группах сравнения находился от 45 до 55 лет. При этом возраст пациенток 1 и 2 групп сравнения был близким, и средний составил 48,3±0,16 и 48,6±0,28 по группам соответственно. В 3 группе, которая являлась контрольной по отношению к первым двум по признаку физиологически обусловленной атрофии эндометрия, возраст пациенток находился в диапазоне от 49 до 72 лет, при этом средний составил 59,6±0,98 лет. Минимальный, максимальный и средний возраст пациенток представлен на рисунке 2.

При изучении начала появления маточного кровотечения, заслуживает внимания тот факт, что достаточно большое количество пациенток периода менопаузального перехода за медицинской помощью обращалось поздно, в среднем через 1 год от начала заболевания. Напротив, пациентки постменопаузального периода после появления маточного кровотечения, в среднем, в те-

чение месяца были госпитализированы в гинекологический стационар для уточнения причин, вызвавших его. В таблице 2 представлены данные о времени появления аномальных маточных кровотечений у пациенток.

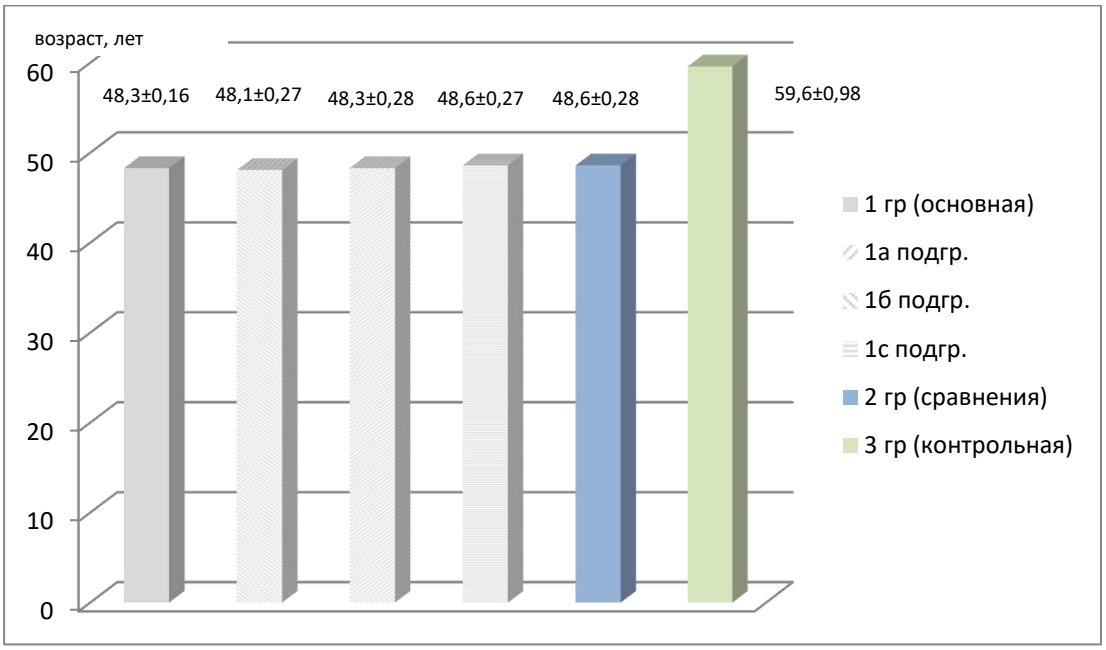

Рисунок 2. Средний возраст пациенток в группах исследования

Таблица 2
Сроки появления аномальных маточных кровотечений у пациенток к моменту включения в исследование

Время, прошедшее от начала заболевания до периода обращения	1 группа (основная) предоперационная гормональная подготовка (n=145)				2 группа (сравнения) *механическое истончение слизистой матки* *(n=52)*	3 группа (контрольная) *возрастная атрофия эндометрия* *(n=50)*
	1 группа (основная) общая *(n=145)*	подгруппа 1а *(медроксипрогестерона ацетат 150мг/нед)* *(n=49)*	подгруппа 1б *(20 мкг ЭЭ и 150 мкг дезогестрела)* *(n=49)*	подгруппа 1в *(бусерелин 3,75 мг)* *(n=47)*		
- до 6 месяцев	2 (1,4%)	1 (2%)	1 (2%)	-	-	49 (98%)
-до 1 года	3 (2%)	2 (4,1%)	-	1 (2,1%)	2 (3,8%)	-
-до 2-х лет	84 (57,9%)	34 (69,4%)	28 (57,1%)	22 (46,8%)	32 (61,5%)	-
-более 2-х лет	56 (38,6%)	12 (24,5%)	20 (40,8%)	24 (51,1%)	18 (34,6%)	1 (2,0%)

Следует отметить, что до момента включения в исследование, почти 2/3 пациенток из сравниваемых групп (63,4% и 61,5% соответственно) перенесли два и более раз выскабливание слизистой матки в период проведения лечения до момента включения их в данное исследование (таблица 3).

Часть пациенток получала различные виды синтетических гестагенов для предупреждения рецидива аномального маточного кровотечения.

Таблица3

Лечебно-диагностическое выскабливание стенок полости матки в течение последних 2-х лет до включения в исследование

Диагностическое выскабливание стенок полости матки в анамнезе	1 группа (основная) предоперационная гормональная подготовка (n=145)				2 группа (сравнения) *механическое истончение слизистой матки*	3 группа (контрольн.) *возрастная атрофия эндометрия*
	1группа (основная) общая *(n=145)*	подгруппа 1а *(медроксипрогестерона ацетат 150 мг/нед)* *(n=49)*	подгруппа 1б *(20 мкг ЭЭ и 150 мкг дезогестрела)* *(n=49)*	подгруппа 1в *(бусерелин 3,75 мг)* *(n=47)*	*(n=52)*	*(n=50)*
1 вмешательство	12 (8,2%)	1 (2%)	4 (8,2%)	7 (14,9%)	5 (9,6%)	53 (66,0%)
2 вмешательства	92 (63,4%)	34 (69,4%)	28 (57,1%)	30 (63,8%)	32 (61,5%)	17 (34,0%)
3 вмешательства	41 (28,2%)	14 (28,5%)	17 (34,7%)	10 (21,3%)	15 (28,8%)	-

Анализируя менструальную и репродуктивную функции, статистически значимых различий между пациентками из основной группы и группы сравнения выявлено не было. Это свидетельствует о сопоставимости пациенток из сравниваемых групп по указанным показателям анамнеза (таблица 4).

Средний возраст менархе в группах сравнения соответствовал популяционному и составил в среднем 12,5 лет.

Продолжительность менструального цикла варьировала от 14 до 60 дней, цикл не был регулярным, мог изменяться у каждой конкретной пациентки.

Продолжительность менструального кровотечения составила, в среднем, в подгруппе 1а – 8,2±0,12 дней, в подгруппе 1б – 7,55±0,17 дней, в подгруппе 1в – 8,3±0,12 лет, во 2 группе сравнения – 8,3±0,12 лет.

Средний возраст наступления менопаузы у пациенток 3 группы составил 50,8±0,28 лет, а продолжительность постменопаузы в среднем составила 7,9±0,13 лет.

Таблица4

Данные акушерско-гинекологического анамнеза, (M±m)

Данные анамнеза	1 группа (основная) предоперационная гормональная подготовка (n=145)				2 группа (сравнения) *механическое истончение слизистой матки*	3 группа (контрольная) *возрастная атрофия эндометрия*
	1группа (основная) общая *(n=145)*	подгруппа 1а *(медроксипрогестерона ацетат 150мг/нед)* *(n=49)*	подгруппа 1б *(20 мкг ЭЭ и 150 мкг дезогестрела)* *(n=49)*	подгруппа1в *(бусерелин 3,75 мг)* *(n=47)*	*(n=52)*	*(n=50)*
Возраст менархе, лет	12,4±0,08	12,3±0,16	12,4±0,14	12,4±0,11	12,2±0,11	12,7±0,11
Возраст менопаузы, лет	-	-	-	-	-	50,8±0,28
Средняя продолжительность постменопаузы, лет	-	-	-	-	-	8,76±0,81
Продолжительность менструального кровотечения, дней	8,0±0,08	8,2±0,12	7,5±0,17	8,3±0,12	8,3±0,12	7,9±0,13 *(до наступления менопаузы)*
Продолжительность менструального цикла, дней	37,4±0,65	37,2±1,2	36,8±0,8	38,3±1,3	32,9±1,4	34,5±0,9 *(до наступления менопаузы)*
Количество беременностей	2,7±0,12	2,9±0,25	2,6±0,21	2,7±0,17	2,6±0,19	2,46±0,20
Роды	1,5±0,07	1,7±0,11	1,5±0,13	1,4±0,11	1,62±0,12	1,5±0,11
Аборты	1,3±0,09	1,4±0,18	1,2±0,15	1,4±0,14	1,04±0,15	2,0±0,17

Сопутствующая гинекологическая патология наблюдалась у подавляющего большинства женщин, вошедших в исследование (в табл.5).

Аденомиоз I степени встречался почти у половины наблюдаемых пациенток – у 70(48,2%) женщин основной и 28(53,8%) – группы сравнения.

Хронические воспалительные заболевания органов малого таза и нижних отделов генитального тракта вне обострения наблюдались у 49(33,8%) и 23(44,2%) женщин основной и групп сравнения соответственно.

Абдоминальное родоразрешение перенесли около 10% всех наблюдаемых женщин.

У трети женщин наблюдалось сочетание 2-х или 3-х гинекологических заболеваний.

Следует особо отметить, что нарушения менструального цикла в репродуктивном периоде встречались у 40-57,1% пациенток всех групп.

Собирая и анализируя данные анамнеза пациенток об имеющейся у них экстрагенитальной патологии, учитывали все состояния, которые могли стать неблагоприятным фоном для развития осложнений при назначении медикаментозной предоперационной подготовки. Наличие абсолютных противопоказаний к назначению гормональных препаратов, связанных с соматическими заболеваниями, явилось критерием исключения при формировании групп сравнения согласно программе исследования.

В таблице 6 приведена структура экстрагенитальной патологии у пациенток групп сравнения.

На момент обследования и начала лечения у большинства пациенток, вошедших в исследование, по данным анамнеза, установлена сопутствующая соматическая патология. У некоторых женщин имелось сочетание 2-3 хронических заболеваний.

Наиболее часто встречались заболевания сердечно-сосудистой системы, а также железодефицитная анемия, которая наблюдалась у 35(24,2%) пациенток 1 группы и у 15(29,4%) пациенток 2 группы.

Таблица 5
Сопутствующая гинекологическая патология

Заболевания	1 группа (основная) предоперационная гормональная подготовка (n=145)				2 группа (сравнения) механическое истончение слизистой матки	3 группа (контрольная) возрастная атрофия эндометрия
	1группа (основная) общая *(n=145)*	подгруппа 1а *(медроксипрогестерона ацетат 150 мг/неделю)* *(n=49)*	подгруппа 1б *(20 мкг ЭЭ и 150 мкг дезогестрела)* *(n=49)*	подгруппа 1в *(бусерелин 3,75 мг)* *(n=47)*	*(n=52)*	*(n=50)*
Аденомиоз I степени	70 (48,2%)	24 (42,9%)	20 (40,8%)	29 (61,7%)	28 (53,8%)	-
Миома матки	37 (25,5%)	18 (36,7%)	7 (14,3%)	12 (25,5%)	14 (26,9%)	12 (24,0%)
Хронические воспалительные заболевания половых органов	49 (33,8%)	22 (44,9%)	18 (36,7%)	9 (19,1%)	12 (23,1%)	22 (42,0%)
Абдоминальное родоразрешение	16 (11%)	2 (4,1%)	7 (14,3%)	7 (14,9%)	7 (13,5%)	4 (8,0%)
Нарушения менструального цикла в репродуктивном периоде	64 (44,1%)	19 (38,8%)	28 (57,1%)	17 (36,2%)	24 (46,2%)	20 (40,0%)
Сопутствующей гинекологической патологии не выявлено	30 (20,1%)	12 (24,5%)	9 (18,4%)	9 (19,1%)	17 (32,7%)	19 (38,0%)

Таблица 6

Хронические экстрагенитальные заболевания у наблюдаемых пациенток

Соматическая патология	1 группа (основная) предоперационная гормональная подготовка (n=145)				2 группа (сравнения) *механическое истончение слизистой матки* (n=52)	3 группа (контрольная) *возрастная атрофия эндометрия* (n=50)
	1группа (основная) общая (n=145)	подгруппа 1а *(медрокси-прогестерона ацетат 150 мг/нед)* (n=49)	подгруппа 1б *(20 мкг ЭЭ и 150 мкг дезогестрела)* (n=49)	подгруппа1в *(бусерелин 3,75 мг)* (n=47)		
Заболевания сердечно-сосудистой системы	32 (22,1%)	14 (28,6%)	10 (20,4%)	8 (17,0%)	10 (19,2%)	44 (88,0%)
Заболевания почек и мочевыводящих путей	14 (9,7%)	0 (0,0%)	2 (4,1%)	12 (25,5%)	9 (17,3%)	12 (24,0%)
Заболевания органов пищеварения	10 (6,9%)	8 (16,3%)	0 (0,0%)	2 (4,3%)	2 (3,8%)	18 (36,0%)
Варикозная болезнь	22 (15,2%)	8 (16,3%)	5 (10,2%)	9 (19,1%)	13 (25,0%)	16 (32,0%)
Сахарный диабет	8 (5,5%)	5 (10,2%)	3 (6,1%)	0 (0,0%)	5 (9,6%)	9 (18%)
Заболевания молочных желез	51 (35,9%)	17 (34,7%)	19 (38,8%)	5 (31,9%)	12 (23,1%)	18 (36,0%)
Железодефицитная анемия	35 (24,1%)	15 (30,6%)	11 (22,4%)	9 (19,1%)	15 (29,4%)	7 (14,0%)

В процессе обследования нами анализировался индекс массы тела, вычисленный на основании антропометрических данных, представленный в таблице 7. В каждой группе две трети женщин было с избыточной массой тела. При этом нормальная масса тела выявлена у 52(21,1%) из 247 пациенток во-

шедших в исследование, ожирение (ИМТ более 30 кг/м^2) у 30(12,1%) из 247 женщин.

Таблица 7

Характеристика пациенток по массе тела в группах сравнения

Значения индекса массы тела	1 группа (основная) предоперационная гормональная подготовка (n=145)				2 группа (сравнения) *механическое истончение слизистой матки*	3 группа (контрольная) *возрастная атрофия эндометрия*
	1группа (основная) общая *(n=145)*	подгруппа 1а *(медроксипрогестерона ацетат 150 мг/нед)* *(n=49)*	подгруппа 1б *(20 мкг ЭЭ и 150 мкг дезогестрела)* *(n=49)*	подгруппа1в *(бусерелин 3,75 мг)* *(n=47)*	*(n=52)*	*(n=50)*
Нормальная масса тела (18-25 кг/м^2)	28 (19,3%)	13 (26,5%)	9 (18,4%)	6 (12,8%)	15 (28,8%)	9 (18,0%)
Избыточная масса тела (25-30 кг/м^2)	102 (70,3%)	31 (63,3%)	35 (71,4%)	36 (76,6%)	31 (59,6%)	32 (64,0%)
Ожирение (>30 кг/м^2)	15 (10,3%)	5 (10,2%)	5 (10,2%)	5 (10,6%)	6 (11,5%)	9 (18,0%)

При обследовании пациенток важным диагностическим критерием являлась величина и структура М-эхо. Толщина у пациенток периода менопаузального перехода варьировала от 6 до 19 мм, а у пациенток постменопаузы – от 4 до 12 мм. Оценивался и фиксировался также средний размер матки и яичников до начала лечения. Полученные результаты приведены в группах сравнения в таблице 8.

Утолщенный эндометрий, подозрительный на гиперпластические процессы, выявлялся более чем у трети женщин периода менопаузального перехода во время проведения диагностической гистероскопии, проводимой на первом этапе исследования.

У пациенток периода постменопаузы основной внутриматочной патологией, диагностированной при помощи гистероскопии, явились полипы и кистозная дегенерация атрофичного эндометрия.

Визуально оценивались размеры полипов, которые были различные, от минимальных (0,4-0,6 см в диаметре), до занимающих всю полость матки, локализовались чаще в дне и области трубных углов.

При контрольной гистероскопии, после инструментального удаления слизистой матки, у большей части женщин полипы оставались не удалёнными или частично удалёнными.

Полученный материал из полости матки во всех случаях был отправлен для проведения гистологического исследования.

Таблица 8
Результаты эхографического исследования матки и яичников у пациенток до включения в исследование, (M±m)

Сравниваемые показатели ультра-звукового ис-следования	1 группа (основная) предоперационная гормональная подготовка (n=145)				2 группа (сравнения) *механическое истончение слизистой матки* (n=52)	3 группа (контроль-ная) *возрастная атрофия эндометрия* (n=50)
	1группа (основная) общая (n=145)	подгруппа 1а *(медрокси-прогестерона ацетат 150 мг/нед)* (n=49)	подгруппа 1б *(20 мкг ЭЭ и 150 мкг дез-огестрела)* (n=49)	подгруппа 1в *(бусерелин 3,75 мг)* (n=47)		
Средний объем матки, мм^3	51,2±0,67	49,2±1,31	52,4±0,9	52,1±1,22	49,7±1,16	39,4±1,15
М-эхо, мм	10,8±0,19	11,45±0,38	10,3±0,36	10,7±0,26	10,7±0,33	6,9±0,27
Средний объем яичников, мм^3	3,1±0,02	3,2±0,04	3,1±0,04	3,0±0,31	2,9±0,04	1,5±0,04

Морфологическое исследование являлось окончательным методом диагностики в выявлении заболеваний, вызвавших рецидив аномальных маточных кровотечений.

Структура доброкачественных пролиферативных изменений эндометрия у пациенток периода менопаузального перехода, включенных в данное исследование, приведена на рисунке 3.

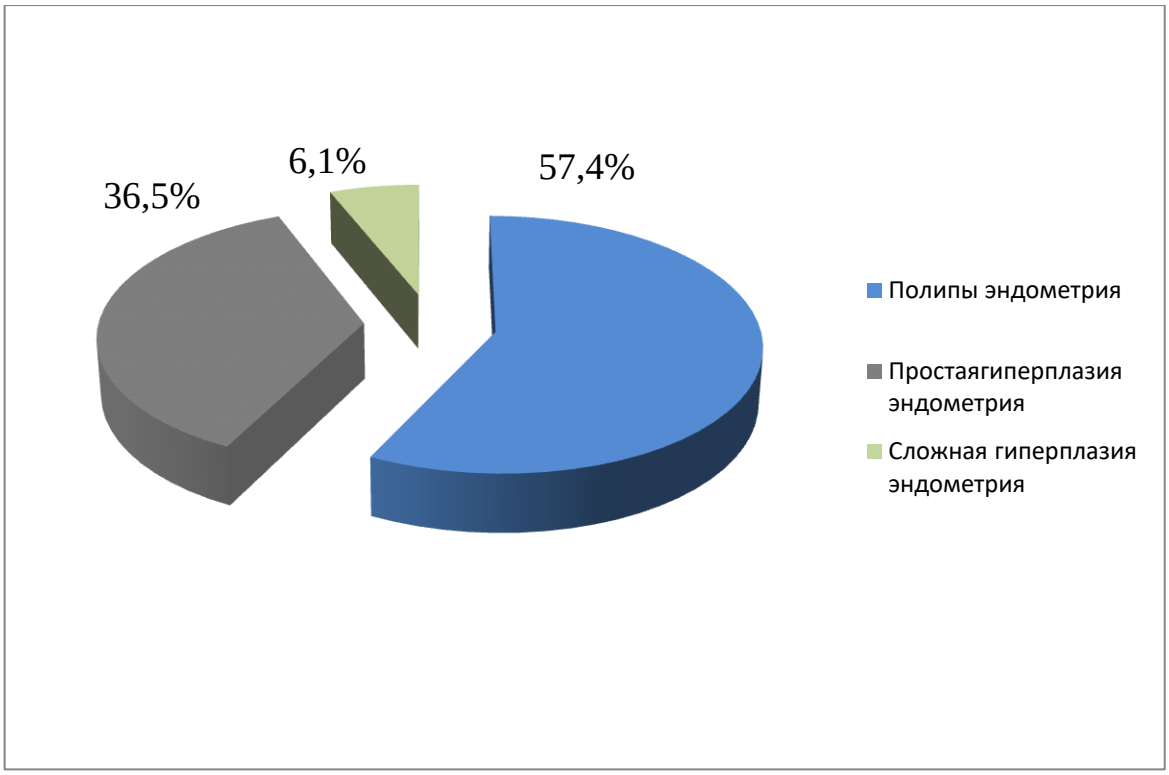

Рисунок 3. Структура доброкачественных пролиферативных изменений эндометрия, вызвавших рецидив АМК у пациенток периода менопаузального перехода (n=197)

В таблице 9 представлены данные о морфологических изменениях эндометрия у пациенток из разных групп.

Самой частой причиной рецидива аномальных маточных кровотечений оказались полипы эндометрия (51,0 – 67,3%), которые встречались более чем у половины пациенток в каждой из сравниваемых групп.

Второй по частоте причиной АМК оказалась простая гиперплазия эндометрия (23,1 - 42,9%), третьей – сложная гиперплазия эндометрия (4,8 – 9,6%).

В исследование были включены пациентки периода постменопаузы, у которых источником кровотечения являлся только атрофичный эндометрий с кистозно-расширенными железами.

Таблица 9

Результаты гистологического исследования образцов эндометрия, полученных на этапе обследования у пациенток групп сравнения до начала лечения

Заключение гистологического исследования образцов эндометрия	1 группа (основная) предоперационная гормональная подготовка (n=145)				2 группа (сравнения) *механическое истончение слизистой матки*	3 группа (контрол) *возрастная атрофия эндометрия*
	1группа (основная) общая *(n=145)*	подгруппа 1а *(медроксипрогестерона ацетат 150 мг/нед)* *(n=49)*	подгруппа 1б *(20 мкг ЭЭ и 150 мкг дезогестрела)* *(n=49)*	подгруппа 1в *(бусерелин 3,75 мг)* *(n=47)*	*(n=52)*	*(n=50)*
Простая гиперплазия	60 (41,4%)	21 (42,9%)	21 (42,9%)	18 (38,3%)	12 (23,1%)	-
Сложная гиперплазия	7 (4,8%)	3 (6,1%)	2 (4,1%)	2 (4,3%)	5 (9,6%)	-
Полипы эндометрия	78 (53,8%)	25 (51,0%)	26 (53,1%)	27 (57,4%)	35 (67,3%)	-
Кистозная атрофия эндометрия	-	-	-	-	-	50 (100%)

Как видно в целом из представленных данных, пациентки периода менопаузального перехода из сравниваемых групп были сопоставимы по возрасту, акушерско-гинекологическому анамнезу, сопутствующей гинекологической и экстрагенитальной патологии.

Вместе с тем женщины климактерического периода с аномальными маточными кровотечениями имеют определенные характерные данные анамнеза, которые необходимо учитывать врачу акушеру-гинекологу при формировании группы риска по развитию данной патологии. У таких пациенток достаточно часто встречаются сердечно-сосудистые заболевания, избыточная масса тела, железодефицитная анемия и нарушения менструальной функции в репродуктивном периоде.

Следует еще раз отметить, что анализ результатов гистероскопического и морфологического исследований слизистой матки позволил уточнить доброкачественные изменения эндометрия, обуславливающие рецидив маточного кровотечения у женщин периода менопаузального перехода и указать струк-

туру заболеваний: полипы эндометрия (57,4%), простая (36,5%) и сложная (6,1%) гиперплазия эндометрия.

3.2. Сравнительная эффективность гормональных препаратов для подготовки эндометрия к гистерорезектоскопческой аблации

Под проспективным наблюдением находилось 145 женщин периода менопаузального перехода с рецидивирующими аномальными маточными кровотечениями, которым перед предстоящей гистерорезектоскопией проводилась предварительная медикаментозная подготовка, направленная на уменьшение толщины эндометрия и которые сформировали 1-ю (основную) группу исследования. Эта группа была разделена на три подгруппы в зависимости от назначаемого гормонального средства перед предстоящим внутриматочным электрокоагуляционным вмешательством.

Женщинам подгруппы 1а (49 чел.) назначался такой гестагенный препарат, как медроксипрогестерона ацетат – по 150 мг внутримышечно 1 раз в неделю. Пациентки подгруппы 1б (49 чел.) ежедневно в непрерывном режиме принимали 1 таблетку микродозированного комбинированного эстроген-гестагенного препарата, содержащего 20 мкг этинилэстрадиола и 150 мкг дезогестрела. Пациенткам подгруппы 1в (47 чел.) внутримышечно вводили аналог гонадотропин-рилизинг гормона (аГнРГ) – бусерелин, по 3,75 мг 1 раз в 28 дней.

Продолжительность приема перечисленных препаратов определялась достижением толщины эндометрия до 3 мм, что контролировалось с помощью ультразвукового исследования, проводимого 1 раз в 21-28 дней. Максимальный срок использования гормональных препаратов был определен до 4-х месяцев, что позволяло исключить ложноположительные результаты на фоне более длительного применения лекарственных средств.

Всем пациенткам данные препараты были назначены через 5-7 дней после проведенной на диагностическом этапе оценки результатов гистологического исследования эндометрия.

У тех пациенток, которым ранее проводилась медикаментозная терапия аномальных маточных кровотечений, с момента окончания последнего курса лечения до начала настоящего исследования прошло не менее 6 мес.

В таблице 10 приведены данные, полученные на этапе обследования, о характере доброкачественных изменений слизистой матки до начала медикаментозной подготовки. Как видно из таблицы, морфологические изменения эндометрия у пациенток из разных подгрупп перед началом терапии были близкими, что следует отнести к дополнительному фактору сопоставимости исследуемых женщин.

Таблица 10

Результаты гистологического исследования эндометрия у пациенток перед гормональной терапией

Заключения морфологического исследования эндометрия до начала лекарственной предоперационной подготовки	1 группа (основная), (n=145)		
	подгруппа 1а *(в предоперационном периоде будет использоваться гестагенный препарат-медроксипрогестеронаацетат 150 мг/нед)* *(n =49)*	подгруппа 1б *(в предоперационном периоде будет использоваться препарат, содержащий 20 мкг этинилэстрадиола и 150 мкг дезогестрела)* *(n = 49)*	подгруппа 1в *(в предоперационном периоде будет использоваться аГнРГ – бусерелин 3,75 мг)* *(n =47)*
Простая гиперплазия	21 (42,9%)	21 (42,9%)	18 (38,3%)
Сложная гиперплазия	3 (6,1%)	2 (4,1%)	2 (4,3%)
Полипы эндометрия	25 (51,0%)	26 (53,1%)	27 (57,4%)

Основной целью гормональной подготовки больных к внутриматочному оперативному вмешательству была медикаментозная регрессия эндометрия до состояния атрофии.

Главным критерием для определения момента проведения гистерорезекции являлось истончение эндометрия, определяемое на догоспитальном этапе по данным трансвагинального ультразвукового исследования.

Сонографическим критерием эффективности проведенной гормональной подготовки являлось достижение толщины эндометрия до 3-х мм (атрофия эндометрия), что считали оптимальным. Кроме этого, допустимым считали размер М-эхо 4 мм с развитием частичной атрофии или гипоплазии эндометрия.

При достижении оптимального медикаментозного истончения эндометрия пациентка госпитализировалась в стационар, где ей выполнялась диагностическая гистероскопия, а затем коагуляционно-вапоризационная абляция эндометрия. В послеоперационном периоде медикаментозное лечение не назначали.

Продолжительность медикаментозной подготовки определялась достижением необходимой толщины эндометрия и имела определенные различия у пациенток из сравниваемых подгрупп.

В подгруппе 1а у всех 49(100%) пациенток пролонгированный гестаген использовался максимально долгий период, определенный в данном исследовании – 4 месяца.

Длительность применения микродозированного эстроген-гестагенсодержащего препарата в подгруппе 1 б у 20(40,8%) пациенток составила 3,5 месяца, а у 29(59,1%) женщин – 4 месяца.

В подгруппе 1в 29(65,9%) пациенткам потребовалось введение одной инъекции аГнРГ, 9(19,1%) пациенткам – 2-х инъекций, а 7(14,3%) пациенткам– 3-х инъекций данного препарата. Следовательно, для достижения регрессивных изменений эндометрия у пациенток этой подгруппы потребовалось применение данного лекарственного средства от 1-го до 3-х месяцев.

Несмотря на то, что у некоторых пациенток подгруппы 1а за весь период приёма гестагена уровень эндометрия не достиг 3 мм, а был 4 мм, результат расценивали как положительный, т.к. развивалась гипоплазия слизистой оболочки матки. При наличии М-эхо 5 мм и более медикаментозную подготовку расценивали как неэффективную.

Аналогичным образом поступали с пациентками, которые составляли подгруппу 1б и принимали микродозированный эстроген-гестагенный препарат.

В клинических ситуациях, когда по истечении 4-х месяцев атрофия достигнута не была, продолжение приема лекарственных средств считали нецелесообразным и пациентка выбывала из проспективного исследования и госпитализировалась в стационар для оперативного гистероскопического вмешательства. Перед проведением коагуляционно-вапоризационной аблации эндометрия этим женщинам было проведено инструментальное удаление слизистой матки.

Сопровождающиеся при проведении предоперационной лекарственной терапии нежелательные клинические эффекты наблюдались в целом у 86 (59,3%) женщин. В таблице 11 представлена их структура.

Наиболее часто встречались болезненность и нагрубание молочных желез, тошнота, нейровегетативные симптомы. Однако, несмотря на перечисленные нежелательные эффекты, никто из пациенток не отказался от дальнейшего проведения медикаментозной терапии.

Отмена лекарственных препаратов и выведение пациенток из исследования потребовалась только у 4-х (8,2%) женщин подгруппы 1б и 2-х (4,2%) женщин подгруппы 1в.

Причинами прекращения приема комбинированного эстроген-гестагенсодержащего контрацептива явились у одной пациентки флебит подкожной вены ноги, у другой обострение хронического холецистита, а у 2-х пациенток сильные головные боли. После отмены препаратов указанные состояния у пациенток стабилизировались.

После внутримышечного введения бусерелина у 2-х (4,2%) женщин возникла местная аллергическая реакция, поэтому было принято решение о прекращении дальнейшего назначения указанного препарата.

Таблица 11
Частота возникновения нежелательных эффектов
на фоне применения лекарственных средств

Нежелательные клинические эффекты	1 группа (основная) (n = 145)		
	подгруппа 1а *(в предоперационном периоде использовался гестагенный препарат - медроксипрогестерона ацетат 150 мг/нед)* *(n =49)*	подгруппа 1б *(в предоперационном периоде использовался препарат, содержащий 20 мкг этинилэстрадиола и 150 мкг дезогестрела)* *(n = 49)*	подгруппа 1в *(в предоперационном периоде использовался аГнРГ - бусерелин 3,75 мг)* *(n =47)*
Масталгия	35 (71,4%)	38 (77,6%)	1 (2,1%)
Диспептические явления	1 (2%)	12 (24,5%)	-
Обострение хронического холецистита	-	1 (2,0%)	-
Нейровегетативные симптомы	-	-	42 (89,3%)
Аллергические реакции	-	-	2 (4,3%)
Цефалгия	-	2 (4,1%)	-
Флебит подкожной вены нижней конечности	-	1 (2,0%)	-

Эффективность предоперационной подготовки определялась не только по данным эхографии, но и по результатам гистероскопии. При этом нами отмечена высокая степень сопоставимости данных методов исследования для объективной оценки состояния эндометрия в предоперационном периоде (рисунок 4). Чувствительность эхографии составила 93,7%, специфичность 99,1%.

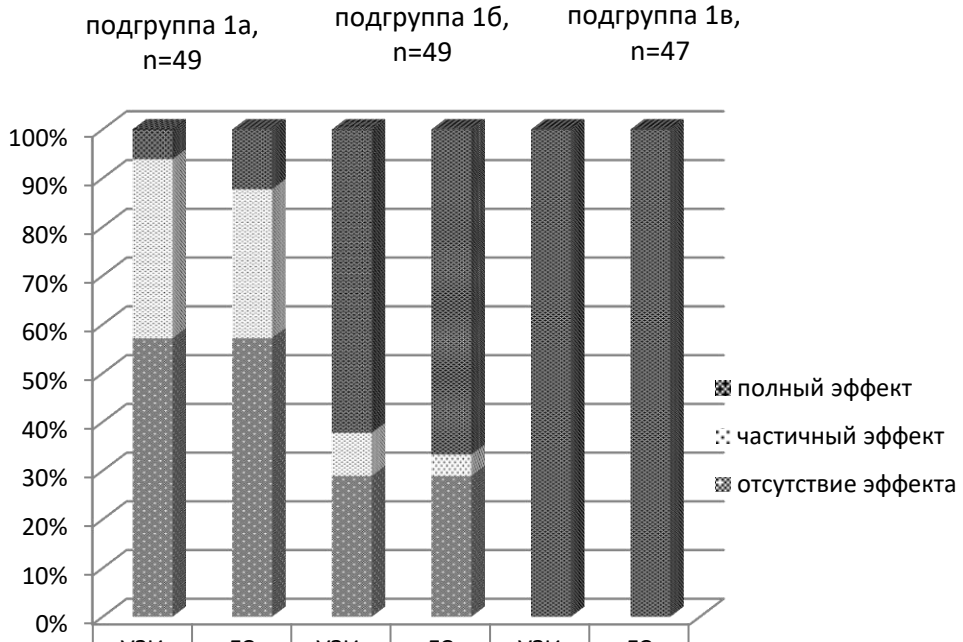

	УЗИ	ГС	УЗИ	ГС	УЗИ	ГС
полный эффект	3	6	28	30	45	45
частичный эффект	18	15	4	2	0	0
отсутствие эффекта	28	28	13	13	0	0

Рисунок 4. Эффективность медикаментозной подготовки по данным сонографии и гистероскопии

Как ранее было указано, по окончании медикаментозной подготовки пациентка госпитализировалась в гинекологическое отделение, где ей проводилась гистероскопия с визуальной оценкой состояния стенок полости матки и последующая электрохирургическая абляция эндометрия.

При гистероскопии отмечалось наличие полной или частичной атрофии внутреннего слоя матки, а также в некоторых клинических случаях определяли отсутствие регрессивных изменений слизистой оболочки.

При полной атрофии эндометрия наблюдались гладкие плотные белесоватого цвета стенки маточной полости с отсутствием сосудистого рисунка, область трубных углов была полностью доступна осмотру и манипуляциям, при надавливании на стенку шариковый электрод не погружался в ткань.

При частичной атрофии эндометрий был незначительно утолщен, беложелтого цвета, сосудистый рисунок сохранялся, область трубных углов была

также доступна осмотру и манипуляциям, шариковый электрод погружался наполовину своего диаметра в ткань эндометрия при манипуляциях.

При отсутствии регрессивных изменений эндометрий был рыхлым, с выраженным сосудистым рисунком, устья маточных труб не всегда были доступны осмотру ввиду утолщенной слизистой матки, шариковый электрод 3 мм полностью погружался в ткань при надавливании.

В таблице 12 представлена гистероскопическая оценка эффективности предоперационной медикаментозной подготовки эндометрия в зависимости от используемого препарата.

Таблица 12

Гистероскопическая оценка состояния эндометрия после проведения лекарственной предоперационной подготовки

Состояние эндометрия	1 (основная) группа (n=145)		
	подгруппа1а *(в предоперационном периоде использовался гестагенный препарат – медроксипрогестерона ацетат 150 мг/нед)* *(n =49)*	подгруппа 1б *(в предоперационном периоде использовался препарат, содержащий 20 мкг этинилэстрадиола и 150 мкг дезогестрела)* *(n = 49)*	подгруппа 1в *(в предоперационном периоде использовался аГнРГ – бусерелин 3,75 мг)* *(n =47)*
достигнута полная атрофия	6 (12,2%)*	30 (61,2%)*	45 (95,7%)*
достигнута частичная атрофия	15 (30,6%)	2 (4,1%)	-
не достигнута атрофия эндометрия	28 (57,1%)	13 (26,5%)	-
не достигнута атрофия эндометрия ввиду выведения пациенток из исследования по причине побочного действия лекарственных средств	-	4 (8,2%)	2 (4,3%)

*Примечание: * p<0,01 – статистическая значимость различий в достижении атрофии эндометрия между пациентками из 3-й и 1-й, а также 3-й и 2-й групп*

Как видно из представленных данных наилучшие результаты согласно визуальной оценке стенок полости матки были получены при применении аГнРГ. Полная атрофия эндометрия наблюдалась у всех 45 пациенток этой группы.

Вместе с тем, достижение частичной атрофии эндометрия нами также рассматривалось как положительный результат предоперационной подготовки.

Пролонгированный гестаген в данном исследовании необходимую регрессию эндометрия вызвал у 21 из 49 пациенток, а комбинированный эстроген-гестагенный препарат у 32 из 49 женщин.

Отсутствие эффекта на фоне приёма медроксипрогестерона ацетата и эстроген-гестагенсодержащего препарата наблюдалось в 28(57,1%) и 13(28,9%) клинических случаев соответственно, т.е. наименьший эффект был получен на фоне применения гестагенного препарата.

С учетом наличия побочных действий, потребовавших отмены препаратов, эффективность в качестве средства предварительной медикаментозной подготовки эндометрия к аблации в данном исследовании составила: гестагенного препарата – 21(42,8%), микродозированного орального контрацептива – 32(65,3%), тогда как аГнРГ – 45(95,7%).

Медроксипрогестерона ацетат вызвал регрессию эндометрия до состояния атрофии только у 6(12,2%) пациенток, а у остальных 15(30,6%) – до гипоплазии.

На фоне приёма микродозированного комбинированного эстроген-гестагена атрофия эндометрия развилась у 30(61,2%) пациенток, а у 2(4,1%) - гипоплазия эндометрия.

У всех пациенток получавших аГнРГ была достигнута атрофия эндометрия. В таблице 13 представлена эффективность медикаментозной подготовки различными препаратами в зависимости от исходного морфологического состояния эндометрия. При анализе полученных данных выявлено, что связь между изучаемыми признаками статистически не значима ($p \geq 0,05$ ($p=1,00$)).

Таблица 13
Эффективность предоперационной медикаментозной подготовки
различными препаратами по данным гистероскопии
в зависимости от исходного состояния эндометрия

Оценка эффективности предоперационной подготовки	1 (основная) группа (n=145)								
	подгруппа 1а *(в предоперационном периоде использовался гестагенный препарат – медроксипрогестерона ацетат 150 мг/нед)* *(n=49)*			подгруппа 1б *(в предоперационном периоде использовался препарат, содержащий 20 мкг этинилэстрадиола и 150 мкг дезогестрела)* *(n=49)*			подгруппа 1в *(в предоперационном периоде использовался аГнРГ - бусерелин 3,75 мг)* *(n=47)*		
	простая гиперплазия эндометрия *(n=21)*	сложная гиперплазия эндометрия *(n=3)*	полипы эндометрия *(n=25)*	простая гиперплазия эндометрия *(n=21)*	сложная гиперплазия эндометрия *(n=2)*	полипы эндометрия *(n=26)*	простая гиперплазия эндометрия *(n=18)*	сложная гиперплазия эндометрия *(n=2)*	полипы эндометрия *(n=27)*
Положительная (достигнута атрофия или гипоплазия эндометрия)	5 (23,8%)	1 (33,3%)	15 (60,0%)	13 (61,9%)	2 (100%)	17 (65,4%)	18 (100%)	2 (100%)	25 (92,6%)
Отрицательная (не достигнута необходимая регрессия эндометрия)	16 (76,2%)	2 (66,6%)	10 (40,0%)	8 (38,1%)	0 (0%)	9 (34,6%)	0 (0%)	0 (0%)	2 (7,4%)

Анализируя случаи с отрицательными результатами предоперационной медикаментозной подготовки, выявлено, что снижение ее эффективности происходит из-за недостаточной антипролиферативной активности лекарственного вещества, а также из-за возникающих побочных действий, требующих отмены препарата.

По совокупности клинических и инструментальных данных, наиболее эффективными для предоперационной подготовки больных и создания наиболее благоприятных условий для гистерорезектоскопической аблации оказались аГнРГ - в 45(95,7%) случаев. Атрофия эндометрия развилась у всех получающих данный препарат пациенток в течение от одного до трех месяцев приёма. Снижение эффективности возникло из-за появления побочных эффектов (аллергической реакции) вследствие чего препарат у 2-х (4,2%) пациенток пришлось отменить. Ожидаемые нейровегетативные расстройства, несмотря на снижение качества жизни некоторых пациенток не являлись причиной отказа от применения указанной группы препарата, однако это следует учитывать при индивидуальном подборе лекарственного средства для проведения медикаментозного истончения эндометрия.

Микродозированный эстроген-гестагенсодержащий контрацептив оказался эффективным средством предоперационной медикаментозной подготовки более чем в половине случаев, у 32(65,3%) пациенток. Этот препарат был экономически доступен многим и хорошо переносился пациентками, однако у 4(8,2%) из них наблюдались побочные эффекты, которые потребовали отмены дальнейшего применения.

Несмотря на достаточно хорошую переносимость такого гестагенного препарата как медроксипрогестерона ацетат, эффективность его для истончения слизистой оболочки матки перед гистерорезектоскопией была наименьшей, а длительность применения наибольшей. По данным, полученным в настоящем исследовании, в качестве средства предоперационной медикаментозной подготовки медроксипрогестерона ацетат оказался эффективным менее чем в половине случаев – у 21(42,8%) пациентки. Также пациентки отмечали

неудобство введения препарата (внутримышечно 1 раз в неделю в течение 12 недель).

Таким образом, по результатам исследования, отраженным в разделе 3.2., установлено, что эффективность медикаментозной регрессии эндометрия определяется используемым лекарственным препаратом и длительностью его применения, а исходное состояние эндометрия и его морфологические изменения не оказывают влияния. Мы не обнаружили существенного воздействия какой-либо соматической патологии на исходы предоперационной лекарственной подготовки, однако при выборе гормонального средства следует учитывать критерии приемлемости конкретного препарата для пациентки с определенным экстрагенитальным заболеванием.

3.3. Особенности интраоперационного периода коагуляционно-вапоризационной аблации эндометрия в зависимости от предоперационного состояния слизистой матки

Нами была проведена оценка влияния предоперационного состояния слизистой матки на особенности выполнения гистерорезектоскопической монополярной коагуляционно-вапоризационной аблации эндометрия.

Согласно намеченному плану, после проведения предоперационной медикаментозной подготовки, участие в исследовании из 1-й (основной) группы продолжили 98 пациенток, у которых на фоне приема лекарственных средств эндометрий регрессировал до состояния атрофии или частичной атрофии (гипоплазии).

Из 1-й (основной) группы исследования выбыла 41 женщина, у которой подготовка оказалась неэффективной или развились нежелательные клинические эффекты, потребовавшие отмены препаратов.

Таким образом, количество пациенток в подгруппе 1а (медроксипрогестерона ацетат) сократилось до 21 женщины (выбыло 28 чел.), в подгруппе 1б, использовавшей микродозированный эстроген-гестагенный препарат - до 32

женщин (выбыло 17 чел.), а в подгруппе 1в (аГнРГ) - до 45 женщин (выбыло 2 чел.).

Выбывшие пациентки были госпитализированы и им также проведена гистерорезектоскопия после интраоперационного кюретажа.

Пациенткам 2 группы (сравнения) (n=52) перед гистерорезектоскопией было проведено механическое истончение слизистой матки. Тщательность удаления функционального слоя эндометрия контролировалась визуально при диагностической гистероскопии. К аблации приступали сразу же после кюретажа.

Пациенткам 3 группы (контрольной) (n=50) предоперационная подготовка не проводилась ввиду физиологической атрофии эндометрия на основных её участках.

Во всех группах для деструкции эндометрия использовали шариковые электроды диаметром 3 мм и 5 мм в режиме «коагуляции» при мощности тока 80-100 Вт и игольчатый или дисковый вапоротрод в режиме «резки» при мощности 250-300 Вт. Для резекции ножек полипов применяли электрод-петлю, с углом наклона 90^0 и диаметром 5 мм.

Первым этапом эндохирургического внутриматочного вмешательства являлась диагностическая гистероскопия, при которой уточнялся характер патологии эндометрия и оценивалось состояние операционного поля.

Хорошая визуализация всех отделов полости матки и отсутствие кровоточивости в области операционного поля в случае атрофичного или гипопластичного эндометрия позволяла работать на невысоких (до 100 мм.рт.ст) цифрах внутриматочного давления и низких скоростях потока жидкости (до 200мл/мин), что обеспечивало профилактику такого осложнения как гипергидратация. Также хорошая визуализация, благодаря свободному доступу во все отделы полости матки, способствовала более полному удалению эндометрия.

При истонченной слизистой воздействие электродом на внутренние стенки матки было кратковременными при этом достаточным для полной коа-

гуляции ткани эндометрия, что снижало риск отсроченного термического некроза матки и соседних органов.

После инструментального кюретажа на стенках полости матки оставались неудаленные с повышенной кровоточивостью участки слизистой, особенно в области устьев маточных труб, что способствовало ухудшению визуализации и быстрому залипанию, т.е. «карамелизации» электродов. Это требовало дополнительного отмывания полости матки, увеличивало продолжительность вмешательства. Кроме того, дополнительным отрицательным явлением залипания электродов было их быстрое перегорание.

Основные показатели, характеризующие интраоперационный период, в условиях эффективно проведенного медикаментозного регресса эндометрия были близкими к показателям, полученным в условиях физиологической атрофии в контрольной группе, и имели положительные отличия от ситуаций, где истончение эндометрия перед гистерорезектоскопией проводилось инструментальным способом.

Продолжительность вмешательства, объем интравазации и другие характеристики проведения гистерорезектоскопии у пациенток 1 (основной) группы статистически значимо отличались от показателей, полученных у пациенток 2 группы (сравнения), представлено в таблице 14.

Продолжительность операции во всех исследуемых случаях колебалась от 6 до 30 минут. Анализируя данные о продолжительности оперативного вмешательства в 1 (основной) группе, у пациенток с медикаментозно истонченным эндометрием, мы определили, что средняя продолжительность составила 12,5±0,5 мин. Это достоверно ниже ($p<0,01$), чем у пациенток 2 группы (сравнения), где средняя продолжительность составила 22,37±3,2 мин и в то же время сопоставима с временем вмешательства в 3 группе (контрольной) – 12,5±0,58 мин.

Полученные данные позволяют сделать вывод, что предоперационное состояние эндометрия обуславливает продолжительность оперативного вмешательства.

Таблица14

Показатели интраоперационного периода при проведении гистерорезектоскопии у наблюдаемых пациенток (M±m)

Параметры сравнения	1 группа (основная) (проводилась предоперационная гормональная подготовка) (n=98)				2 группа (сравнения) механич. истончение слизистой матки	3 группа (контрольн.) возрастная атрофия эндометрия
	1 группа (основная) общая *(n=98)*	подгруппа1а *(медрокси-прогестерона ацетат 150мг/нед)* *(n=21)*	подгруппа1б *(20мкг ЭЭ + 150мкг дез-огестрела)* *(n=32)*	подгруппа1в *(бусерелин 3,75 мг)* *(n=45)*	*(n=52)*	*(n=50)*
средняя продолжительность вмешательства, мин	12,4 ±0,32[1]	13,6 ±0,41[1]	12,9 ±0,55[1]	11,5 ±0,51[1]	18,52 ±0,51[1,2]	12,5 ±0,58[2]
средний объем интравазации, мл	403,3 ±13,4[1]	372,7 ±11,3[1]	351,6 ±16,4[1]	334,4 ±14,1[1]	593,4± 11,65[1,2]	326,0 ±16,1[2]
средняя длина матки по маточному зонду, см	7,6±0,09	7,7±0,21	7,7±0,15	7,5±0,14	7,4±0,13	6,9±0,14
средние значения толщины коагуляционного некроза, мм	7,3 ±0,07[1]	7,1 ±0,18[1]	7,4 ±0,12[1]	7,4 ±0,09[1]	5,62 ±0,11[1,2]	6,98 ±0,11[2]

Примечание:
1– статистическая значимость различий при сравнении указанных показателей между пациентками из 1-й и 2-й групп (p<0,01);
2 - статистическая значимость различий при сравнении указанных показателей между пациентками из 2-й и 3-й групп (p<0,01)

Сравнивая данные о длительности деструкции эндометрия в подгруппах 1 группы, получили следующие результаты.

Средняя продолжительность вмешательства в подгруппе 1а составила 13,6±0,41 минуты. Эндометрий в данной группе у 15 пациенток был гипопластичный, и только у 3 женщин – атрофичный, что отразилось на продолжительности вмешательства, минимум составил 10 минут, максимум 17 минут.

Средняя продолжительность вмешательства в подгруппе 1б составила 12,9±0,55 минуты. Эндометрий в данной группе у 30 пациенток был атрофичный, и только у 2 чел. – гипопластичный, минимальная продолжительность вмешательства составила 6 минут, максимальная 19 минут.

Средняя продолжительность вмешательства в подгруппе 1в составила 11,5±0,51 мин. Эндометрий в данной подгруппе у всех 45 пациенток был атрофичный, минимальная продолжительность вмешательства составила 6 минут, максимальная 20 минут.

Статистически значимых различий между средними показателями продолжительности вмешательства у пациенток из всех подгрупп 1 группы не было.

Как известно, на продолжительность гистерорезектоскопического вмешательства, кроме состояния обрабатываемой поверхности, которое обуславливает скорость прокатывания электрода, влияют размеры обрабатываемой поверхности. Размеры полости матки у пациенток приведены в таблице 14, из которой видно, что статистически значимых различий в группах сравнения по полученным данным не было, и в среднем размер длины полости матки по зонду составил около 8 см. Минимальная длина полости матки была 6 см, максимальная – 9 см.

У пациенток, у которых эндометрий был атрофичный и полость матки была длиной 6-7 см, продолжительность вмешательства не превышала 12 минут. У пациенток с атрофичным эндометрием и длиной полости матки до 9 см операция продолжалась 15-20 минут.

У пациенток после интраоперационного кюретажа с длиной полости матки 6-7 см по маточному зонду, продолжительность вмешательства составила от 12 до 22 минут, а с длиной полости матки до 9 см – от 14 до 28 минут.

Одним из важных показателем, который определяет безопасность вмешательства, является уровень интравазации. Этот показатель определялся в миллилитрах как разница между введенной и выведенной жидкостью, использованной для расширения полости матки во время операции. Объём 5 % раствора глюкозы, который использовался во время операции, варьировал от 1000 до 2500 мл. Дефицит раствора колебался от 200 до 700 мл, в результате чего во всех случаях удалось избежать гиперволемического синдрома.

При анализе данных об уровне интравазации выявлена статистически значимая разница между средними значениями в сравниваемых группах.

В 1 (основной) группе сравнения этот показатель был значительно ниже и составил 403,3±13,4 мл, тогда как в группе сравнения равнялся 593,4±11,65 мл ($p<0,01$). В контрольной группе данный показатель составил 326,0±16,1 мл, что статистически значимо не отличалось от основной группы.

Среди пациенток с полной и частичной атрофией эндометрия уровень интравазации колебался от 200 мл (минимум) до 500 мл (максимум), в то время как у пациенток после инструментального удаления слизистой матки минимальный уровень интравазации составил 400 мл, а максимальный 700 мл.

Полученные данные позволяют сделать вывод, что интраоперационный инструментальный кюретаж способствует повышению уровня интравазации.

В таблице 14 приведены данные об уровне интравазации в подгруппах 1 (основой) группы, из которых видно, что результаты статистически значимо не различались и составили: в подгруппе 1а – 372,7±11,3 мл, в подгруппе 1б – 351,6±16,4 мл, в подгруппе 1в – 334,4±14,1 мл.

Глубина коагуляции эндометрия и подлежащего слоя миометрия контролировалась интраоперационно с использованием эхографии матки, которая проводилась вне активации электрода. Критерием глубины коагуляционного некроза считали толщину гиперэхогенного участка, соответствующего полости матки. В таблице 14 представлена средняя толщина зоны коагуляционного некроза.

Зона коагуляционного некроза у пациенток 1-й группы (с медикаментозно истонченным эндометрием) составляла от 6 мм до 8 мм. При этом у пациенток 2 группы (с механическим истончением эндометрия) толщина зоны коагуляционного некроза находилась в диапазоне от 5до 7мм.

Следовательно, полученные ультразвуковые данные о признаках некроза ткани позволяют сделать заключение о том, что наибольшая глубина деструкции эндомиометрия была достигнута у пациенток, у которых предопера-

ционное истончение эндометрия проводилось с помощью гормональных препаратов ($p<0,01$).

Кровопотеря во всех случаях была минимальной.

Интраоперационных осложнений не наблюдалось ни в одном случае.

Антибактериальная терапия проводилась однократно интраоперационно антибиотиком широкого спектра действия.

Пациенток активизировали в день операции, в среднем через 3 часа. В течение первых суток незначительные тянущие боли внизу живота, которые купировались приемом спазмолитиков и НПВС, отмечали 64,9% пациенток. У 13,1 % пациенток в течение первых 48 часов после операции отмечалась субфебрильная температура. В течение 2-3 дней после оперативного вмешательства большинство пациенток отмечали выделения из половых путей, которые носили характер сукровичных. По данным клинического анализа крови на 2-е сутки послеоперационного периода не было отмечено появления лейкоцитоза, отрицательной динамики со стороны показателей эритроцитов, гемоглобина, гематокрита. Пациентки к труду возвращались через 2-3 дня. Послеоперационный койко-день в среднем составил 2 дня.

Полученные данные позволяют сделать заключение о том, что медикаментозная атрофия или гипоплазия эндометрия позволяют более качественно выполнить внутриматочное эндохирургическое вмешательство за меньший промежуток времени.

Следует так же отметить, что при достижении оптимального медикаментозного истончения слизистой матки, вне зависимости от применяемого лекарственного препарата, операционные условия для проведения гистерорезектоскопии и последующие её результаты были близкими.

Кроме того, за счет улучшения визуализации операционного поля улучшаются качественные характеристики интраоперационного периода, снижается риск интра- и послеоперационных осложнений, что обеспечивает безопасность вмешательства.

3.4. Исходы комплексного лечения пациенток климактерического периода с аномальными маточными кровотечениями

Нами проанализированы результаты гистерорезектоскопической абляции эндометрия, которая была выполнена у 150 пациенток из сформированных ранее групп сравнения.

Как отмечалось выше, исходно в исследование были включены 197 женщин периода менопаузального перехода с рецидивирующими аномальными маточными кровотечениями. Однако 47 пациенток 1 (основной) группы выбыли ввиду неэффективной медикаментозной подготовки.

Результаты проведенного лечения 98 пациенток 1 (основной) группы и 52 пациенток 2 группы (сравнения) оценивали через 6, 12, 18 и 24 месяца.

Для оценки результатов лечения учитывали клинические данные и результаты ультразвукового исследования, а также в необходимых случаях проводилась диагностическая гистероскопия с прицельной биопсией и морфологическое исследование биоптатов ткани со стенок полости матки.

При динамическом ультразвуковом исследовании обращали внимание на общие размеры матки, толщину и структуру М-эхо, размеры и структуру яичников. Однородная гиперэхогенная полоса, соответствующая М-эхо, толщиной 1-2 мм расценивалась как фиброз в полости матки, который сформировался после деструкции её слизистой. Наличие гиперэхогенных единичных разрозненных включений в полости матки (размерами от 3 мм), расценивалось как наличие остаточной ткани эндометрия или её регенерация.

Лечение считали эффективным в случае развития аменореи и при отсутствии сонографических признаков пролиферирующего эндометрия в полости матки.

В течение 3-х недель после проведения гистерорезекции эндометрия пациентки отмечали сукровичные выделения из матки, интенсивность которых постепенно уменьшалась. У некоторых женщин ещё через 2-3 недели отмечались однократные умеренные кровянистые выделения из половых путей, что расценивалось как отторжение коагуляционного струпа из полости матки.

При дальнейшем наблюдении у всех 150 (100%) пациенток отмечена аменорея в течение первых 6 месяцев после перенесенного вмешательства.

На рисунке 5 изображена динамика аменореи у пациенток в данном исследовании.

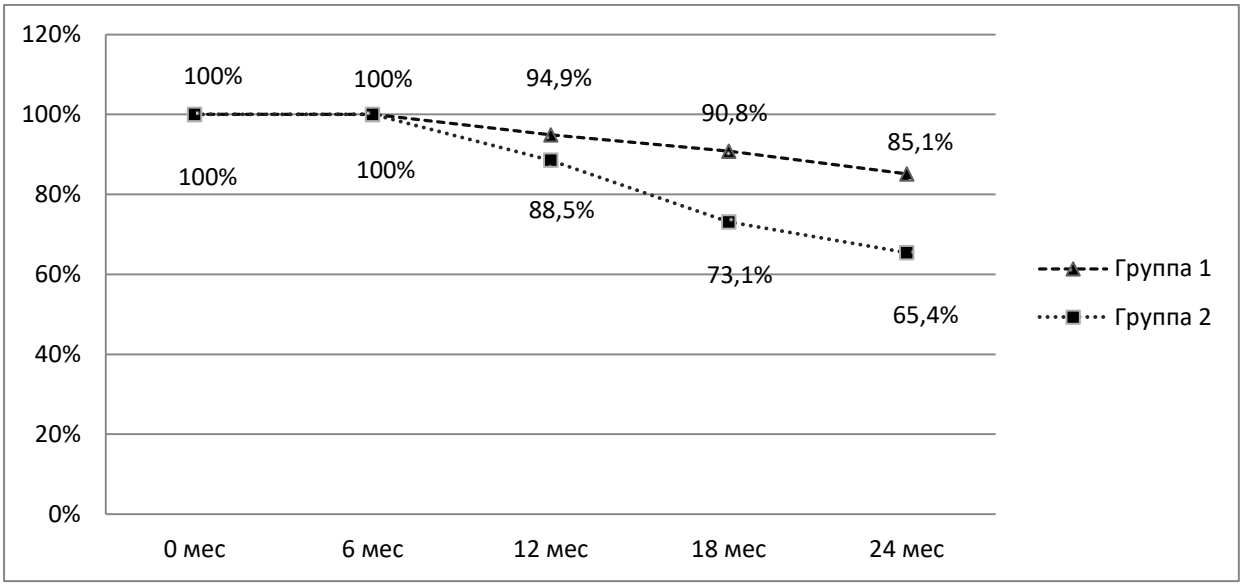

Рисунок 5. Наличие аменореи у пациенток за период наблюдения в течение 24 месяцев

К 12 месяцу наблюдений после проведения гистерорезектоскопии аменорея сохранялась у 93(94,9%) из 98 пациенток 1 (основной) группы и у 46(88,5%) из 52 женщин 2 группы сравнения.

В 1 группе у 5(4,1%) пациенток отмечено возобновление кровяных выделений из половых путей, а у 2(2,04%) женщин по данным сонографии было предположено наличие очагов регенерировавшего эндометрия в полости матки.

Во 2-й группе у 6(11,5 %) пациенток возобновились кровяные выделения, а у 1(1,9%) женщины, по данным эхографии, не исключалось возобновление пролиферации эндометрия.

К 18 месяцу наблюдений после проведения гистерорезектоскопии аменорея сохранялась у 89(90,8%) из 98 пациенток 1 (основной) группы и у 38(73,1%) из 52 пациенток 2 группы сравнения.

В 1 группе ещё у 2(2,04%) пациенток отмечено возобновление кровяных выделений из половых путей, и ещё у 5(5,1%), по данным сонографии, предполагалось наличие очагов эндометрия в полости матки.

Во 2 группе у 7(13,5 %) пациенток возобновились кровяные выделения из половых путей, а ещё у 4(7,7 %) пациенток также были выявлены эхопризнаки, расцененные как регенерация слизистой матки.

К 24 месяцу наблюдений после проведения гистерорезектоскопии аменорея и отсутствие признаков регенерации эндометрия по данным эхографии сохранялась у 84(85,7%) пациенток 1 (основной) группы и у 34(65,4%) пациенток 2 группы (сравнения), что не отличалось от количества пациенток с безрецидивным течением к 18 месяцу исследования (рисунок 6).

	1 группа (основная) (n = 98) медикаментозная подготовка		2 группа(сравнения) (n = 52) механическая подготовка	
6 мес	**Безрецидивное течение 98 (100%)**	**Рецидив заболевания 0**	**Безрецидивное течение 52 (100%)**	**Рецидив заболевания 0**
12 мес	**Безрецидивное течение 91 (92,8 %)**	**Рецидив заболевания 7 (7,1%)**	**Безрецидивное течение 45 (86,4%)**	**Рецидив заболевания 7 (13,4%)**
18мес	**Безрецидивное течение 84 (85,7 %)**	**Рецидив заболевания 7 (7,1%)**	**Безрецидивное течение 34 (65,4%)**	**Рецидив заболевания 11 (21,2%)**
24мес	**Безрецидивное течение 84 (85,7 %)***	**Рецидив, итого: 14 (14,3%)**	**Безрецидивное течение 34 (65,4%)***	**Рецидив, итого: 18 (34,6%)**

*Примечание: *- статистическая значимость различий при сравнении указанных показателей между пациентками из 1-й и 2-й групп (p<0,01)*

Рисунок 6. Результаты лечения пациенток групп сравнения в течение 24 месяцев после гистерорезектоскопии

У пациенток с безрецидивным течением данные ультразвукового исследования не выявили участков в полости матки, подозрительных на проли-

ферацию эндометрия и после проведенного лечения М-эхо было линейное, однородное, толщина не превышала 3 мм. Это свидетельствует о достижении стойкого противорецидивного результата лечения.

Оценивая общие размеры матки по данным сонографии выявлено, что у подавляющего большинства пациенток размеры матки имели устойчивую тенденцию к уменьшению через два года, так же как и размеры яичников. Увеличение размеров матки и яичников, а так же их кистозной дегенерации, не наблюдалось ни в одном случае. Вместе с тем, у небольшого числа больных (54 женщины из 150 наблюдаемых пациенток сравниваемых групп), размеры матки и яичников остались прежними, при этом рецидива заболевания не отмечалось, что связано, по нашему мнению, с полным разрушением базального слоя.

Возобновление кровяных выделений и подозрение на наличие очагов регенерации эндометрия в полости матки по данным эхографии, являлось показанием для проведения контрольной гистероскопии и, при отсутствии прогрессирования заболеваний миометрия, к повторной аблации эндометрия.

Возобновившиеся кровяные выделения носили характер ациклических, скудных, кратковременных, до 7 дней, обильных и продолжительных маточных кровотечений не было отмечено ни в одном случае.

Повторную диагностическую гистероскопию по показаниям провели у 14(14,2 %) женщин 1 (основной) группы и 18(34,6 %) женщин 2 группы (сравнения), т.е. всего 32 пациенткам. Повторное вмешательство проводили однократно.

При гистероскопии в полости матки определялись нежные, паутинообразные синехии, располагающиеся в основном в области дна и трубных углов, легко разъединяющиеся и не препятствующие проведению манипуляций. Внутренние стенки матки были белесоватого цвета, плотные, местами неравномерно утолщенные, сосудистый рисунок не прослеживался. Регенерировавшая ткань эндометрия обнаруживалась, в основном, в области трубных углов и перешейка, производилась её прицельная биопсия и последующее мор-

фологическое исследование – у 21 пациентки периода менопаузального перехода (у 9 из 1 (основной) группы и у 12 из 2 группы (сравнения)).

Морфологическое исследование биоптатов слизистой матки выявило признаки пролиферации эндометрия, что было расценено как риск рецидива гиперплазии - у 9(9,2%) пациенток основной группы и у 12(23,1%) пациенток группы сравнения.

У пациенток с регенерацией слизистой матки и отсутствием прогрессирования органических заболеваний миометрия (внутренний эндометриоз, миома матки) проводилась повторная абляция эндометрия с использованием коагуляционной-вапоризиционной технологии. Время, затраченное на повторные вмешательства, во всех случаях не превышало 12 минут, а уровень интравазации в среднем составил 100 мл.

Повторная абляция эндометрия была проведена у 21 пациентки, из них у 9(9,2%) пациенток 1 (основной) группы и у 12(23,1 %) пациенток 2 группы сравнения (с гипоменструальным синдромом и с регенерировавшим эндометриальным эпителием).

У других 5(5,1%) пациенток 1 (основной) группы и 6(11,5%) пациенток 2 группы (сравнения) рецидив АМК наблюдался в результате прогрессирования органических заболеваний матки, таких как внутренний эндометриоз и миома матки, что послужило показанием к проведению гистерэктомии.

Наблюдения за 21 пациентками после повторной аблации эндометрия проводились до 24 месяцев от момента повторного вмешательства, и результатом стала стойкая аменорея у 17 женщин, т.е. у 80,9%, повторное вмешательство оценили как эффективное. Пациенткам, у которых возобновились кровяные выделения, проведена гистерэктомия (в 4(19%) случаях), при этом при морфологическом исследовании операционного материала было выявлено, что возобновление кровяных выделений было обусловлено прогрессированием внутреннего эндометриоза и у 2-х пациенток из 2 группы (сравнения) в полости матки был выявлен эндометрий с признаками пролиферации.

На рисунке 7 отображена тактика ведения наблюдаемых пациенток с рецидивом заболеваний матки после аблации эндометрия.

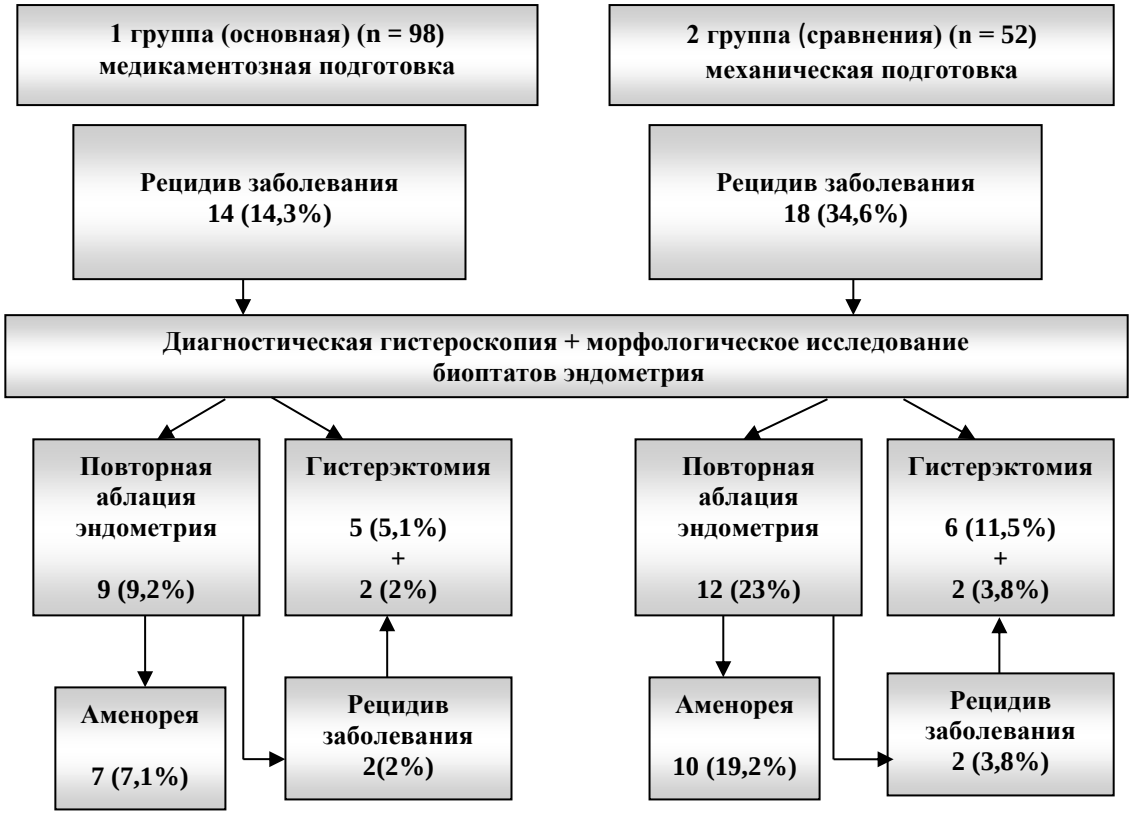

Рисунок 7. Ведение пациенток с последующим прогрессированием заболеваний матки после аблации эндометрия

Таким образом, по результатам проведенного обследования причинами рецидива заболеваний матки после аблации явились:

- регенерация эндометрия в результате недостаточной его деструкции, в том числе и в труднодоступных местах – у 21 женщин (9(9,2%) из 1 (основной) группы и 12(23,1 %) из 2 группы сравнения);

- изолированное прогрессирование внутреннего эндометриоза у 13 женщин (6 (6,1%) из 1 (основной) группы и 7 (13,4%) из 2 группы сравнения);

- рост миомы матки и прогрессирование внутреннего эндометриоза у 2 женщин (1 (1%) из 1 (основной) группы и 1 (1,9%) из 2 группы (сравнения)).

Оценка результатов аблации эндометрия у пациенток в постменопаузе показала, что у всех 50 (100%) пациенток была достигнута стойкая аменорея в течение всего периода наблюдения (2 года). При эхографии малого таза через 12 месяцев наблюдений М-эхо лоцировалось толщиной до 2 мм, размеры мат-

ки уменьшились или остались неизменными, прогрессирования заболеваний миометрия ни в одном случае выявлено не было.

Обобщая данные, представленные выше (рисунок 8), следует, что в 1 (основной) группе аменорея с учётом повторного вмешательства достигнута у 91(92,8%) пациенток, при этом 7(7,1%) пациенткам выполнена тотальная гистерэктомия в результате прогрессирования заболеваний миометрия. Во второй группе стойкая аменорея с учётом повторного вмешательства достигнута у 44(84,6%) пациенток, тогда как 8(15,3%) пациенткам была проведена тотальная гистерэктомия в результате прогрессирования заболеваний миометрия и рецидива пролиферации эндометрия, расцененного как риск гиперплазии эндометрия.



Рисунок 8. Общая эффективность проведенного лечения по истечению 24 месяцев наблюдения

3.5. Алгоритм ведения пациенток периода менопаузального перехода с рецидивом аномального маточного кровотечения, ассоциированного с доброкачественными пролиферативными изменениями эндометрия

Основываясь на данных проведенного исследования, нами был составлен алгоритм ведения пациенток периода менопаузального перехода с реци-

дивом аномального маточного кровотечения, обусловленного доброкачественными изменениями в эндометрии.

Разработанный алгоритм состоит из нескольких этапов (рис. 9).

Целью 1-го этапа предлагаемого алгоритма является выделение из категории женщин с аномальными маточными кровотечениями тех пациенток, у которых единственной причиной рецидива заболевания являются гиперпластические изменения эндометрия и полипы эндометрия.

Для этого после проведения комплексного клинико-лабораторно-инструментального обследования, включающего в том числе и проведение гистероскопии с выполнением морфологического исследования слизистой матки, проводится разделение пациенток на клинические группы и определяется дальнейшая тактика их ведения.

Пациентки, у которых причиной рецидива аномального маточного кровотечения являются органические заболевания матки и её придатков (миома, аденомиоз, опухолевидные образования придатков матки), определяющие показания к хирургическому вмешательству на органах малого таза, направляются в стационар.

Пациентки, у которых в биопсийном материале выявлена клеточная атипия, направляются к онкогинекологу для проведения соответствующего лечения.

Пациенткам, у которых диагностируются доброкачественные изменения эндометрия (гиперплазия и/или полипы), являющиеся единственной причиной рецидива маточного кровотечения, необходимо выполнить гистерорезектоскопическую аблацию эндометрия после предварительного истончения слизистой матки. Такие пациентки переходят к следующему этапу алгоритма.

Целью 2-го этапа алгоритма является уменьшение толщины слизистой матки для создания оптимальных условий проведения гистерорезектоскопии.

Для этого у основной части пациенток периода менопаузального перехода с рецидивом маточного кровотечения, связанного с гиперплазией слизистой матки, проводится её медикаментозное истончение. Предпочтительным

является назначение на 1-3 месяца одного из препаратов, относящихся к группе аналогов гонадотропин-рилизинг гормона. В редких клинических случаях, при наличии у пациенток выраженных вегето-сосудистых расстройств, допустимым является использование микродозированных эстроген-гестагенных контрацептивов при отсутствии противопоказаний к их назначению на период до 4-х месяцев.

Критерием оценки эффективности проводимой лекарственной предоперационной подготовки является достижение необходимого уровня толщины М-эхо (3-4 мм) в полости матки, измеренного при трансвагинальном ультразвуковом исследовании.

Пациенткам, которые имеют экстрагенитальные заболевания, препятствующие назначению гормональных средств, проводится истончение слизистой матки инструментальным способом непосредственно перед проведением гистероскопической аблации эндометрия.

Целью 3-го этапа составленного алгоритма является выполнение электрохирургической деструкции эндометрия.

Для этого в условиях стационара проводится гистерорезектоскопическая коагуляционно-вапоризационная деструкция (аблация) эндометрия, направленная на создание стойкой аменореи в послеоперационном периоде.

Целью 4-го этапа составленного алгоритма является раннее выявление регенерации слизистой матки после проведенной аблации и решение вопроса о выборе дальнейшей лечебной тактике.

Для этого пациентка после проведенной гистерорезектоскопии остается под регулярным динамическим наблюдением в течение 2-х лет. В этот период с периодичностью 1 раз в полгода проводится гинекологический осмотр с проведением трансвагинального ультразвукового исследования органов малого таза. При рецидиве маточного кровотечения и/или сонографическом обнаружении М-эхо более 3 мм, а также при выявлении измененных участков в полости матки, подозрительных на регенерацию эндометрия, необходимо проведение диагностической гистероскопии с прицельной биопсией тканей и

последующее решение вопроса о целесообразности повторной аблации эндометрия или гистерэктомии. Следует считать допустимым проведение повторной однократной гистероскопической электрокоагуляции слизистой матки. Вместе с тем в случаях неэффективности повторной коагуляции следует выполнить гистерэктомию.

Пациентки со стойкой аменореей и отсутствием бессимптомных эхографических признаков регенерировавшего эндометрия в полости матки по истечении 2-х лет переходят на обычный режим наблюдения у врача акушера-гинеколога (1 раз в год).

Таким образом, следует считать представленный алгоритм удобным для практического применения, так как он является понятным, логически-обоснованным и позволяет дифференцированно подходить к выбору тактики ведения пациенток периода менопаузального перехода с рецидивом аномального маточного кровотечения с учетом предварительного комплексного клинико-инструментального обследования.

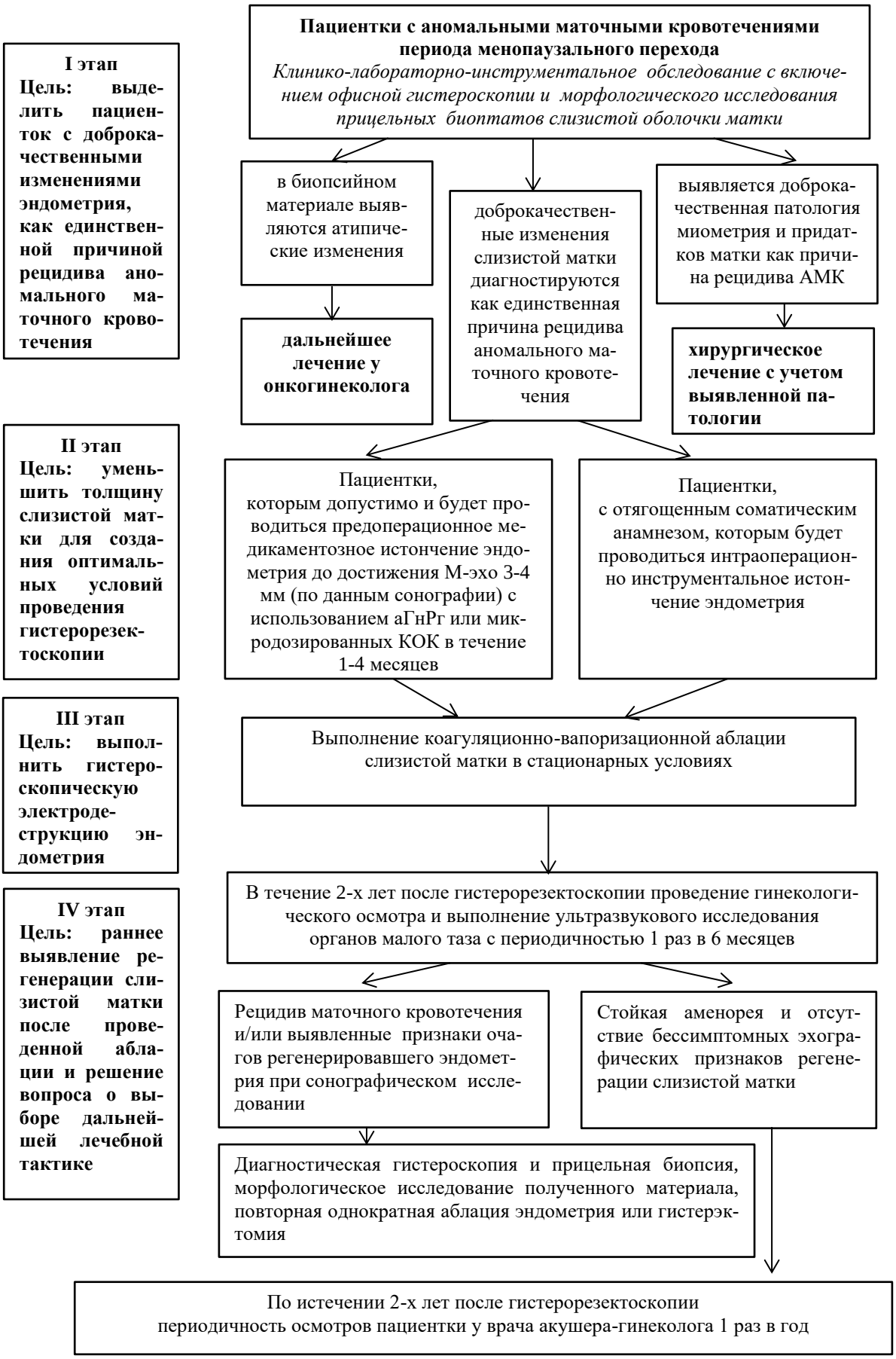

Рисунок 9. Алгоритм ведения пациенток периода менопаузального перехода с рецидивом аномального маточного кровотечения, ассоциированного с доброкачественными пролиферативными изменениями эндометрия

ГЛАВА 4. ОБСУЖДЕНИЕ РЕЗУЛЬТАТОВ ИССЛЕДОВАНИЯ

Аномальные маточные кровотечения являются одной из основных причин обращения к врачу акушеру-гинекологу женщин периода менопаузального перехода [13,28, 39, 82, 41,71, 85]. Многие пациентки в этом возрасте имеют хроническую экстрагенитальную патологию, влияющую на выбор врачебной тактики ведения [25,27,98,118,128]. При этом современным подходом к лечению является выполнение органосохраняющих операций с минимальным инвазивным воздействием [4,7,14,60,66,76,80,92,104]. В частности, в последние годы стала чаще использоваться гистерорезектоскопическая деструкция эндометрия [34, 37, 41, 62, 95]. Однако отдаленные результаты такого лечения, как указывают некоторые авторы, являются не вполне удовлетворительными, т.к. рецидивы и осложнения наблюдаются в 25-35% случаев [46,58,63,75,78,84,86, 91,105,121]. Поэтому вопрос оптимизации лечения аномальных маточных кровотечений с применением современных инструментальных методов является актуальным и имеет важное практическое значение [43,92,95,96,132].

В настоящем диссертационном исследовании была поставлена цель: улучшить результаты лечения пациенток периода менопаузального перехода с аномальными маточными кровотечения, ассоциированными с доброкачественными пролиферативными изменениями эндометрия, путем разработки комплексного подхода, включающего медикаментозную предоперационную подготовку эндометрия и его последующую гистерорезектоскопическую абляцию.

Наша работа выполнялась по многоэтапной программе.

На первом этапе были изучены клинико-анамнестические данные пациенток старшей возрастной группы с рецидивирующими аномальными маточными кровотечениями, обусловленными доброкачественными заболеваниями эндометрия (гл.3.1).

Все пациентки, вошедшие в наше исследование, имели показания к проведению гистерорезектоскопии, обоснованные неэффективностью ранее проведенного лечения.

На втором этапе для оценки различных методов подготовки слизистой оболочки матки к гистерорезектоскопии и для повышения эффективности электрокоагуляционной деструкции эндометрия, ряду пациенток назначались различные гормональные препараты и проводился анализ их эффективности для создания супрессии слизистой оболочки матки (гл.3.2 и 3.3).

Таким образом, назначение лекарственных средств до гистерорезекции было направлено не на лечение заболеваний эндометрия, а на создание оптимальных условий гистероскопического вмешательства.

Пациентки с абсолютными показаниями к использованию гормональных препаратов не входили в настоящее исследование.

На третьем этапе была выполнена оценка результатов проведенного комплексного лечения и составлен алгоритм ведения пациенток периода менопаузального перехода с рецидивом аномального маточного кровотечения, ассоциированного с доброкачественными пролиферативными изменениями эндометрия.

В целом под нашим проспективным наблюдением находились 197 женщин периода менопаузального перехода и 50 женщин постменопаузального периода, которые были разделены на три группы исследования. Следует отметить, что пациентки с атипической трансформацией эндометрия не входили в настоящее диссертационное исследование.

Абсолютными противопоказаниями к проведению консервативной гормональной терапии, как известно, являются злокачественные новообразования и экстрагенитальные заболевания в декомпенсированной форме. В остальных случаях приём гормональных препаратов является допустимым [7, 15,25,28,33]. Исходя из этого, нами в предоперационном периоде с целью супрессии эндометрия в течение 4-х месяцев была назначена гормональная те-

рапия, в том числе использовался и микродозированный оральный контрацептив (гл.3.2).

Первую (основную) группу составили 145 женщин периода менопаузального перехода, которым для истончения эндометрия перед предстоящей гистерорезектоскопией были назначены лекарственные препараты. При этом первая группа была разделена на подгруппы в зависимости от применяемого средства (пролонгированного гестагена, микродозированного эстроген-гестагенсодержащего контрацептива, аналога гонадотропин-рилизинг гормона).

Вторую (сравнения) группу сформировали 52 женщины периода менопаузального перехода, которым перед предстоящей гистерорезектоскопией проводилось инструментальное истончение эндометрия.

Третью группу составили 50 женщин постменопаузального периода с очаговыми доброкачественными гиперпластическими процессами эндометрия на фоне возрастной его атрофии, которым предоперационная подготовка не проводилась. Эта группа явилась контрольной по отношению к первым двум с позиции физиологически сформированной (возрастной) атрофии слизистой оболочки матки на основных ее участках.

В период формирования групп изучались клинико-анамнестические данные женщин климактерического периода с аномальными маточными кровотечениями.

Возраст 145 больных периода менопаузального перехода колебался от 45 до 55 лет, а 50 пациенток постменопаузального периода – от 49 до 72 лет, при этом средний возраст составил 48,3±0,16 года и 59,6±0,98 лет в указанных возрастных периодах соответственно.

Появление маточного кровотечения являлось основной жалобой при обращении за медицинской помощью.

Среди соматической патологии наиболее часто диагностировались заболевания сердечно-сосудистой системы (19,2-22,1%), избыточная масса тела (около 70%), а также железодефицитная анемия (24,1-29,4%). Это совпадает с

данными ряда исследователей, которые приводят сведения о том, что аномальные маточные кровотечения достаточно часто встречаются у женщин с гипертонической болезнью, нарушениями жирового и углеводного обмена [28,39,41,46].

Среди сопутствующей гинекологической патологии наиболее часто (48,2-53,8%) у наблюдаемых пациенток встречался аденомиоз I степени. При этом пациентки со II и III стадией внутреннего эндометриоза не включались в настоящее исследование, т.к. известно, что в данных стадиях заболевания причиной аномальных маточных кровотечений является активность эндометриодных очагов, и поэтому в данных клинических случаях выбирается другая тактика ведения больных [47,49,50,85,90]. Межмышечные и субсерозные миоматозные узлы с размерами до 4 см встречались у 25,5- 26,9% наблюдаемых нами женщин.

В результате комплексного обследования пациенток в периоде менопаузального перехода, включающего гистероскопическое исследование полости матки и морфологическое изучение прицельных биоптатов эндометрия, были выявлены доброкачественные пролиферативные изменения слизистой матки: полипы эндометрия (57,4%), простая (36,5%) гиперплазия эндометрия и сложная (6,1%) гиперплазия эндометрия. Близкие к указанным данным приводят и другие отечественные исследователи [9,26,36,42].

В литературе имеются немногочисленные работы, в которых обсуждается вопрос о применении лекарственных препаратов перед гистерорезектоскопией, при этом отмечается различная эффективность проведения данной предоперационной подготовки эндометрия [121,133,140].

Следует отметить, что в последние годы ряд исследователей проявляет интерес к проведению иммуногистохимических исследований эндометрия перед назначением гормональных препаратов с целью выработки оптимального алгоритма диагностики и прогнозирования результатов лечения заболеваний [1,5,18,22,39]. В частности, некоторые авторы предлагают назначать гормональную терапию с учетом, в том числе, и иммуногистохимических особенно-

стей эндометрия, уделяя внимание уровню экспрессии рецепторов к половым стероидным гормонам и на основании полученных данных строить прогноз о возможной эффективности терапии [39]. Несмотря на научную обоснованность и перспективность данного подхода, иммуногистохимическое исследование в настоящее время является не вполне доступным для повсеместного практического применения у пациенток без онкопатологии [44]. В настоящем диссертационном исследовании иммуногистохимическое исследование эндометрия не проводилась, однако, при развитии данного направления исследований проведение этого метода перед назначением гормонального лечения может являться перспективным.

В некоторых исследованиях показано, что назначение аГнРГ перед электрокоагуляцией эндометрия улучшает исходы лечения и создает в последующем стойкую аменорею в 74,5-93,7% наблюдениях [97,117].

В то же время в других публикациях отмечается снижение эффективности лечения аномальных маточных кровотечений с использованием гормональных средств и гистерорезектоскопии в отдаленном периоде до 65% [136].

Мы провели собственное исследование, в котором изучалась целесообразность проведения предоперационной медикаментозной супрессии эндометрия в сравнении с его механическим истончением перед проведением гистерорезектоскопии.

При этом нами также было проведено сравнение эффективности применения различных гормональных препаратов для уменьшения толщины слизистой матки перед её коагуляционной деструкцией (гл.3.2).

Полученные результаты показали, что наиболее эффективным для предоперационной подготовки оказалось применение аГнРГ – бусерелина, на фоне которого атрофия эндометрия в течение 1-3 месяцев была достигнута у 95,7% пациенток. При этом количество нежелательных побочных эффектов, потребовавших отмену дальнейшего использования препарата, было невысоким и составило 4,3%.

Микродозированный эстроген-гестагенсодержащий препарат, состоящий из 20 мкг этинилэстрадиола и 150 мкг дезогестрела, в данном исследовании оказался эффективным чуть более чем в половине случаев (65,3%). Отсутствие необходимого эффекта наблюдалось у 26,5% пациенток, и ещё у 8,2% женщин возникли нежелательные побочные эффекты, потребовавшие отмены данного препарата. Однако необходимо отметить, что данный гормональный препарат в целом хорошо переносился пациентками и был удобен в применении. Поэтому следует согласиться с мнением ряда ученых, которые считают допустимым назначение данной группы препаратов на непродолжительный период времени пациенткам периода менопаузального перехода при исключении противопоказаний, под контролем коагулограммы и биохимического анализа крови [15,25,33].

Пролонгированный гестаген, такой как медроксипрогестерона ацетат, для предоперационного медикаментозного истончения эндометрия оказался наименее эффективным в сравнении с другими гормональными препаратами, так как необходимая толщина эндометрия была достигнута только у 42,8% пациенток через 4 месяца. Следует отметить, что, несмотря на отсутствие выраженных побочных эффектов, часть женщин указывали на неудобство его использования, при котором выполнялось его еженедельное внутримышечное введение.

Несмотря на то, что у 59,3% пациенток на фоне приема лекарственных средств наблюдались ожидаемые нежелательные эффекты, они не являлись причиной прекращения их применения, так как не имели выраженных клинических проявлений.

Мы также оценивали условия проведения гистерорезектоскопии в зависимости от предоперационно проведенной медикаментозной или механической подготовки эндометрия (гл.3.3).

Установлено, что лекарственное истончение эндометрия способствует улучшению визуализации операционного поля, создает благоприятные условия для проведения гистероскопических манипуляций в области устьев ма-

точных труб и области перешейка, уменьшает в 1,5 раза уровень интравазации и сокращает в 2 раза время выполнения оперативного вмешательства.

Следует также отметить, что предоперационная медикаментозно обусловленная атрофия эндометрия позволяет выполнить аблацию с использованием только коагуляционно-вапоризационной методики, которая является более предпочтительной в сравнении с его петлевой резекцией, так как снижает риск интраоперационных травматических повреждений и формирования грубых синехий в полости матки, препятствующих в последующем осуществлению контроля за состоянием полости матки [38,56,74,95,96,91].

Зарубежные исследователи также приводят сведения о том, что предоперационное медикаментозное истончение создает более благоприятные условия для проведения гистерорезектоскопии [117,136]. Однако подобные работы единичные.

Некоторые авторы указывают, что предварительная гормональная подготовка эндометрия до её деструкции не улучшает отдаленных результатов лечения пациенток с рецидивом аномальных маточных кровотечений [74,136]. Возможно, это было обусловлено тем, что в указанных работах не стремились достичь перед гистерорезекцией определенного низкого уровня эндометрия. Мы в своей работе посчитали необходимым для получения условий выполнения более радикальной деструкции эндометрия и улучшения исходов комплексного лечения проводить гормонотерапию до достижения толщины эндометрия 3-4 мм (М-эхо). В качестве одного из главных критериев предоперационной оценки эндометрия нами использовались данные сонографии, которая показала высокую чувствительность (93,7%) и специфичность (99,1%), сопоставимую с гистероскопией в диагностике атрофии и гипоплазии эндометрия.

В связи с вышеперечисленным мы посчитали необходимым проследить исход комбинированного лечения в течение 2-х лет после проведенной гистерорезектоскопической аблации эндометрия. В течение этого периода проводилось клинико-инструментальное наблюдение за пациентками 1 раз в полгода.

Указывается, что аспирационная биопсия эндометрия показана и является целесообразным методом для оценки эффективности противорецидивной консервативной терапии через 6 месяцев после ее окончания [7,39,43].

При этом, как известно, ввиду очагового характера регенерации эндометрия и развития внутриматочных синехий в полости матки, препятствующих адекватному забору материала, аспирационная биопсия после гистерорезекции имеет невысокую информативность [23,44,65,110], в связи с чем в нашем исследовании для контроля лечения проводилась диагностическая гистероскопия с прицельной биопсией ткани, подозрительной на регенерацию эндометрия.

У всех 150 пациенток в первые 6 месяцев после гистерорезектоскопии была достигнута аменорея.

Начиная с 6-ого месяца наблюдения, при возобновлении кровянистых выделений и/или выявлении ультразвуковых признаков рецидива заболевания эндометрия проводилась диагностическая гистероскопия с оценкой полости матки и прицельной биопсией и последующим морфологическим исследованием ткани, подозрительной на регенерацию эндометрия.

В течение последующего периода наблюдения, к 12 месяцу наблюдения, безрецидивное течение сохранялась у 92,8% пациенток 1-й (основной) группы и у 86,4% пациенток 2-й группы (сравнения), к 18 месяцу - у 85,7% и у 65,4% пациенток по группам соответственно. Через 24 месяца наблюдения результаты не изменились.

Недостаточный эффект от лечения проявлялся ациклическими скудными кровяными выделениями из половых путей и/или гиперэхогенными очагами в полости матки от 3 мм, выявленными при эхографии, которые расценивались как регенерация эндометрия на единичных участках.

Всем больным с недостаточным эффектом от проведенного вмешательства была проведена контрольная гистероскопия и морфологическое исследование полученного материала. Следует отметить, что, несмотря на мягкие паутинообразные синехии, полость матки оставалась хорошо доступной для

осмотра, что вероятнее всего было связано с проведением гистерорезектоскопии по коагуляционно-вапоризационной методике.

Регенерация эндометрия была диагностирована у 9 из 14 пациенток 1-й группы и 12 из 18 женщин 2-й группы, у которых наблюдался рецидив после проведенного лечения. Это означает, что регенерация эндометрия в группе с инструментальным истончением эндометрия происходила почти в 2,5 раза чаще, чем у женщин с медикаментозным истончением. Пациенткам с рецидивом пролиферации эндометрия проведена повторная аблация.

В остальных случаях кровянистые выделения из матки были связаны с прогрессированием аденомиоза и ростом миоматозных узлов (у 5 из 14 женщин и у 9 из 18 пациенток из 1 и 2 групп, соответственно), что послужило показанием к проведению у них гистерэктомии.

Таким образом, недостаточный эффект от аблации эндометрия, суммарно, за все 24 месяца наблюдения отмечался у 34,6% пациенток 2-й группы, которым проводилось предоперационное инструментальное истончение эндометрия и только у 14,3% пациенток 1-й группы, у которых на момент выполнения внутриматочного вмешательства была достигнута лекарственная атрофия эндометрия. Другими словами, аблация эндометрия в условиях медикаментозно обусловленной его атрофии оказалась эффективнее в 2 раза, чем проведение гистерорезектоскопии в условиях предварительного инструментального истончения слизистой матки.

Стойкая аменорея с учётом повторной аблации эндометрия в первой группе достигнута у 92,8% пациенток, а во второй группе стойкая аменорея с учётом повторного вмешательства достигнута у 84,6 % пациенток.

На основании анализа данных проведенного исследования нами был составлен алгоритм лечения пациенток периода менопаузального перехода с рецидивом аномального маточного кровотечения, который имеет логически обоснованные этапы, удобен для понимания и практического применения.

Важно, что следуя алгоритму, проводится дифференцированный подход к выбору лечебной тактики, учитывающий не только морфологические изме-

нения эндометрия, но и сопутствующую гинекологическую и соматическую патологию пациентки, а также обосновывающий проведение предоперационной подготовки к гистерорезектоскопической аблации эндометрия и определяющий порядок последующего динамического наблюдения.

В заключении следует подвести итог и резюмировать, что проведенная нами диссертационная работа является комплексной в аспекте обоснования проведения медикаментозной подготовки эндометрия к его гистерорезектоскопичекой аблации и сравнительного анализа эффективности применения различных лекарственных средств для этой цели, а также оценке исходов проведенного лечения женщин периода менопаузального перехода с рецидивом аномального маточного кровотечения. Результаты проведенного исследования следует учитывать врачу акушеру-гинекологу в своей практической работе.

ВЫВОДЫ

1. В структуре доброкачественных пролиферативных изменений слизистой матки, ассоциированных с рецидивом аномального маточного кровотечения у женщин Астраханской области в периоде менопаузального перехода, полипы эндометрия составляют 57,4%, простая гиперплазия эндометрия – 36,5%, сложная гиперплазия эндометрия – 6,1%.
2. Наиболее эффективным (97,2%) среди используемых лекарственных препаратов для достижения предоперационной атрофии эндометрия в течение 1-3 месяцев у пациенток периода менопаузального перехода оказалось применение аналога гонадотропин-рилизинг гормона (бусерелин по 3,75 мг/28 дней). Необходимые регрессивные изменения эндометрия (атрофия или гипоплазия) были достигнуты в течение 4-х месяцев у 65,2% больных на фоне применения препарата, содержащего 20 мкг этинилэстрадиола и 150 мкг дезогестрела, а также у 42,6% женщин на фоне введения медроксипрогестерона ацетата (150 мг/неделю).
3. Лекарственная атрофия эндометрия в сравнении с его механическим истончением улучшает визуализацию операционного поля, сокращает в 2 раза время выполнения гистерорезектоскопии и уменьшает в 1,5 раза уровень интравазации, что способствует проведению более радикальной и безопасной коагуляционно-вапоризационной деструкции слизистой матки.
4. Комплексное противорецидивное лечение пациенток в периоде менопаузального перехода с аномальными маточными кровотечениями, включающее предоперационно достигнутую медикаментозную атрофию эндометрия с последующей гистероскопической коагуляционно-вапоризационной аблацией эндометрия, способствует достижению стойкой аменореи в течение 24 месяцев у 85,7% женщин. Механическое истончение эндометрия следует считать допустимым методом только при отсутствии возможности проведения лекарственной подготовки перед

выполнением коагуляционной гистерорезектоскопии, при этом аменорея в течение двух лет сохраняется у 65,4 % пациенток.

5. На основании результатов проведенного исследования составлен алгоритм лечения женщин периода менопаузального перехода с аномальными маточными кровотечениями, ассоциированными с доброкачественными пролиферативными заболеваниями эндометрия, включающий на первом этапе клинико-лабораторно-инструментальное обследование с выделением группы больных, подлежащих лечению методом аблации эндометрия, на втором этапе – проведение мероприятий по предоперационному истончению слизистой матки, на третьем этапе – выполнение гистерорезектоскопической аблации эндометрия и на четвертом этапе – динамическое наблюдение в течение 2-х лет. Разработанный алгоритм повышает эффективность противорецидивного лечения до 92,8%.

ПРАКТИЧЕСКИЕ РЕКОМЕНДАЦИИ

1. При обращении пациенток с рецидивом аномального маточного кровотечения для уточнения причин заболевания необходимо расширить обследование путем обязательного проведения диагностической гистероскопии с прицельной биопсией эндометрия.
2. Пациенткам периода менопаузального перехода с рецидивом аномального маточного кровотечения и не имеющим противопоказаний следует назначить перед планируемой гистерорезектоскопией аналоги гонадотропин-рилизинг гормона на 1-3 месяца. При выраженных нейровегетативных расстройствах допустимо назначение микродозированного эстроген-гестагенсодержащего контрацептивного препарата на срок не более 4-х месяцев. Сонографическую оценку регрессивных изменений эндометрия необходимо проводить ежемесячно. При достижении толщины эндометрия на фоне приема аналога гонадотропин-рилизинг гормона до 3 мм и микродозированного эстроген-гестагенного контрацептива - 3-4 мм, больной показано проведение коагуляционно-вапоризационной аблации эндометрия в стационаре с прекращением применения указанных препаратов.
3. Пациенткам с достигнутой предоперационной медикаментозной атрофией эндометрия при обработке трубных углов показано использование шарикового электрода в режиме «коагуляции» при мощности тока 90 Вт. При обработке дна и стенок матки следует использовать вапоротрод в режиме «резки» при мощности тока 250 - 300 Вт.
4. В практическом здравоохранении следует использовать предложенный алгоритм, включающий последовательные этапы (рис. 9). Динамическое наблюдение за пациентками после проведенной гистерорезектоскопии необходимо проводить с периодичностью 1 раз в полгода в течение 2-х лет с ультразвуковой оценкой органов малого таза. Пациентки со стойкой аменореей и линейным однородным М-эхо (3 мм и менее) по исте-

чении 2-х лет переходят на обычный режим наблюдения у врача акушера-гинеколога (1 раз в год).

5. При рецидиве маточного кровотечения или наличии по данным сонографии бессимптомных гиперэхогенных разрозненных включений в полости матки от 3 мм и более необходимо выполнить диагностическую гистероскопию с прицельной биопсией ткани, подозрительной на регенерацию эндометрия. У пациенток с очаговой пролиферацией слизистой матки допустимо выполнение повторной электрокоагуляции стенок полости матки. В случаях выявления рецидива гиперплазии эндометрия и прогрессирования сочетанных заболеваний миометрия показана гистерэктомия.

Перспективы дальнейшей разработки темы

Перспективным представляется изучение влияния новых поколений гормональных препаратов на состояние эндометрия перед гистерорезектоскопией у пациенток с аномальными маточными кровотечениями в периоде менопаузального перехода.

СПИСОК СОКРАЩЕНИЙ

аГнРГ – аналог гонадотропин-рилизинг гормона

АМК – аномальное маточное кровотечение

Гс – гистероскопия

КГЭ – комплексная гиперплазия эндометрия

КОК – комбинированный оральный контрацептив

НПВС – нестероидное противовоспалительное средство

ПГЭ – простая гиперплазия эндометрия

ПМП – период менопаузального перехода

ПЭ – полипы эндометрия

СГЭ – сложная гиперплазия эндометрия

УЗИ – ультразвуковое исследование

СПИСОК ЛИТЕРАТУРЫ

1. Адамян, Л.В. Особенности экспрессии молекулярно-биологических маркеров в железисто-фиброзных полипах эндометрия у женщин пожилого и старческого возраста/ Л.В.Адамян, О.В. Зайратьянц, М.М. Сонова, Н.С. Мельникова, Е.В. Балицкий // Акушерство и гинекология. - 2015. - №11.- С.53-57.

2. Азиева, А.А. Гистерорезектоскопическая деструкция эндометрия: автореф.дис. … канд.мед.наук/ А.А.Азиева.- М., 1999.- 45 с.

3. Багдасарян, А.Р. Осложнения диагностической и оперативной гистероскопии / А.Р. Багдасарян, С.Э. Саркисов // Акушерство и гинекология. - 2014. - № 1.- С.36-40.

4. Бреусенко, В.Г. Аномальные маточные кровотечения у пациенток в пременопаузе. Эффективность микроволновой аблации эндометрия/ В.Г. Бреусенко, Н.А Шевченко, И.А Есипова, Т.А. Плахова, О.С. Ковалева // Advances of science Proceedings of articles II International scientific conference [Electronicresource].- Editors K.N.Vojnov, I.V.Vagner, A.S.Tihon. - 2017. - С.51-71.

5. Бреусенко В.Г., Пролиферативные процессы в эндометрии у пациенток в пре- и постменопаузе. Влияние патологической пролиферации на стероидно-рецепторный профиль эндометрия/ В.Г.Бреусенко, Е.Н.Карева, Г.Н.Голоухов [и др.] // Российский вестник акушера-гинеколога. - 2016. - Т.16, №4.- С.25-31.

6. Бреусенко, В.Г. Место балонной термоаблации эндометрия в лечении больных с гиперпластическими процессами эндометрия/ В.Г.Бреусенко, О.И.Мишиева, Ю.А.Голова, А.П.Политова // Журнал акушерства и женских болезней.-2013.-Т.62, №6.- С.19-24.

7. Гинекология: национальное руководство/ под ред. Л.В.Адамян, Г.М.Савельевой, Э.К.Айламазяна. - 2-е изд., перераб. и доп.- М.: ГЭОТАР-Медиа, 2017.-1088 с.

8. Губарев, А.П. Оперативная гинекология/ А.П.Губарев. - СПб.: Практическая медицина,1910.- 845 с.

9. Гулиева, В.Н. Особенности состояния эндометрия у больных с аномальными маточными кровотечениями/ В.Н.Гулиева [и др.] // Акушерство, гинекология и репродукция. - 2014. - Т.8, №1. - С.12-14.

10. Гюрджян, С.А. Электрохирургическая абляция эндометрия в среде физиологического раствора у женщин в постменопаузе/ С.А Гюрджян, С.Э. Саркисов // Акушерство и гинекология. - 2015. - № 9. - С.75-79.

11. Давыдов, А.И. Осложнения оперативной гистероскопии: профилактика и лечение/ А.И. Давыдов, А.Н. Стрижаков, Н.Х. Новрузова // Вопросы гинекологии, акушерства и перинатологии. - 2016. - Т.15, №6. - С.52-60.

12. Давыдов, А.И. Атипическая гиперплазия эндометрия: насколько приемлема абляция слизистой тела матки?/ Давыдов А.И., Новрузова Н.Х.// Вопросы гинекологии, акушерства и перинатологии.-2016.-Т.15,№ 3. - С.75-77.

13. Дикарёва, Л.В. Гиперпластические процессы матки: клинико-диагностическое значение маркёров биологических жидкостей: автореф. дис. … д-ра мед.наук/ Л.В. Дикарёва. - Волгоград, 2009. - 47 с.

14. Доброхотова, Ю.Э. Методы лечения атипической гиперплазии эндометрия/ Ю.Э. Доброхотова, Л.В. Сапрыкина, О.В. Чулкова// Лечебное дело. - 2011.- №1.- С.71-75.

15. Иванова, Е.В. Фармакогенетические аспекты комбинированной гормональной контрацепции/Е.В.Иванова, Е.А.Межеветинова, А.Е.Донникова, И.Г.Никитин, В.Н.Прилепская//Фарматека.- 2016.-Т.3, №316.- С.97-103.

16. Каппушева, Л.М. Гистероскопия в диагностике и лечении внутриматочной патологии : автореф. дис. ... д-ра мед.наук/ Л.М.Каппушева. – М., 2001. - 36 с.

17. Карева, Е.Н. Молекулярные механизмы действия прогестерона в эндометрии/ Е.Н.Карева, А.А.Соломатина, Л.Х.Бехбудова [и др.] // Молекляр-ная медицина.- 2016.-Т.14, №3.- С.9-16.

18. Карева, Е.Н. Экспрессия генов рецепторов эстрадиола и прогестерона в ткани полипов эндометрия у пациенток в пре- и постменопаузе/ Е.Н.Карева, Д.А.Тихонов, Л.Х.Бехбудова, Т.Н.Ивановская, В.Г.Бреусенко// Молекулярная медицина. - 2015. - №4. - С.11-16.

19. Кедрова, А.Г. Ультразвуковые признаки для диагностики и оценки эффективности медикаментозного лечения сочетанных пролиферативных заболеваний матки/ А.Г.Кедрова, С.А.Леваков, О.Е.Нечаева [и др.] // Клиническая практика. 2014.-Т.3, №10.- С.25-34.

20. Ключаров, И.В. Современные технологии внутриматочной хирургии: перспективы в стационаре и амбулатории/ И.В. Ключаров, А.А. Хасанов, И.Р.Галимова, Р.Ф.Гайфуллин // Практическая медицина. -2015.-№ 4.-С.83-88.

21. Коренная, В.В. Офисная гистероскопия в диагностике и лечении внутриматочной патологии/ Коренная В.В.// Гинекология.- 2015. - Т.17, №4.- С.23-26.

22. Коган, Е.А. Рецепторный статус полипов эндометрия у женщин в постменопаузе / Е.А. Коган, Ш.Н. Саттаров, С.Э. Саркисов, М.А Бойко, И.О.Мамиконян// Акушерство и гинекология. - 2014.- №2.- С.60-66.

23. Кондриков, Н.И. Патология матки. Руководство для врачей / Н.И.Кондриков, И.В Баринова.- 2-е изд.- М.: Практическая медицина, 2019.- 352 с.:ил.

24. Кузнецов, Р.Э. Малоинвазивные технологии в хирургическом лечении гинекологических больных пожилого и старческого возраста: автореф.дис. …д - ра мед.наук / Р.Э.Кузнецов. - М., 2010.- 48 с.

25. Кузнецова, И.В. Метаболические эффекты комбинированной гормональной контрацепции и риск тромботических осложнений/ И.В.Кузнецова //Акушерство и гинекология.- 2016. - №6.- С.108-114.

26. Леваков, С.А. Гиперплазия эндометрия. Возможности уточняющей диагностики/ С.А.Леваков, Н.А.Шешукова, А.С.Федотова // Вопросы гинекологии, акушерства и перинатологии. - 2016.- Т.15, №4.- С.18-23.

27. Мамиконян, И.О. Электрохирургическая деструкция эндометрия и профилактика рецидивов его патологических изменений у больных в постменопаузе, получающих адъювантную терапию рака молочной железы/ И.О. Мамиконян, С.Э.Саркисов, М.А. Бойко, С.А. Гюрджян, Ш.Н. Саттаров, О.Г.Уланкина // Гинекология. - 2015. - Т.17, №1. - С.41-44.

28. Менопауза и климактерическое состояние у женщин. Клинические рекомендации/ Под ред.Сухих Г.Т.// Методические указания.- М.:2016.- 38 с.

29. Овсянникова, Т.В. Контрацептивные и лечебные возможности эстроген-гестагенных препаратов / Т.В.Овсянникова, И.А.Куликов // Гинекология.-2017.-Т.19, №2.- С.5-8.

30. Подгорная, А.С. Сравнительный анализ морфологических параметров и экспрессии сосудисто-эндотелиального фактора роста эндометрия при применении левоноргестрелсодержащей системы, гистерорезектоскопической аблации в лечении меноррагий у женщин/ А.С.Подгорная, Т.С.Дивакова, Э.А.Надыров, М.Ю. Жандаров// Медицинские новости. - 2016. - № 2 (257). - С.68-71.

31. Попов, А.А Безопасность и эффективность микроволновой абляции эндометрия/ А.А. Попов, Т.Н. Мананникова, А.С. Алиева, А.А. Федоров, Р.А. Барто// Российский вестник акушера-гинеколога.-2017.-Т.17,№3.- С.39-42.

32. Попов, А.А. Аблация эндометрия при гиперпластических процессах у женщин перименопаузального возраста/ А.А Попов, Т.Н.Мананникова, А.С.Алиева, Р.А.Барто // Архив акушерства и гинекологии им. В.Ф. Снегирева. - 2016. - Т.3,№4. - С.211-212.

33. Прилепская В.Н., Медицинские критерии приемлемости для использования методов контрацепции/ В.Н.Прилепская, Е.А.Межеветинова, Е.Д.Шешко // Гинекология. - 2014.- Т.16, №1.- С.13-21.

34. Пронин, С.М. Гистерорезектоскопическая аблация в лечении предрака и начального рака эндометрия: автореферат дис. ... канд.мед. наук / С.М.Пронин. – М., 2001. - 36 с.

35. Рунге, М. Учебник гинекологии/ М.Рунге.- Спб.: Практическая Медицина, - 1902. - 361с.

36. Савельева, Г.М. Гиперпластические процессы эндометрия в пре- и постменопаузе. Методы терапии/ Г.М.Савельева, В.Г Бреусенко, Ю.А Голова, О.И. Мишиева, Т.Н. Ивановская // Онкогинекология.- 2012. - №1. - С.43-46.

37. Саркисов С.Э. Гистероскопическая эндохирургия матки: дис. … д- ра мед.наук / С.Э.Саркисов. – М.,1999.- 216 с.

38. Саркисов, С.Э. Отдаленные результаты лечения гиперпластических процессов эндометрия после аблации эндометрия/ С.Э.Саркисов, О.Г.Уланкина// Онкогинекология.- 2016.- №1.- С.18-23.

39. Свиридова, Н.И. Гиперпластические процессы эндометрия в перименопаузе: прогнозирование и оптимизация методов профилактики и лечения: автореферат дис. ... д-ра мед.наук/ Н.И.Свиридова.- Волгоград, 2018. - 387 с.

40. Снегирёв, В.Ф. Маточные кровотечения/ В.Ф. Снегирёв.-3-е изд., исправл. и доп.- М.: Печатня А.И.Снегирёвой, 1900.- 804 с.

41. Стрижаков, А.Н. Дифференцированный подход к диагностике и тактике ведения больных с гиперпластическими процессами эндометрия в постменопаузе/ А.Н.Стрижаков, Н.Е.Кушлинский, М.Н.Шахламова, Э.А.Исаева, Е.А. Колосов, Е.Г.Рощина // Вопросы гинекологии, акушерства и перинатологии. - 2014. - Т.13,№1.- С.5-14.

42. Судаков, Д.С. Аблация эндометрия в лечении сочетанных гиперпластических процессов матки/ Д.С. Судаков [и др.]// Журнал акушерства и женских болезней. - 2016. - Т.65,№S. - С.63.

43. Табакман, Ю.Ю. Аномальные маточные кровотечения (АМК) – современные возможности оптимизации тактики лечения/ Ю.Ю. Табакман, А.Г.Солопова, А.Х. Биштави, С.О.Смирнова, А.А.Кочарян // Акушерство, гинекология и репродукция. - 2016. - Т.10,№1. - С.123-128.

44. Табакман, Ю.Ю. Гиперплазия эндометрия: спорные вопросы патогенеза и терапии/ Ю.Ю.Табакман, А.Г.Солопова, А.Х.Биштави, Л.Э. Идрисова// Акушерство, гинекология и репродукция. - 2016. - Т.10, №3.- С.5-10.

45. Ткаченко, Л.В. Клинико-диагностическое значение оценки уровня регуляторных аутоантител у пациенток с гиперпластическими процессами эндометрия в сочетании с хроническим эндометритом/ Л.В.Ткаченко, Н.И. Свиридова// Медицинский вестник Северного Кавказа.-2019.-Т.14,№1.- С.36-39.

46. Ткаченко, Л.В. Отдаленные результаты лечения рецидивирующих гиперпластических процессов эндометрия у женщин с метаболическим синдромом в перименопаузе/ Л.В. Ткаченко, Н.И. Свиридова// Лечение и профилактика. - 2013. - Т.6,№2. - С.47-53.

47. Ткаченко, Л.В. Обоснование дифференцированного подхода к лечению больных с рецидивирующими гиперпластическими процессами эндометрия в перименопаузе/ Л.В. Ткаченко, Н.И.Свиридова, Л.В.Исаева // Вестник Волгоградского государственного медицинского университета. - 2016.- Т.60, №4 (60). - С.103-109.

48. Ткаченко, Э.Р. Современные подходы к хирургическому лечению внутриматочной патологии: автореф. дис. … д- ра мед.наук / Э.Р. Ткаченко.- М., 2002.- 45 с.

49. Уланкина, О.Г. Гистероскопическая диагностика и лечение пациенток с пролиферативными процессами эндометрия / О.Г.Уланкина, С.Э.Саркисов [и др.] // Современная наука: актуальные проблемы теории и практики. Серия: Естественные и технические науки. - 2017.- № 2.- С.94-98.

50. Унанян, А.Л. Гиперпластические процессы эндометрия: вопросы патогенетической терапии/ А.Л. Унанян, И.С. Сидорова, И.С., Бабурин Д.В., Коссович Ю.М.//Гинекология.- 2013.- Т.15,№5.- С.32-35.

51. Филиппова, Р.Д. Современные методы лечения гиперпластических процессов эндометрия (новая технология) / Р.Д.Филиппова, Т.Н. Неустроева, М.П.Павлова-Афанасьева // Онкология репродуктивных органов: от профи-

лактики и раннего выявления к эффективному лечению. - Тезисы I Национального конгресса.- 2016. - С.175-176.

52. Филоненко, Е.В. Флюоресцентная гистероскопия в ранней диагностике патологии эндометрия/ Е.В.Филоненко, О.В.Чулкова, Е.Г. Новикова, Л.Г. Серова// Biomedical Photonics. - 2014. - №1. - С.49.

53. Alam, M.A. The introduction of "Mini-Touch" microwave endometrial ablation in an outpatient setting in a UK District General Hospital/ M.A. Alam, G.Steele, K.E. Jones//J. Minim. Invasive Gynecol.-2015.-Vol.22, №6 - P.225-226.

54. Aldape, D. Global endometrial ablation in the presence of essure® microinserts/ D.Aldape, S.G. Chudnoff, M.D. Levie// Rev. Obstet. Gynecol. - 2013.- Vol.2, № 2.- P.80-88.

55. Al-Shaikh, G . Effectiveness and outcomes of thermablate endometrial ablation system in women with heavy menstrual bleeding/ G. Al-Shaikh, G.Almalki, M. Bukhari, A.Fayed, H.Al-Mandeel // J.Obstet. and Gynaecol. -2017.-Vol.37, № 6. - P.770-774.

56. Angioni, S. Endometrial ablation: first- vs. second-generation techniques. Review/ S.Angioni, A.Pontis, L.Nappi, F.Sedda, F.Sorrentino, P.Litta, S.Haimovich, G.B.Melis// Minerva Ginecol. – 2016. –Vol.68, № 2. – P.143-153.

57. Argall, E. Effects of endometrial ablation on treatment planning in women with endometrial cancer/ E.Argall, A.Jovanovic, R.Figueroa, A.Mayer, B.Nelson, P.Roland //J. Minim Invasive Gynecol.-2016. -Vol.23, №2. - P.281-285.

58. Arora, C. Evaluation of vaginal bleeding after endometrial ablation/ C. Arora, D.M. Breitkopf, A.O. Famuyide, M.R. Hopkins, S.K. Laughlin-Tommaso // J. Minim Invasive Gynecol. - 2015. - Vol.22, №6. - P.113-114.

59. Basinski, C.M. Post-ablation cavity evaluation: a prospective, multicenter, observational study to assess hysteroscopic evaluation of the uterine cavity in subjects who have undergone water vapor endometrial ablation for the treatment of heavy menstrual bleeding/ C.M. Basinski, M. Harris //J. Min. Invasive Gynecol.- 2019. -Vol.26, №7.- P.9-19.

60. Billow, M.R. Management of abnormal uterine bleeding with emphasis on alternatives to hysterectomy. Review /M.R.Billow, S.A. El-Nashar// Obstet. Gynecol. Clin. North Am. - 2016.-Vol.43, №3. - P.415-430.

61. Bischoff-Everding, C. Economic and clinical benefits of endometrial radiofrequency ablation compared with other ablation techniques in women with menorrhagia: a retrospective analysis with German health claims data/C. Bischoff-Everding, R.Soeder at al //Int. J.Womens Health. - 2016.-Vol.18, №8.- P.23-29.

62. Bofill, R. M. Endometrial resection and ablation techniques for heavy menstrual bleeding/ R. M. Bofill, A.Lethaby, M. Grigore, J. Brown, M. Hickey, C. Farquhar// Cochrane Database of Systematic Reviews. - 2019.

63. Busca, A. The role of pathologic evaluation of endometrial ablation resections in predicting ablation failure and adenomyosis in hysterectomy/ A. Busca, C. Parra-Herran // Pathol. Res. Pract. - 2016. - Vol.212, № 9.-P.778-782.

64. Cahan, W.G. Cryosurgery of the uterine cavity/ W.G. Cahan, A.Jr. Brockunier//Am J Obstet Gynecol.-1967. - Vol.99, №1 - P.138- 153.

65. Caserta, M.P. Through thick and thin: a pictorial review of the endometrium/ M.P.Caserta, C.Bolan, M.J.Clingan // Abdom.Radiol. - 2016. - Vol.41, №12. - P.2312-2329.

66. Centini, G. Modern operative hysteroscopy. Review/ G.Centini, L.Troia, L.Lazzeri, F.Petraglia, S.Luisi // Minerva Ginecol. - 2016. -Vol.68, №2. - P.126-32.

67. Closon, F. Future research and developments in hysteroscopy/ F.Closon, T.Tulandi// Best Pract. Res. Clin. Obstet. Gynaecol.-2015.-Vol.29, № 7.- P.994-1000.

68. Connor, M. New technologies and innovations in hysteroscopy/M. Connor // Best Pract. Res. Clin. Obstet. Gynaecol. - 2015.-Vol.29, №7.-P.951-65.

69. Cramer, S.F. Postablation neuroma of the myometrium – a report of 5 cases/ S.F. Cramer, D.S.Heller // Human Pathology. - 2017. - Vol.17, №10. - P.285-300.

70. Daub, C.A. Endometrial ablation: normal imaging appearance and delayed complications. Review/ C.A. Daub, J.A.Sepmeyer,V.Hathuc, M.D.Sakala, M.P.Caserta, M.J.Clingan, Hosseinzadeh //Am. J. Roentgenol. - 2015. - Vol.205, № 4. - P.451-460.

71. Davies, J. Heavy menstrual bleeding: an update on management. Review/ J. Davies, R.A. Kadir // Thrombosis research. - 2017.-Vol.151, №1. - P.70-77.

72. DeCherney, A.H. Endometrial ablation for intractable uterine bleeding: hysteroscopic resection/ A.H. DeCherney, M.P. Diamond, G. Lavy, M.L. Polan// Obstet Gynecol. - 1987. - Vol.70, №4. - P.668-670.

73. Droegemueller, W. Preliminary observations of cryocoagulation of the endometrium/ W. Droegemueller, B.E. Greer, E.L. Makowski//Am J of Obstet Gynecol. - 1970. - Vol.107 - P. 958-961.

74. Endometrial ablation/American College of Obstetricians and Gynecologists//[Guideline].- Jul.12.-2011. - Reaffirmed 2018.

75. Fayeye, F. Rates of subsequent surgery following endometrial ablation among English women with menorrhagia: population-based cohort study/ F.Fayeye, P.Borrelli, M.Esmyot, B.Erinle, M.A.Mahran, E.Neale, S.Cameron, P.Takher //BJOG. - 2014.-Vol.121, №10. - P.1316.

76. Fergusson, R.J. Endometrial resection and ablation versus hysterectomy for heavy menstrual bleeding. Review/ R.J. Fergusson, A. Lethaby, S. Shepperd, C. Farquhar // Cochrane Database Syst. Rev. -2013.-Vol.29, №11. - P.76-89.

77. Fischer, F. Radiofrequency endometrial ablation for the treatment of heavy menstrual bleeding among women at high surgical risk/ F.Fischer, R.Klapdor, S.Gruessner, Y.Ziert, P.Hillemanns, H.Hertel// Int. J. Gynaecol. Obstet.– 2015.-Vol.131, №2.- P.123-128.

78. Franciscis, P. Outcomes of monopolar versus bipolar endometrial ablation on uterine bleeding and psychophysical wellbeing/ P.Franciscis, F.Grauso, L.Cobellis, E.M.Messalli, G.Cucinella, A.Perino, N.Colacurci, M.Torella. Minerva// Ginecol. - 2017. - Vol.69, № 4. - P.328-335.

79. Garza-Leal, J. Endometrial ablation with the AEGEA vapor system in challenging uterine anatomies/ J.Garza-Leal, L.Castillo, M.Harris // J. Minim. Invasive Gynecol. - 2015. - Vol.22, №6. - P.46-48.

80. Gallos, I.D., RCOG Green-topGuideline: Management of Endometrial Hyperplasia/ I.D.Gallos, M.Alazzam, T.Clark et al.// May. - 2016.

81. Goldrath, M.H., Laser photovaporization of endometrium for the treatment of menorrhagia/ M.H. Goldrath,T.A. Fuller, S. Segal //Am J Obstet Gynecol. – 1981.- Vol.140, №1.- P.14-19.

82. Goldstein, S.R. Abnormal uterine bleeding in perimenopause/ S.R. Goldstein, M.A. Lumsden//Climacteric. - 2017.-Vol.7, №7. - P.1-7.

83. Gonthier, C. Extended endometrial ablation risks in the fertility sparing management of adenocarcinoma and atypical hyperplasia of the endometrium/ C. Gonthier, D. Luton, M. Koskas// Gynecol. Obstet. Fertil.-2015.-Vol.43, №3.- P.185-186.

84. Gurol-Urganci, I. Authors' reply: Rates of subsequent surgery following endometrial ablation among English women with menorrhagia: population-based cohort study/ I. Gurol-Urganci, L. Bansi-Matharu, T. Mahmood, A. Templeton, J. van der Meulen, D.Cromwell// BJOG.-2014.-Vol.121, №10.- P.1316-1327.

85. Heavy menstrual bleeding/ National Collaborating Centre for Women's andChildren's Health// [Guideline] - Jul.12. - 2011.

86. Herman, M.C. Is the pictorial blood loss assessment chart (PBAC) score associated with treatment outcome after endometrial ablation for heavy menstrual bleeding. A cohort study/ M.C. Herman, N. Mak, P.M. Geomini, B. Winkens, B.W. Mol, M.Y. Bongers// International Heavy Menstrual Bleeding IPD Meta-analysis. Collaborative Group. - BJOG. - 2017.-Vol.124, №2. - P.277 - 282.

87. Inizi, S. NovaSure radiofrequency endometrial ablation for the management of acute abnormal uterine bleeding/ S. Inizi, et al// Int. J. Gynaecology Obstetrics.-2017.-Vol.9., №1- P.23-28.

88. Ilavarasi, C.R. Study of the efficacy of pipelle biopsy technique to diagnose endometrial diseases in abnormal uterine bleeding/

C.R.Ilavarasi, G.S.Jyothi, N.K.Alva //J.Midlife Health. - 2019. - Vol.10, № 2. - P.75-80.

89. Joronen, K. Sepsis after thermoablation and sterilization. Finnish stady/ K.Joronen, E. Laurikainen // Duodecim. - 2015.-Vol.131, №4. - P.347-349.

90. Justin Clark, T. Heavy menstrual bleeding/ T.Justin, N.A.Clark, MacKinnon, N.A.Cooper // Womens Health (Lond). -2016. -Vol.12, №1, - P.1.

91. Kalampokas, E. Long-term incidence of hysterectomy following endometrial resection or endometrial ablation for heavy menstrual bleeding/ E.Kalampokas, S. McRobbie S et al. // J. Gynaecol. Obstet. - 2017. -№11. - P.12-16.

92. Karipohja, T. Possibilities of outpatient uterine surgery. Review/ T.Karipohja // Duodecim. - 2015.-Vol.131, №20. - P.1873-1879.

93. Kessel, S. Economic and clinical benefits of radiofrequency ablation versus hysterectomy in patients suffering from menorrhagia: a retrospective analysis with German health claims data/ S.Kessel, J.Hucke, C.Goergen, R.Soeder, T.Roemer// Rev. Med. Devices. - 2015. - Vol.12, №3. - P.365-72.

94. Kohn, J.R. Placenta percreta and incomplete uterine rupture after endometrial ablation and tubal occlusion/ J.R. Kohn, E. Popek, C.R. Diaz-Arrastia at al// A.J.P.Rep. - 2016. - Vol.6, №4.-P. 445-450.

95. Kumar, V. Endometrial ablation for heavy menstrual bleeding. Review/ V.Kumar, R.Chodankar, J.K.Gupta// Womens Health (Lond). - 2016. -Vol.12, №1. - P.45-52.

96. Lethaby, A. Endometrial resection and ablation techniques for heavy menstrual bleeding. Review/ A.Lethaby, J.Penninx, M.Hickey, R.Garry, J.Marjoribanks//Cochrane Database Syst Rev.-2018.-Vol.30, №8. - CD001501.

97. Litta, P. Risk of recurrent menorrhagia after hydrothermoablation: role of GnRH analogues neoadjuvant treatment in long-term successful rate/P.Litta, C.Saccardi, L.Tommasi, J. Di Giuseppe, G.Delli Carpini, A.Ciavattini //Exp. Obstet. Gynecol.-2014.-Vol.41, №4.-P.426-431.

98. Liu, Q. Efficacy and safety of endometrial ablation for treating abnormal uterine bleeding in pre- and postmenopausal women with liver cirrhosis/ Q.Liu,

X.L.Li, J.J.Liu, X.H.Song, X.Y.Jiang, W.Li, H.Zhang, C.O.Pan // J. Obstet. Gynaecol. Res.-2016.-Vol.42, №12.-P.1753-1760.

99. Louie, M. Comparison of the levonorgestrel-releasing intrauterine system, hysterectomy, and endometrial ablation for heavy menstrual bleeding in a decision analysis model. Review [Electronic resource]/M. Louie, J. Spencer, S. Wheeler, V. Ellis, T. Toubia, L.D. Schiff, M.T. Siedhoff, J.K. Moulder// Int. J. Gynaecol Obstet. -2017.-Vol.10.- doi: 10.1002/ijgo.12293.

100. Lukes, A. Postablation risk factors for pain and subsequent hysterectomy/ A. Lukes // Obstet Gynecol.-2015.-Vol.125, №4. - P.982.

101. Marjoribanks, J. Surgery versus medical therapy for heavy menstrual bleeding.Review/ J. Marjoribanks, A. Lethaby, C. Farquhar// Cochrane Database Syst Rev. – 2016.–Vol. 29, №1. - CD003855.

102. Martin, L. Complications following extended freeze endometrial cryoablation in uteri with previous uterine incisions: a case report/ L.Martin, S.A.Scheib, J.Goldberg //J.Reprod. Med. -2015.-Vol.60, №11.-P.540-542.

103. McCausland, A.M. Endometrial cancer after endometrial ablation vs medical management of abnormal uterine bleeding/ A.M. McCausland, V.M. McCausland// J. Minim. Invasive Gynecol. - 2015.-Vol.22, №3. - P.509-510.

104. McCausland, A.M. Hysteroscopic endometrial resection versus laparoscopic supracervical hysterectomy for abnormal uterine bleeding: long-term follow-up of a randomized trial/ A.M. McCausland, V.M. McCausland// J. Minim. Invasive Gynecol. - 2016.-Vol.23, №1. - P.136-137.

105. McCausland, A.M. Long-term clinical outcomes following resectoscopic endometrial ablation of non-atypical endometrial hyperplasia in women with abnormal uterine bleeding/ A.M. McCausland, V.M. McCausland// J. Minim. Invasive Gynecol. -2015. -Vol.22, №4. - P.703-704.

106. McGurgan, P.M. Complications of hysteroscopy and how to avoid them. Review /P.M. McGurgan, P.McIlwaine // Best Pract. Res. Clin. Obstet. Gynaecol.-2015.-Vol.29, №7. - P.982-983.

107. Meulenbroeks, D. Hysteroscopic tissue removal systems: a randomized in vitro comparison/ D.Meulenbroeks, T.W.Hamerlynck, S.Saglam-Kara at al // J. Minim. Invasive Gynecol. – 2017.-Vol.24, №1. - P.159-164.

108. Meulenbroeks, D. Prediction of unsuccessful endometrial ablation leading to hysterectomy/ D. Meulenbroeks, T. Gijsen, S. Van Calenbergh, S. Weyers, B. Schoot // J. Minim. Invasive Gynecol. - 2015.- Vol.22, №6. - P.184.

109. Miller, J.D. Cost-effectiveness of global endometrial ablation vs. hysterectomy for treatment of abnormal uterine bleeding: US commercial and medicaid payer perspectives/ J.D. Miller, G.M. Lenhart, M.M. Bonafede, A.S Lukes, S.K. Laughlin-Tommaso//Popul Health Manag. - 2015. - Vol.18, №5.- P.373-382.

110. Morelli, M. Sonographic findings in postmenopausal women with a prior endometrial ablation: interpretation and management of women with endometrial thickening and bleeding/ M. Morelli, M.L. Rocca, R. Mocciaro at al// J. Minim. Invasive Gynecol. - 2015.-Vol.22, №3. - P.489-494.

111. Moulder, J.K. Endometrial ablation: considerations and complications/ J.K.Moulder, A.Yunker// Obstet. Gynecol. - 2016. - Vol.28, №4. - P.261-266.

112. Nakamura, K. Efficacy of microwave ablation for the treatment of endometrial carcinoma: A report of 3 cases/ K.Nakamura, M.Ishikawa, H.Katagiri, T. Ishibashi, E. Sato, C. Amano, S. Kyo// Oncol. Lett. - 2016.-Vol.11, № 5. - P.3025-3027.

113. Nargund, A. Microwave Endometrial Ablation: Prospective Case Review and Patient Satisfaction Survey/ A.Nargund, R.Penketh, E.Bruen, S. Hill, L.Groves// J. Minim. Invasive Gynecol. - 2015. - Vol.22, №6. - P.182-183.

114. Nikolaou, M. Microwave endometrial ablation after endometrial curettage for the management of heavy menstrual bleeding/ M.Nikolaou, G.Androutsopoulos, G.Michail, V.Papadopoulos, G.Adonakis, G.Decavalas// Clin. Exp. Obstet. Gynecol. - 2015.-Vol.42, №4.- P.469-472.

115. Oláh, K.S. Endometrial ablation and steam vaporisation: the true first generation ablative technique/ K.S. Oláh // BJOG.-2015.-Vol.122, №13.- P.18-17.

116. Oraif, A. A. Single injection of depomedroxyprogesterone acetate (Dmpa) immediately after rollerball endometrial ablation significantly improves clinical outcomes in women with heavy menstrual bleeding/ A.A. Oraif, J. Smith, G.A. Vilos, A.G. Vilos, H. Abduljabar, J. Hollett-Caines// J. Minim. Invasive Gynecol.-2015.-Vol.22, № 6. - P.5.

117. Oraif, A.A. Resectoscopic endometrial ablation for abnormal uterine bleeding and endometrial changes associated with tamoxifen therapy in women with carcinoma of the breast/ A.Oraif, G.Vilos, H.Abduljabar, A.Vilos, S.Power,H.Ettler// J. Minim. Invasive Gynecol. - 2015. -Vol.22, №6.- P.179-180.

118. Papadakis, E.P. Combined endometrial ablation and levonorgestrel intrauterine system use in women with dysmenorrhea and heavy menstrual bleeding: novel approach for challenging cases / E.P. Papadakis, S.A. El-Nashar, S.K. Laughlin-Tommaso, S.A. Shazly, M.R. Hopkins, D.M. Breitkopf, A.O. Famuyide// J. Minim. Invasive Gynecol. -2015.-Vol.22, №7. - P.1203-1207.

119. Paskowitz, R.A. Rollerball ablation of the endometrium/ R.A.Paskowitz //J.Reprod.Med.-1995.-Vol.40, №5. - P.333-336.

120. Penezic, L. Long-term patient satisfaction with thermal balloon ablation for abnormal uterine bleeding/ L. Penezic, K. Riley, G. Harkins// JSLS.-2014.-Vol.18, №3.- P.200-214.

121. Penninx, J.P. Bipolar versus balloon endometrial ablation in the office: a randomized controlled trial/ J.P. Penninx, M.C. Herman, R.F. Kruitwagen at al// Eur. J. Obstet. Gynecol. Reprod. Biol. - 2016.-Vol.196, №1 - P.52-56.

122. Picerno, T. Incidence of endometrial hyperplasia or carcinoma at the time of endometrial ablation/ T.Picerno, M.Wasson, M.Hoffman, M.Borowsky // J. Minim. Invasive Gynecol. - 2015. -Vol.22, №6.-P.109.

123. Pierce, S.R. Endometrial Sampling After Ablation Therapy/ S.R. Pierce, J.K. Moulder, S. O'Connor, M.T. Siedhoff // J. Minim. Invasive Gynecol. - 2015.-Vol.22, №6.- P.110.

124. Quesnel-García-Benítez, C. Endometrial ablation with thermal balloon, experience in a private hospital/ C.Quesnel-García-Benítez, A.Sánchez-Aranda, M.López-Rioja //J. Ginecol. Obste.t Mex. - 2016. - Vol.84,№4.-P.201-208.

125. Reinders, I. Local anaesthesia during endometrial ablation: a systematic review/ I. Reinders, P. Geomini, A. Timmermans, M.E. de Lange, M.Y. Bongers // BJOG. - 2017. -Vol.124, №2. - P.190-199.

126. Renou, M. Severe complication following bipolar radiofrequency endometrial ablation immediately after placement of Essure® microinserts: A case report/ M. Renou, S. Gaudin, N. Allio, C. Drevet, F. Darcel// Eur. J. Obstet. Gynecol. Reprod. Biol. - 2017. - Vol.214, №1. - P.198-199.

127. Seif, M.W. Obesity and menstrual disorders.Review/ M.W. Seif, K. Diamond, M. Nickkho-Amiry// Best Pract. Res. Clin. Obstet. Gynaecol.-2015.-Vol.29, №4.-P.516-527.

128. Shazly, S.A. Intraoperative Predictors of Long-term Outcomes After Radiofrequency Endometrial Ablation/ S.A. Shazly, A.O. Famuyide, S.A. El-Nashar, D.M. Breitkopf, M.R. Hopkins, S.K. Laughlin-Tommaso// J. Minim. Invasive Gynecol. - 2016.-Vol.23, №4. - P.582-589.

129. Simon, R.A. Pathology of endometrial ablation failures: a clinicopathologic study of 164 cases/ R.A. Simon, M.R. Quddus, W.D. Lawrence, C.Sung// J. Int. J. Gynecol Pathol. - 2015. - Vol.34, №3. - P.245-252.

130. Skensved, H. Combining paracervical block with a complete fundal block significantly reduces patients' perception of pain puring radio-frequency endometrial eblation in an office setting/H.Skensved // J. Minim. Invasive Gynecol.– 2015. -Vol.22, № 6.- P.45.

131. Smithling, K.R. Preoperative uterine bleeding pattern and risk of endometrial ablation failure/ K.R.Smithling, G.Savella, C.A. Raker, K.A. Matteson// Am. J. Obstet. Gynecol. - 2014. -Vol.211, № 5.- P.556-566.

132. Soini, T. Long-term follow-up after endometrial ablation in Finland: cancer risk and later hysterectomies/ T.Soini, M.Rantanen, J.Paavonen et al// Obstet Gynecol.-2017.-Vol.130,№3.- P.554-560.

133. Spencer, JC. Cost-effectiveness of treatments for heavy menstrual bleeding/ J.C.Spencer, M.Louie, J.K.Moulder et al//Obstet. Gynecol.-2017.-Vol.1 - P.23 - 26.

134. Talukdar, S. Symptomatic central hematometra and postablation tubal sterilization syndrome (PATSS) after aecond generation endometrial ablation/ S.Talukdar, D.Eisenstein, R.Sangha// J. Minim Invasive Gynecol.-2015.-Vol.22, №6.-P.189.

135. Tan, Y.H. Pre-operative endometrial thinning agents before endometrial destruction for heavy menstrual bleeding. Review/ Y.H. Tan, A. Lethaby// Cochrane Database Syst Rev. – 2013. –Vol.11.:CD010241.

136. Thakur, Y. Minitouch Outpatient Endometrial Ablation Procedure/ Y.Thakur, V.Thakur, N.Gupta, K.Rathod, C.Karunaratne// J. Minim. Invasive Gynecol. - 2015. -Vol.22, № 6. - P.183.

137. Thurkow, A. Final results of a multicenter trial of safety and effectiveness of endometrial ablation with the AEGEA vapor system for the treatment of Menorrhagia/ A. Thurkow, M. Van Baal, H. Van Eijndhoven // J. Minim. Invasive Gynecol. - 2015. -Vol.22, № 6. - P.46.

138. Vancaillie, T.G. Electrocoagulation of the endometrium with the ball-end resectoscope/ T.G. Vancaillie//Obstet. Gynecol. - 1989.-Vol.74, №3.- P.425-427.

139. Vercellini, P. Endometrial ablation with a vaporizing electrode. Clinical outcome of a pilot study II / P. Vercellini, S. Oldani, O. Giorgi, M. Milesi, D. Merlo, P.G. Crosignani//Acta Obstet Gynecol Scand. -1998.- Vol.77,№ 6 .P.688-693.

140. Vilos, G.A. Long-term clinical outcomes after resectoscopic endometrial ablation of nonatypical endometrial hyperplasia in women with abnormal uterine bleeding/ G.A. Vilos, A. Oraif, A.G. Vilos, at al// J. Minim. Invasive Gynecol.-2015. -Vol.22, №4. - P.704.

141. Vitagliano, A. Thermal balloon ablation versus transcervical endometrial resection: evaluation of postoperative pelvic pain in women treated for dysfunc-

tional uterine bleeding/ A. Vitagliano, M. Bertin, L. Conte, S. Borgato, C. Leggieri, S Fagherazzi// Clin. Exp. Obstet. Gynecol. - 2014.-Vol.41, № 4. - P.405-408.

142. Waddell, G. Effect of endometrial ablation on premenstrual symptoms// G.Waddell, J.Pelletier, S.Desindes, C.Anku-Bertholet, S.Blouin, D.Thibodeau //J. Minim. Invasive Gynecol. - 2015. - Vol.22, № 4.- P.631-636.

143. Wishall, K.M. Comparison of levonorgestrel lntrauterine device and endometrial ablation in the treatment of abnormal uterine bleeding/ K.M. Wishall, C.R. Della Badia, S.D. Richard // J. Minim. Invasive Gynecol.-2015.-Vol.22, № 6. – P.110.

144. Wishall, K.M. Postablation risk factors for pain and subsequent hysterectomy/ K.M. Wishall, J. Price, N. Pereira, S.M.Butts, C.R. Della Badia// Obstet Gynecol. -2014. - Vol.124,№5. - P.904-910.

145. Woods, S. Global ablation techniques. Review/ S.Woods, B.Taylor// Obstet. Gynecol. Clin. North Am. - 2013. - Vol.40, №4. - P.687-95.

146. Wortman, M. Postablation endometrial carcinoma/ M.Wortman, G.A.Vilos et al // JSLS. - 2017. -Vol.21, №2. - P.16-19.

147. Wortman, M. Hysteroscopic endometrial resection versus laparoscopic supracervical hysterectomy - aflawed conclusion/ M.Wortman // J. Minim. Invasive Gynecol. - 2016. - Vol.23,№2. - P.288-289.

148. Wortman, M. Post-Ablation endometrial carcinoma (PAEC) following radiofrequency endometrial ablation: a case report and its implications for management of endometrial ablation failures/ M. Wortman, J.C. Dawkins // Surg. Technol. Int. - 2016. –Vol.121, №2. - P.161-166.