

федеральное государственное бюджетное образовательное
учреждение высшего образования
«Волгоградский государственный медицинский университет»
Министерства здравоохранения
Российской Федерации



УТВЕРЖДАЮ

Проректор по развитию
регионального
здравоохранения и
медицинской деятельности

О.Н. Барканова

«27» августа 2025 г.

РАБОЧАЯ ПРОГРАММА

Наименование дисциплины: **Итоговая (государственная итоговая)
аттестация**

Основная профессиональная образовательная программа подготовки кадров
высшей квалификации в ординатуре по специальности: **31.08.11**
Ультразвуковая диагностика

Квалификация (степень) выпускника: **врач ультразвуковой диагностики**

Кафедра: лучевой, функциональной и лабораторной диагностики Института
НМФО

Форма обучения – очная

Объем: 3 (зе) 108 часов


Волгоград, 2025

Разработчики программы:

№	Ф.И.О.	Должность	Ученая степень / звание	Кафедра (полное название)
1.	Лютая Елена Дмитриевна	Заведующий кафедрой	д.м.н./профессор	Лучевой, функциональной и лабораторной диагностики Института НМФО
2	Кириллова Светлана Николаевна	Доцент	к.м.н.	Лучевой, функциональной и лабораторной диагностики Института НМФО
3	Ненашева Наталья Васильевна	Доцент	к.м.н.	Лучевой, функциональной и лабораторной диагностики Института НМФО

Программа дисциплины «Итоговая (государственная итоговая) аттестация» обязательной части основной профессиональной образовательной программы подготовки кадров высшей квалификации (Б.3) в ординатуре по специальности 31.08.11 Ультразвуковая диагностика

Рассмотрена на заседании кафедры лучевой, функциональной и лабораторной диагностики Института НМФО, протокол №12 от «29» мая 2025 года

Заведующий кафедрой лучевой, функциональной и лабораторной диагностики Института НМФО,
д.м.н., профессор  Е. Д. Лютая

Рабочая программа согласована с учебно-методической комиссией Института НМФО ВолгГМУ, протокол № 1 от «26» 08 2025 года

Председатель УМК  Н. И. Свиридова

Начальник отдела учебно-методического сопровождения и производственной практики  М. Л. Науменко

ОБЩИЕ ПОЛОЖЕНИЯ

Программа разработана в соответствии со следующими нормативными документами:

Федеральным законом от 29.12.2012 г. №273-ФЗ «Об образовании в Российской Федерации», в редакции от 05.12.2022, приказом Министерства образования и науки Российской Федерации от 19.11.2013 г. №1258 «Об утверждении порядка организации и осуществления образовательной деятельности по образовательным программам высшего образования - ординатуры» (с изменениями и дополнениями от 17 августа 2020 г.); федеральным государственным образовательным стандартом высшего образования - подготовка кадров высшей квалификации по программам ординатуры (далее ФГОС ВО)) по специальности 31.08.11 Ультразвуковая диагностика, утвержденного Приказом Министерства науки и высшего образования РФ от 02.02.2022 N 109, приказа Министерства Образования и науки Российской Федерации от 18 марта 2016 г. № 227 «Об утверждении Порядка проведения государственной итоговой аттестации по образовательным программам высшего образования - программам подготовки научно-педагогических кадров в аспирантуре (адъюнктуре), программам ординатуры, программам ассистентуры - стажировки» (с изменениями и дополнениями от 27 марта 2020 г), Профессиональным стандартом врача ультразвуковой диагностики (Код 02.060) (Утвержден приказом Министерства труда и социальной защиты Российской Федерации от 19 марта 2019г. № 161н), Положением «О порядке проведения государственной итоговой аттестации по образовательным программам высшего образования – программам ординатуры в федеральном государственном бюджетном образовательном учреждении высшего образования «Волгоградский государственный медицинский университет» Министерства здравоохранения Российской Федерации» (далее – ФГБОУ ВО ВолгГМУ Минздрава России), утвержденному приказом ФГБОУ ВО ВолгГМУ Минздрава России от 27.08.2025 №1480-КО

Итоговая (государственная итоговая) аттестация по основной профессиональной образовательной программе высшего образования - программе подготовки кадров высшей квалификации в ординатуре по специальности 31.08.11 Ультразвуковая диагностика (далее – ГИА) - проводится в целях определения соответствия результатов освоения обучающимися программы ординатуры по специальности 31.08.11 Ультразвуковая диагностика (далее – Программа) требованиям федерального

государственного образовательного стандарта высшего образования по специальности 31.08.11 Ультразвуковая диагностика (далее – ФГОС ВО).

Итоговая (государственная итоговая) аттестация осуществляется итоговой (государственной) экзаменационной комиссией, проводится в сроки, определяемые календарным учебным графиком. ГИА относится к Блоку 3 ОПОП ВО и включает в себя подготовку к сдаче и сдачу итогового/государственного экзамена. На ГИА отводится 108 часов (3 ЗЕ).

К итоговой (государственной итоговой) аттестации допускается ординатор, не имеющий академической задолженности и в полном объеме выполнивший учебный план или индивидуальный учебный план по образовательной программе высшего образования – программе ординатуры по специальности 31.08.11 Ультразвуковая диагностика.

Программа ГИА, критерии оценки результатов сдачи итогового (государственного) экзамена, а также порядок подачи и рассмотрения апелляций доводятся до сведения ординаторов не позднее, чем за шесть месяцев до начала итоговой государственной аттестации.

Не позднее чем за 30 календарных дней до дня проведения итогового (государственного) аттестационного испытания директор Института НМФО утверждает расписание итоговый (государственных) аттестационных испытаний (далее – расписание), в котором указываются даты, время и место проведения итогового (государственного) экзамена и предэкзаменационных консультаций. Расписание доводится до сведения обучающихся, председателя и членов ИЭК/ГЭК и апелляционных комиссий, секретарей ИЭК/ГЭК.

Перед итоговым / государственным экзаменом проводится консультирование обучающихся (предэкзаменационные консультации) по вопросам, включенным в программу экзамена.

1. ЦЕЛЬ И ЗАДАЧИ ИТОГОВОЙ (ГОСУДАРСТВЕННОЙ ИТОГОВОЙ) АТТЕСТАЦИИ В ОРДИНАТУРЕ

Целью итоговой (государственной итоговой) аттестации является определение соответствия результатов освоения обучающимися образовательных программ соответствующим требованиям федерального государственного образовательного стандарта высшего образования по специальности 31.08.11 Ультразвуковая диагностика.

Задачи государственной итоговой аттестации:

1. Оценить уровень сформированности у выпускников универсальных и профессиональных компетенций, определенных федеральным государственным образовательным стандартом и образовательной программой высшего образования (уровень подготовки кадров высшей квалификации);
2. Установить уровень готовности выпускника к самостоятельному выполнению всех видов профессиональной деятельности, предусмотренных требованиями федерального государственного образовательного стандарта по специальности высшего образования подготовки кадров высшей квалификации в ординатуре, и решению профессиональных задач в своей профилактической, диагностической, психолого-педагогической и организационно-управленческой деятельности;
3. Определить степень готовности выпускника к осуществлению трудовых действий врача ультразвуковой диагностики, уровень овладения необходимыми умениями и знаниями для осуществления трудовых функций врача рентгенолога.

2. РЕЗУЛЬТАТЫ ОБУЧЕНИЯ, ОЦЕНИВАЕМЫЕ ПРИ ПРОВЕДЕНИИ ИТОГОВОЙ (ГОСУДАРСТВЕННОЙ ИТОГОВОЙ АТТЕСТАЦИИ)

Обучающийся, освоивший программу ординатуры, должен обладать следующими компетенциями - универсальными:

Наименование категории (группы) универсальных компетенций	Код и наименование универсальной компетенции выпускника
Системное и критическое мышление	УК-1. Способен критически и системно анализировать, определять возможности и способы применения достижения в области медицины и фармации в профессиональном контексте
Разработка и реализация проектов	УК-2. Способен разрабатывать, реализовывать проект и управлять им
Командная работа и лидерство	УК-3. Способен руководить работой команды врачей, среднего и младшего медицинского персонала, организовывать процесс оказания медицинской помощи населению
Коммуникация	УК-4. Способен выстраивать взаимодействие в рамках своей профессиональной деятельности
Самоорганизация и саморазвитие (в том числе здоровье сбережение)	УК-5. Способен планировать и решать задачи собственного профессионального и личностного развития, включая задачи изменения карьерной траектории

- общепрофессиональными и профессиональными компетенциями:

Наименование категории (группы) общепрофессиональных компетенций	Код и наименование общепрофессиональной компетенции выпускника
Деятельность в сфере информационных технологий	ОПК-1. Способен использовать информационно-коммуникационные технологии в профессиональной деятельности и соблюдать правила информационной безопасности
Организационно-управленческая деятельность	ОПК-2. Способен применять основные принципы организации и управления в сфере охраны здоровья граждан и оценки качества оказания медицинской

	помощи с использованием основных медико-статистических показателей
Педагогическая деятельность	ОПК-3. Способен осуществлять педагогическую деятельность
Медицинская деятельность	ОПК-4. Способен проводить ультразвуковые исследования и интерпретацию их результатов.
	ОПК-5. Способен проводить анализ медико-статистической информации, вести медицинскую документацию и организовывать деятельность находящегося в распоряжении медицинского персонала
	ОПК-6. Способен участвовать в оказании неотложной медицинской помощи при состояниях, требующих срочного медицинского вмешательства
	ПК-1 Способен к проведению ультразвуковых исследований органов, систем органов, тканей и полостей организма человека и плода
	ПК-2 Способен к применению методов лучевой диагностики и интерпретации их результатов

Обучающийся, освоивший программу ординатуры, должен быть готов к исполнению трудовых действий врача ультразвуковой диагностики, обладать необходимыми умениями и знаниями для осуществления трудовых функций:

A/01.8 Проведение ультразвуковых исследований и интерпретация их результатов;

A/02.8 Проведение анализа медико- статистической информации, ведение медицинской документации, организация деятельности находящихся в распоряжении медицинских работников;

3. ЭТАПЫ И ФОРМЫ ПРОВЕДЕНИЯ ИТОГОВОЙ (ГОСУДАРСТВЕННОЙ ИТОГОВОЙ) АТТЕСТАЦИИ:

Время проведения ИГА исчисляется в соответствии с часовым поясом места расположения образовательной организации (МСК+1) и должно укладываться в период с 08.00 до 18.00 (за исключением форс-мажорных ситуаций). В случае пребывания обучающегося вне Волгоградской области (особенности реализации региональных ограничительных мероприятий) и наличия разницы часовых поясов, приводящей к тому, что фактическое время проведения ИГА обучающегося выходит за установленные временные рамки, обучающийся должен заблаговременно не менее, чем за 3 дня до ИГА обратиться в Управление подготовки в ординатуре для принятия решения о дате и времени проведения ИГА. При этом Управление подготовки в ординатуре доводит до сведения ординатора утвержденную дату и время проведения ИГА не позднее, чем за 2 дня до проведения ИГА.

Порядок и график проведения ИГА доводится до обучающихся и преподавателей заблаговременно посредством размещения информации в электронной информационной образовательной среде (далее – ЭИОС) ВолгГМУ в разделе «Ординатура».

Итоговая (государственная итоговая) аттестация относится к базовой части программы и завершается присвоением квалификации «врач-ультразвуковой диагностики».

Итоговый (государственный) экзамен по специальности 31.08.11 «Ультразвуковая диагностика» включает в себя:

- Тестовый контроль (I этап);
- Оценка практических навыков (II этап);
- Заключительное собеседование (по вопросам экзаменационных билетов, ситуационным профессиональным задачам) (III этап).

I этап итогового (государственного) аттестационного испытания, проводится в тестовой форме, результаты объявляются на следующий рабочий день после дня его проведения, II и III этапы итогового (государственного) экзамена, проводятся в устной форме, результаты объявляются в день проведения этапа.

1 этап – тестовый контроль:

- используются тестовые задания, включающие все разделы рабочей программы по специальности; экзамен проводит председатель, сопредседатель, члены экзаменационной комиссии; по заданной программе ЭВМ регистрирует количество правильных и неправильных ответов и выставляет конечный результат 1 этапа экзамена, который заносится в соответствующий протокол; результат тестового контроля оценивается как «зачет», если ординатор ответил на 71% и более от 100 представленных ему тестовых заданий, и «не зачет», если ординатор ответил менее, чем на 70% от 100 представленных ему тестов. Протокол результатов прохождения 1 этапа фиксируется в соответствующем протоколе (приложение 1).

2 этап – оценка практических навыков:

- оценивается освоенный объем практических навыков в соответствии с квалификационной характеристикой.

3 этап – заключительное собеседование (по вопросам экзаменационных билетов, ситуационным профессиональным задачам).

Ординатор, не сдавший один из двух первых этапов экзамена, не допускается к третьему этапу. Третий этап представляет проверку целостности профессиональной подготовки ординатора, уровня его компетентности в использовании теоретической базы для решения профессиональных ситуаций.

Результаты 2 и 3 этапов экзамена оцениваются по пятибалльной системе. Протокол результатов прохождения 2, 3 этапа фиксируется в соответствующем протоколе (приложение 2, 3).

Оценка определяется, исходя из следующих критериев:

«Отлично» – дан полный развернутый ответ на поставленный вопрос, показана совокупность осознанных знаний об объекте, доказательно раскрыты основные положения темы; в ответе прослеживается четкая структура, логическая последовательность, отражающая сущность раскрываемых понятий, теорий, явлений. Знание об объекте демонстрируется на фоне понимания его в системе данной науки и междисциплинарных связей. Ответ изложен литературным языком, широко используются термины. Могут быть допущены недочеты в определении понятий, исправленные ординатором самостоятельно в процессе ответа.

«Хорошо» – дан полный развернутый ответ на поставленный вопрос, показано умение выделить существенные и несущественные признаки, причинно-следственные связи. Ответ четко структурирован, логичен, изложен литературным языком, используются термины. Могут быть допущены недочеты или незначительные ошибки, исправленные ординатором с помощью преподавателя.

«Удовлетворительно» - дан полный, однако недостаточно последовательный ответ на поставленный вопрос, но при этом показано умение выделить существенные и несущественные признаки, причинно-следственные связи. Ответ логичен, используются термины. Могут быть допущены 1-2 ошибки в определении основных понятий, которые ординатор затрудняется исправить самостоятельно.

«Неудовлетворительно» – дан неполный ответ, представляющий собой разрозненные знания по теме вопроса с существенными ошибками в определениях. Изложение материала фрагментарно, нелогично. Ординатор не осознает связь данного понятия, теории, явления с другими объектами дисциплины. Отсутствуют выводы, конкретизация и доказательность изложения. Дополнительные и уточняющие вопросы преподавателя не приводят к коррекции ответа ординатора не только на поставленный вопрос, но и на другие вопросы дисциплины.

Ординаторам, не сдавшим государственную итоговую аттестацию, ординатура, по желанию, может быть продлена на компенсационной основе (по договору) с правом повторной сдачи экзамена через 6 месяцев.

Неявка ординатора на государственную итоговую аттестацию без уважительной причины расценивается как неудовлетворительная оценка.

Уважительными причинами неявки на ГИА могут явиться: болезнь, другие объективные и субъективные обстоятельства, но лишь в случае их документального оформления и представления в управление подготовки медицинских кадров по ординатуре ИНМФО до конца рабочего дня накануне экзамена.

4. ПОРЯДОК ПОДВЕДЕНИЯ РЕЗУЛЬТАТОВ ИТОГОВОЙ (ГОСУДАРСТВЕННОЙ ИТОГОВОЙ) АТТЕСТАЦИИ.

Все решения ГЭК оформляются протоколами (приложение 1,2, 3). В протоколе заседания итоговой (государственной) экзаменационной комиссии по приему итогового (государственного) экзамена отражаются перечень заданных ординатору вопросов и характеристика ответов на них, мнения председателя и членов итоговой (государственной) экзаменационной комиссии о выявленном в ходе итогового (государственного) аттестационного испытания уровне подготовленности ординатора к решению профессиональных задач, а также о выявленных недостатках в теоретической и практической подготовке ординатора.

Решения ГЭК принимаются простым большинством голосов членов комиссии, участвовавших в заседании. Заседание ГЭК проводится председателем ГЭК. При равном числе голосов председатель обладает правом решающего голоса.

Протоколы заседаний комиссий подписываются председателем. Протокол заседания итоговой (государственной) экзаменационной комиссии также подписывается секретарем итоговой (государственной) экзаменационной комиссии.

Протоколы заседаний комиссий сшиваются в книги и хранятся в архиве Института НМФО.

Отчет о работе ГЭК ежегодно докладывается на Ученом совете Института НМФО ФГБОУ ВО ВолгГМУ Минздрава России.

5. ПРОГРАММА ГОСУДАРСТВЕННОГО ЭКЗАМЕНА.

5.1. МЕТОДИЧЕСКИЕ РЕКОМЕНДАЦИИ ОРДИНАТОРАМ ПО ПОДГОТОВКЕ К ГОСУДАРСТВЕННОМУ ЭКЗАМЕНУ.

Подготовка к итоговой (государственной итоговой) аттестации должна осуществляться в соответствии с программой государственного экзамена по вопросам и задачам, которые впоследствии войдут в экзаменационные билеты. В процессе подготовки к экзамену следует опираться на рекомендованную учебную и научную литературу, последние федеральные клинические рекомендации.

Для систематизации знаний необходимо посещение ординаторами предэкзаменационных консультаций по вопросам, включенным в программу итогового / государственного экзамена, которые проводятся выпускающей кафедрой по расписанию, накануне экзаменов.

Содержимое ответов ординатора на итоговом / государственном экзамене должно соответствовать требованиям ФГОС высшего образования по специальности 31.08.11 «Ультразвуковая диагностика». Ординатор выпускник должен продемонстрировать уровень сформированности универсальных и профессиональных компетенций для самостоятельного решения профессиональных задач различной степени сложности. В процессе подготовки рекомендуется составить расширенный план ответа на каждый вопрос. Материал по раскрываемому вопросу необходимо излагать структурировано и логически. По своей форме ответ должен быть уверенным и четким. Необходимо следить за культурой речи, и не допускать ошибок в произношении терминов.

5.2 ПЕРЕЧЕНЬ ОСНОВНЫХ РАЗДЕЛОВ ДИСЦИПЛИНЫ:

Рабочие программы дисциплин:

- Правовые основы медицинской деятельности, организация работы службы лучевой диагностики, история лучевой диагностики;
- Физико-технические основы ультразвукового метода исследования;
- Ультразвуковая диагностика заболеваний органов брюшной полости;
- Ультразвуковая диагностика в уронефрологии;
- Ультразвуковая диагностика поверхностно расположенных структур и лимфатической системы;
- Ультразвуковая диагностика в гинекологии;
- Ультразвуковая диагностика в акушерстве;
- Ультразвуковая диагностика мягких тканей и суставов опорно-двигательного аппарата;
- Ультразвуковая диагностика заболеваний сердечно-сосудистой системы;
- Ультразвуковая диагностика в неонатологии;
- Интервенционная ультразвуковая диагностика;

5.3 ФОНД ОЦЕНОЧНЫХ СРЕДСТВ К ИТОГОВОЙ (ГОСУДАРСТВЕННОЙ ИТОГОВОЙ) АТТЕСТАЦИИ

Фонд оценочных средств к ГИА подготовки кадров высшей квалификации в ординатуре по специальности 31.08.11 «Ультразвуковая диагностика» включает:

- задания в тестовой форме
- вопросы для оценки практических навыков (для II этапа ГИА)
- вопросы для собеседования (для III этапа ГИА)
- ситуационные задачи

5.3.1 ПРИМЕРЫ ТЕСТОВЫХ ЗАДАНИЙ ДЛЯ ИТОГОВОЙ (ГОСУДАРСТВЕННОЙ ИТОГОВОЙ) АТТЕСТАЦИИ В ОРДИНАТУРЕ ПО СПЕЦИАЛЬНОСТИ 31.08.11 «УЛЬТРАЗВУКОВАЯ ДИАГНОСТИКА»

1. При максимальном градиенте давления 25-50 мм рт.ст. Характерен _____ стеноз клапана ЛА:

умеренный

выраженный

незначительный

тяжелый

2. Гравидарная гиперплазия эндометрия может не определяться при:

эктопической беременности иных локализаций

маточной беременности малого срока

шеечной беременности

маточной беременности большого срока

3. Согласно номенклатуре городскую больницу относят к медицинским организациям:

лечебно-профилактическим

особого типа

краевым

по надзору в сфере защиты прав потребителей и благополучия человека

4. Оптимальным диапазоном частот датчика при скрининговом ультразвуковом исследовании молочных желез является (в МГц):

5-10

1,5-3,5

3,5-5

10-15

5. Эхографическая картина эндометрия характеризуется наличием трех гиперэхогенных линий:

в перiovуляторный период менструального цикла

сразу после окончания менструации

перед менструацией

в период менструации

6. Для оптимальной визуализации и оценки состояния митрального клапана при эхокардиографическом исследовании служит:

парастернальная позиция по длинной оси левого желудочка

супрастернальная короткая ось

парастернальная позиция по короткой оси на уровне корня аорты

супрастернальная длинная ось

7. Методом лабораторной диагностики для скрининга рака предстательной железы является определение у больного:

уровня специфического антигена предстательной железы в сыворотке крови

уровня щелочной фосфатазы крови
LE-клеток в толстой капле крови
антигенов системы HLA

8. Одним из эхографических признаков наступившей овуляции считается:
визуализация свободной жидкости в позадиматочном пространстве
уменьшение размеров матки
определение зрелого фолликула диаметром более 10 мм
утолщение эндометрия

9. При локализации рака молочной железы в верхне-внутреннем квадранте
раньше всего поражаются лимфоузлы:
переднего средостения
подмышечные с противоположной стороны
передние и центральные подмышечные прилежащей стороны
передние подмышечные прилежащей стороны

10. Минимальное количество сечений стандартной нейросонографии
новорожденных детей составляет:

- 11**
- 10
- 8
- 9

11. В норме кровоток в венах конечностей синхронизирован с:
дыханием
силой сердечных сокращений
артериальным давлением
атриовентрикулярным проведением

12. Максимальное открытие створок аортального клапана в норме составляет
_____ мм:

- не менее 17**
- 24
- 30
- 4

13. В норме тип кровотока по подключичной артерии:
магистральный
коллатерально-измененный
магистрально-измененный
коллатеральный

14. К эхографическим эквивалентам деформирующего артроза коленного
сустава относят:

пролабирование менисков

бурсит

повреждение крестообразных связок

синовит

15. Площадь отверстия митрального клапана при умеренном стенозе составляет (в см²):

1,6 – 2,0

0,5

более 3,0

2,5

5.3.2 ПЕРЕЧЕНЬ ВОПРОСОВ ДЛЯ II ЭТАПА ИТОГОВОЙ (ГОСУДАРСТВЕННОЙ ИТОГОВОЙ) АТТЕСТАЦИИ В ОРДИНАТУРЕ ПО СПЕЦИАЛЬНОСТИ 31.08.11 «УЛЬТРАЗВУКОВАЯ ДИАГНОСТИКА»

ПРАКТИЧЕСКАЯ ЧАСТЬ:

1. Биологическое действие ультразвука. Обеспечение безопасности врача и пациента при работе с ультразвуковыми приборами. Принцип ALARM/
2. Ультразвуковое сканирование печени. Подготовка пациента к исследованию печени. Основные измерения, оценка ультразвуковой анатомии органа. Ультразвуковая диагностика заболеваний печени
3. Протокол ультразвукового исследования органов брюшной полости и забрюшинного пространства.
4. Ультразвуковое сканирование желчного пузыря, основные измерения, оценка анатомии органа. Ультразвуковая диагностика заболеваний желчного пузыря.
5. Ультразвуковое сканирование поджелудочной железы, основные измерения, оценка анатомии органа. Ультразвуковая диагностика заболеваний поджелудочной железы.
6. Ультразвуковое исследование органов брюшной полости в стандартном (серошкальном) режиме.
7. Ультразвуковое сканирование почек, методика исследования,

основные измерения, оценка анатомии органа. Ультразвуковая диагностика заболеваний почек.

8. Ультразвуковое сканирование мочевого пузыря, основные измерения, оценка анатомии органа. Ультразвуковая диагностика заболеваний мочевого пузыря.
9. Ультразвуковое сканирование органов мошонки, основные измерения, оценка анатомии органа. Ультразвуковая диагностика заболеваний органов мошонки.
10. Ультразвуковое сканирование надпочечников, основные измерения, оценка анатомии органа. Ультразвуковая диагностика заболеваний надпочечников.
11. Ультразвуковое сканирование селезенки, основные измерения, оценка анатомии органа. Ультразвуковая диагностика заболеваний селезенки.
12. Ультразвуковое сканирование щитовидной железы, основные измерения, оценка анатомии органа. Ультразвуковая диагностика заболеваний щитовидной железы.
13. Протокол ультразвукового исследования щитовидной железы. Система TI-RADS.
14. Ультразвуковое сканирование молочной железы, методика, оценка анатомии органа. Ультразвуковая диагностика заболеваний молочной железы.
15. Протокол ультразвукового исследования молочных желез. Система BI-RADS.
16. Эхокардиография, методики, оценка анатомии органа. Эхографические показатели структуры и показатели центральной гемодинамики.
17. Ультразвуковое исследования сердца в М-режиме, В-режиме, в режиме ЦДК и спектральном доплеровском режимах.
18. Оценка данных эхокардиографического исследования при врожденных пороках сердца.

19. Оценка данных эхокардиографического исследования при приобретенных пороках сердца.
20. Оценка данных эхокардиографического исследования при ишемической болезни сердца.
21. Протокол эхокардиографического исследования.
22. Ультразвуковое сканирование сосудов, методика, оценка анатомии органа.
23. Триплексное ультразвуковое исследование больных с окклюзирующими состояниями сосудов нижних конечностей.
24. Триплексное ультразвуковое исследование больных атеросклеротического поражения брахиоцефальных сосудов.
25. Протокол ультразвукового исследования сосудов.
26. Ультразвуковое сканирование лимфатических узлов, методика, оценка анатомии органа
27. Ультразвуковое сканирование матки (трансабдоминальное и трансвагинальное сканирование), основные измерения, оценка анатомии органа. Ультразвуковая диагностика заболеваний матки.
28. Стандартизация ультразвукового исследования матки. Система MUSA.
29. Стандартизация ультразвукового исследования эндометрия. Система IETA.
30. Ультразвуковое сканирование яичников и маточных труб (трансабдоминальное и трансвагинальное сканирование), основные измерения, оценка анатомии органа. Ультразвуковая диагностика заболеваний яичников и маточных труб.
31. Стандартизация ультразвукового исследования яичников. Система O-RADS.
32. Протокол ультразвукового исследования органов малого таза у женщин.
33. Ультразвуковое сканирование плода в 1 триместре, основные

измерения, оценка анатомии плода. Ультразвуковая диагностика аномалий развития плода.

34. Методика измерения воротникового пространства и косточек носа плода в 11-14 недель беременности
35. Ультразвуковое сканирование плода во 2-3 триместре, основные измерения, оценка анатомии плода. Ультразвуковая диагностика аномалий развития плода.
36. Методика изучения анатомии ЦНС плода во 2-3 триместрах беременности. Ультразвуковая диагностика аномалий развития ЦНС плода.
37. Методика изучения анатомии лица плода во 2-3 триместрах беременности. Ультразвуковая диагностика аномалий развития лица.
38. Методика изучения анатомии сердца плода во 2-3 триместрах беременности, получение изображения четырехкамерного среза сердца и среза через 3 сосуда и трахею. Ультразвуковая диагностика аномалий развития сердца плода.
39. Методика изучения анатомии легких плода во 2-3 триместрах беременности. Ультразвуковая диагностика аномалий развития легких плода.
40. Методика изучения анатомии ЖКТ плода во 2-3 триместрах беременности. Ультразвуковая диагностика аномалий развития ЖКТ плода.
41. Методика изучения анатомии МВС плода во 2-3 триместрах беременности. Ультразвуковая диагностика аномалий развития МВС.
42. Методика изучения анатомии опорно-двигательного аппарата плода во 2-3 триместрах беременности. Ультразвуковая диагностика аномалий развития опорно-двигательного аппарата плода.
43. Методика доплерографии во время беременности. Ультразвуковое исследование маточно-плацентарного кровотока.
44. Ультразвуковое сканирование головного мозга новорожденного,

методика, основные измерения, оценка анатомии органа.
Ультразвуковая диагностика заболеваний головного мозга.

45. Ультразвуковое сканирование тазобедренных суставов новорожденного, методика, основные измерения, оценка анатомии органа. Ультразвуковая диагностика заболеваний тазобедренных суставов новорожденного.
46. Ультразвуковое исследование опорно-двигательного аппарата. Методика. Показания.
47. Протокол ультразвукового исследования при неотложных состояниях области живота.
48. Протокол ультразвукового исследования при неотложных состояниях области грудной клетки.
49. Подготовка ультразвукового сканера к работе.
50. Правила эксплуатации ультразвуковых аппаратов. Метрология.
51. Управление настройками прибора в В-режиме
52. Управление настройками прибора в доплеровских режимах (ЦДК, энергетический Доплер, импульсно-волновой и др).
53. Оптимизация ультразвуковых изображений в В-режиме
54. Оптимизация ультразвуковых изображений в доплеровских режимах
55. Основные отличительные признаки артефактов ультразвукового сканирования и способы их коррекции.
56. Последовательность действий для получения корректной диагностической информации при проведении комплексного (цветового и спектрального) доплеровского исследования сосудов.
57. Спектральный доплеровский режим. Допплерографическая характеристика кровотока. Качественная и количественная характеристика доплерограммы.
58. Режим цветового доплеровского картирования. Качественная характеристика доплерограммы.
59. Трехмерная эхография. Принцип метода. Возможности визуализации.

Показания и противопоказания.

60. Соноэластография. Виды. Возможности и ограничения.

5.3.3. Перечень вопросов ДЛЯ III ЭТАПА итоговой (государственной итоговой) по специальности 31.08.11 «Ультразвуковая диагностика».

ТЕОРЕТИЧЕСКАЯ ЧАСТЬ:

1. Виды ультразвуковых исследований в ультразвуковой диагностике
2. Вопросы этики и деонтологии в профессиональной деятельности врача ультразвуковой диагностики
3. Охрана труда медицинских работников подразделения ультразвуковой диагностики
4. Ультразвуковая диагностика заболеваний легких.
5. Ультразвуковая диагностика воспалительных заболеваний легких, ассоциированных с коронавирусом COVID-19
6. Ультразвуковая диагностика органов грудной клетки. Ультразвуковая диагностика плевритов, эмпием плевры, объемных образований плевры. Ультразвуковая диагностика объемных образований средостения.
7. Ультразвуковая диагностика неопухолевых заболеваний почек. Диффузные заболевания почечной паренхимы. Мочекаменная болезнь. Дилатация верхних мочевых путей.
8. Ультразвуковая диагностика рака предстательной железы.
9. Допплерографическая диагностика поражений почечных сосудов при различных заболеваниях (стеноз почечных артерий, инфаркты почек, заболевания паренхимы, острая и хроническая почечная недостаточность)
10. Ультразвуковая диагностика доброкачественных и злокачественных опухолей почек. Дифференциальная диагностика.
11. Ультразвуковая диагностика доброкачественных и злокачественных опухолей надпочечников. Дифференциальная диагностика.

12. Ультразвуковая диагностика заболеваний нижней полой вены и ее ветвей, воротной вены и ее ветвей. Ультразвуковая диагностика изменений в системе нижней полой вены и ее ветвях, воротной вены и ее ветвях при заболеваниях внутренних органов
13. Ультразвуковая диагностика неопухолевых очаговых заболеваний и поражений печени.
14. Ультразвуковая диагностика доброкачественных и злокачественных опухолей почек. Дифференциальная диагностика.
15. Ультразвуковая диагностика доброкачественных и злокачественных опухолей надпочечников. Дифференциальная диагностика.
16. Ультразвуковая диагностика неопухолевых заболеваний предстательной железы (доброкачественная гиперплазия, воспалительные заболевания предстательной железы).
17. Ультразвуковая диагностика неопухолевых заболеваний органов мошонки (микролитиаз яичек, гидроцеле, гематоцеле, варикоцеле)
18. Ультразвуковая диагностика неопухолевых заболеваний мочевого пузыря (конкременты, воспалительные заболевания, травмы мочевого пузыря).
19. Ультразвуковая диагностика доброкачественных и злокачественных опухолей мочевого пузыря. Дифференциальная диагностика.
20. Ультразвуковая диагностика острого аппендицита и его осложнений.
21. Ультразвуковая диагностика приобретенных клапанных пороков сердца. Митральный стеноз. Митральная недостаточность.
22. Ультразвуковая диагностика приобретенных клапанных пороков сердца. Стеноз клапана легочной артерии. Легочная недостаточность.
23. Ультразвуковая диагностика врожденных пороков сердца. Тетрада Фалло. Аномалия Эбштейна. ОАК.
24. Ультразвуковая диагностика врожденных пороков сердца. Комплекс Эйзенменгера. Первичная легочная гипертензия. Атрезия трикуспидального клапана. Единственный желудочек.

25. Ультразвуковая диагностика врожденных пороков сердца.
Надклапанные и подклапанные стенозы. Коарктация аорты.
26. Ультразвуковая диагностика при ишемической болезни сердца.
Ультразвуковая диагностика инфекционного эндокардита и его осложнений.
27. Ультразвуковая диагностика врожденных пороков сердца. Пороки с шунтированием крови (ДМЖП, ДМПП, ОАП)
28. Ультразвуковая диагностика врожденных пороков сердца.
Транспозиция магистральных сосудов. Транспозиция желудочков.
29. Ультразвуковая диагностика патологии перикарда. Ультразвуковая диагностика внутрисердечных образований.
30. Ультразвуковая диагностика неотложных состояний. Травматическое поражение органов грудной клетки
31. Эхокардиографическое исследование в оценке систолической и диастолической функций левого и правого желудочков. Варианты нарушения диастолической функции желудочков.
32. Ультразвуковая диагностика врожденных пороков сердца. Пороки с шунтированием крови (ДМЖП, ДМПП, ОАП).
33. Ультразвуковая диагностика патологии церебральных артерий и нарушений мозгового кровообращения Ультразвуковая диагностика патологии подключичных и позвоночных артерий кровообращения.
34. Ультразвуковая диагностика заболеваний артерий верхних и нижних конечностей.
35. Ультразвуковая диагностика заболеваний вен верхних и нижних конечностей.
- 36.. Ультразвуковая диагностика патологии подключичных и позвоночных артерий.
37. Ультразвуковая диагностика патологии сонных артерий.
38. Ультразвуковая диагностика заболеваний нижней полой вены и ее ветвей, воротной вены и ее ветвей. Ультразвуковая диагностика

изменений в системе нижней полой вены и ее ветвях, воротной вены и ее ветвях при заболеваниях внутренних органов.

39. Ультразвуковое исследование в I триместре беременности. Эхографические маркеры хромосомных аномалий.
40. Ультразвуковая диагностика неопухолевых заболеваний селезенки. Неопухолевые очаговые поражения селезенки (кисты, инфаркты, абсцессы). Травматические поражения селезенки
41. Ультразвуковая диагностика рака предстательной железы.
42. Ультразвуковой скрининг во II триместре беременности. Оценка маркеров хромосомных аномалий и пренатальная диагностика врожденных пороков. Конечности.
43. Ультразвуковой скрининг во II триместре беременности. Оценка маркеров хромосомных аномалий и пренатальная диагностика врожденных пороков. Опорно-двигательная систем
44. Ультразвуковой скрининг во II триместре беременности. Оценка маркеров хромосомных аномалий и пренатальная диагностика врожденных пороков. Органы грудной клетки
45. Ультразвуковой скрининг во II триместре беременности. Оценка маркеров хромосомных аномалий и пренатальная диагностика врожденных пороков. Позвоночник
46. Ультразвуковой скрининг во II триместре беременности. Оценка маркеров хромосомных аномалий и пренатальная диагностика врожденных пороков. Головной мозг.
47. Ультразвуковой скрининг во II триместре беременности. Оценка маркеров хромосомных аномалий и пренатальная диагностика врожденных пороков. Органы брюшной полости.
48. Ультразвуковой скрининг во II триместре беременности. Оценка маркеров хромосомных аномалий и пренатальная диагностика врожденных пороков. Мочевыделительная система.

49. Ультразвуковой скрининг во II триместре беременности. Оценка маркеров хромосомных аномалий и пренатальная диагностика врожденных пороков. Легкие.
50. Ультразвуковая диагностика заболеваний и поражений опорно-двигательного аппарата
51. Ультразвуковой скрининг во II триместре беременности. Оценка маркеров хромосомных аномалий и пренатальная диагностика врожденных пороков. Лицевые структуры.
52. Ультразвуковая оценка плаценты
53. Ультразвуковая оценка пуповины.
54. Допплерография маточно-плацентарного и плодового кровотока.
55. Эхографические маркеры хромосомных аномалий (носовые кости, фронтомаксиллярный угол, венозный проток, трикуспидальная регургитация).
56. Ультразвуковая диагностика заболеваний позвоночного столба и спинного мозга новорожденного.
57. Ультразвуковая диагностика неопухолевых и опухолевых заболеваний головного мозга новорожденного.
58. Ультразвуковая диагностика врожденного вывиха бедра новорожденного.
59. Ультразвуковая диагностика заболеваний центральной нервной системы у новорожденных (нейросонография). Методика НСГ. Стандартные и дополнительные срезы сканирования.
60. Нейросонография. Ультразвуковая диагностика вентрикуломегалии, гидроцефалии, внутрижелудочковых кровоизлияний
61. Ультразвуковая диагностика доброкачественных очаговых поражений щитовидной железы (кисты, узловой зоб, аденомы). Классификация TI-RADS
62. Ультразвуковая диагностика доброкачественных и злокачественных опухолей околощитовидных желез. Дифференциальная диагностика.

63. Ультразвуковая диагностика злокачественных опухолей щитовидной железы. Ультразвуковая диагностика рецидивных опухолей щитовидной железы. Классификация TI-RADS
64. Ультразвуковая диагностика доброкачественных и злокачественных опухолей околощитовидных желез. Дифференциальная диагностика.
65. Ультразвуковая диагностика неопухолевых заболеваний молочной железы (гинекомастия, дисгормональная гиперплазия, кисты, воспалительные заболевания молочных желез). Классификация BI-RADS.
66. Ультразвуковая диагностика доброкачественных опухолей и опухолевидных процессов молочной железы. Дифференциальная диагностика. Классификация BI-RADS.
67. Ультразвуковая диагностика злокачественных опухолей молочной железы. Дифференциальная диагностика. Система BI-RADS.
68. Ультразвуковая диагностика патологии миометрия. Опухоли миометрия
69. Ультразвуковая диагностика эндокринной патологии яичников.
70. Ультразвуковая диагностика генитального наружного эндометриоза.
71. Ультразвуковая диагностика глубокого эндометриоза
72. Ультразвуковая диагностика аденомиоза
73. Ультразвуковая диагностика патологии эндометрия. Гиперпластические процессы эндометрия.
74. Ультразвуковая диагностика опухолевидных образований яичников. Система O-RADS.
75. Ультразвуковая диагностика опухолей яичников. Система O-RADS.
76. Ультразвуковая диагностика воспалительных заболеваний органов женского малого таза.
77. Ультразвуковая диагностика эктопической беременности.
78. Доброкачественные изменения лимфатической системы (лимфатических узлов). Воспалительные изменения (лимфадениты, лимфаденопатии).

79. Первичное поражение лимфатической системы (лимфатических узлов) при лимфогранулематозе (ходжкинская лимфома), неходжкинской лимфоме и гемобластозах.
80. Ультразвуковая диагностика неопухолевых очаговых заболеваний и поражений печени.
81. Ультразвуковая диагностика доброкачественных и злокачественных опухолей печени. Дифференциальная ультразвуковая диагностика.
82. Ультразвуковая диагностика диффузных поражений печени. Жировая дистрофия печени. Острый гепатит. Хронический гепатит. Цирроз печени. Кардиальный фиброз печени.
83. Ультразвуковая диагностика злокачественных опухолей желчного пузыря, внутрипеченочных и внепеченочных желчных протоков.
84. Ультразвуковая диагностика доброкачественных и злокачественных опухолей поджелудочной железы. Дифференциальная диагностика.
85. Ультразвуковая диагностика воспалительных заболеваний поджелудочной железы. Острый панкреатит. Осложнения острого панкреатита. Хронический панкреатит.
86. Ультразвуковая диагностика неопухолевых заболеваний селезенки. Диффузные заболевания селезенки. Спленомегалии, обусловленные различными причинами.
87. Особенности ультразвуковой картины селезенки при гематологических заболеваниях. Изменения регионарной лимфатической системы при заболеваниях селезенки
88. Ультразвуковая диагностика заболеваний брюшного отдела аорты. Ультразвуковая диагностика заболеваний висцеральных ветвей брюшного отдела аорты.
89. Ультразвуковая диагностика заболеваний жечевыводящей системы у детей. Аномалии развития желчного пузыря, внутрипеченочных и внепеченочных желчных протоков.
90. Ультразвуковая диагностика заболеваний желудочно-кишечного тракта

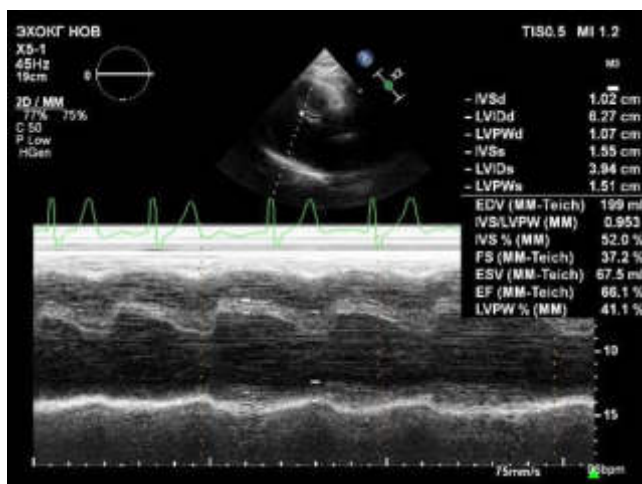
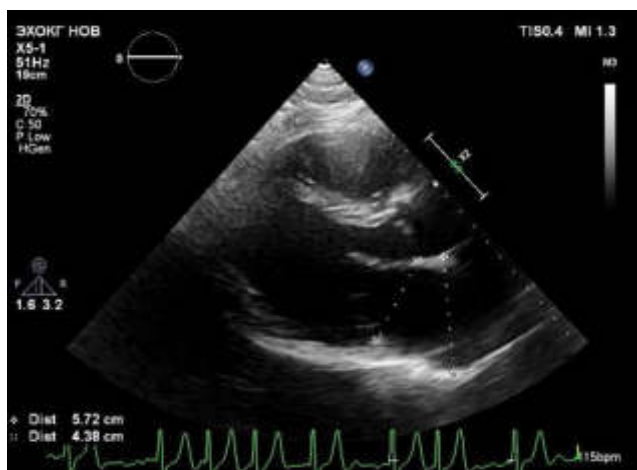
91. Ультразвуковая диагностика кишечной непроходимости.
92. Ультразвуковая диагностика неотложных состояний. Травматическое поражение органов брюшной полости и забрюшинного пространства
93. Ультразвуковая диагностика неотложных состояний. Синдром «острый живот»

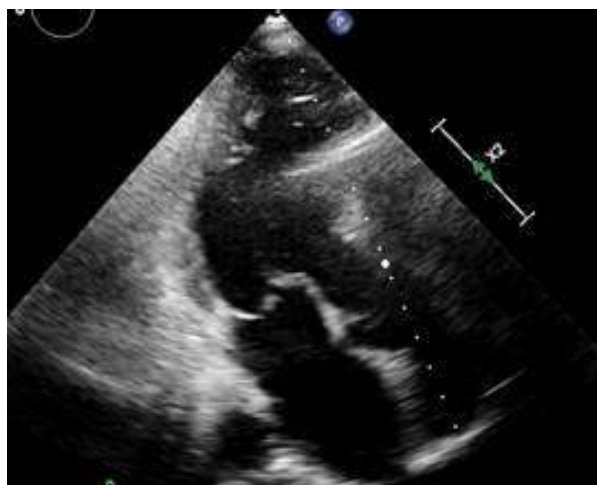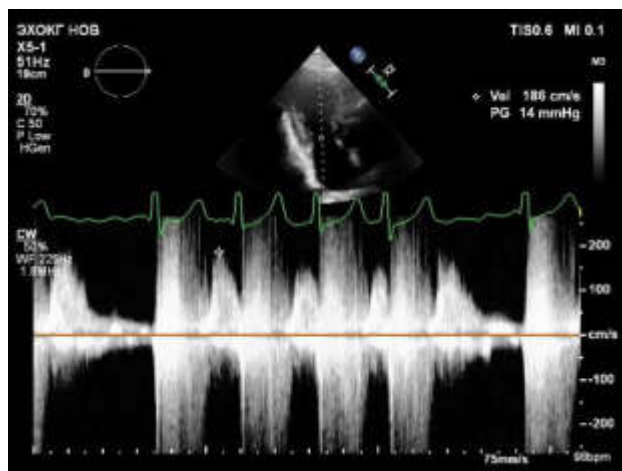
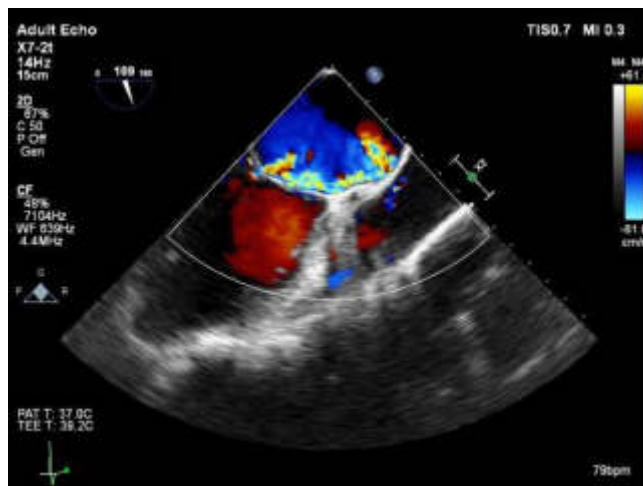
5.3.5 ТИПОВЫЕ СИТУАЦИОННЫЕ ЗАДАЧИ, ВЫНОСИМЫЕ НА III ЭТАП ИТОГОВОЙ (ГОСУДАРСТВЕННОЙ ИТОГОВОЙ) АТТЕСТАЦИИ ПО СПЕЦИАЛЬНОСТИ 31.08.11 «УЛЬТРАЗВУКОВАЯ ДИАГНОСТИКА».

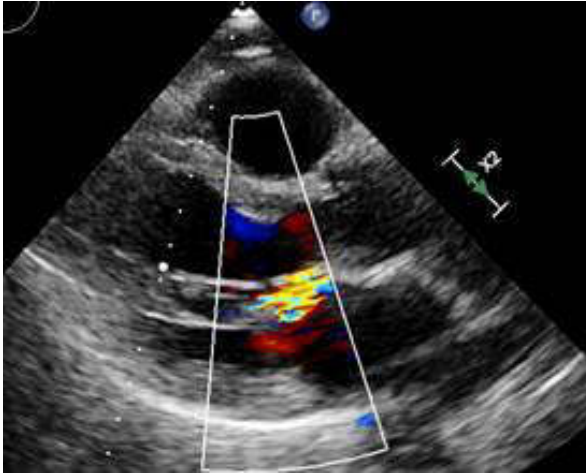
СИТУАЦИОННАЯ ЗАДАЧА №1

Ситуация

Пациент К. 36 лет направлен кардиологом для проведения эхокардиографии





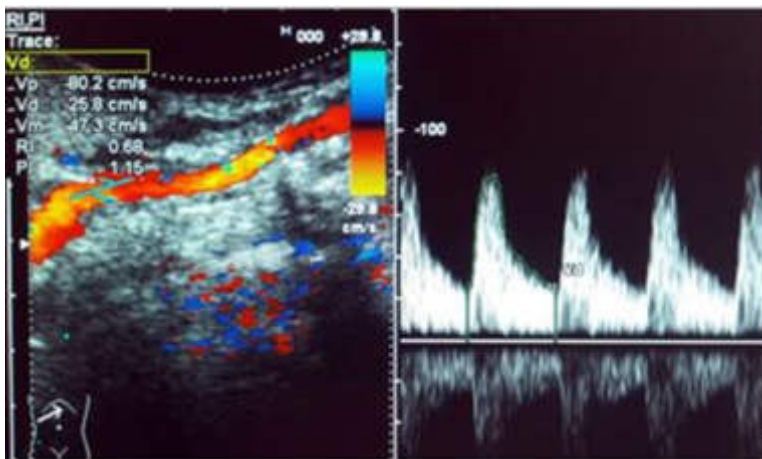


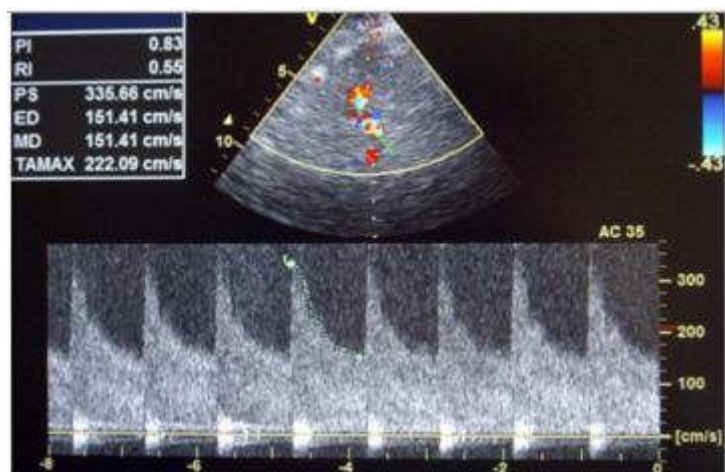
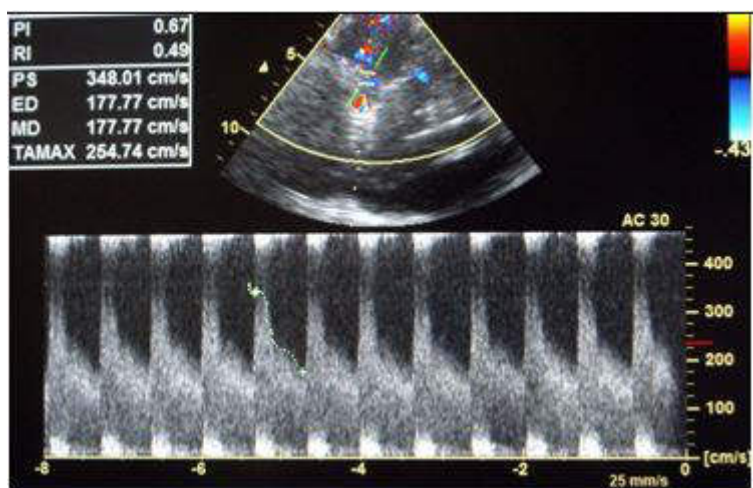
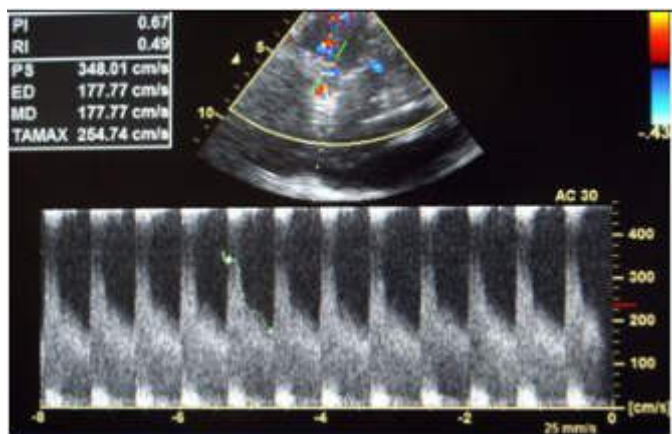
На основании представленных данных какое можно сделать заключение?

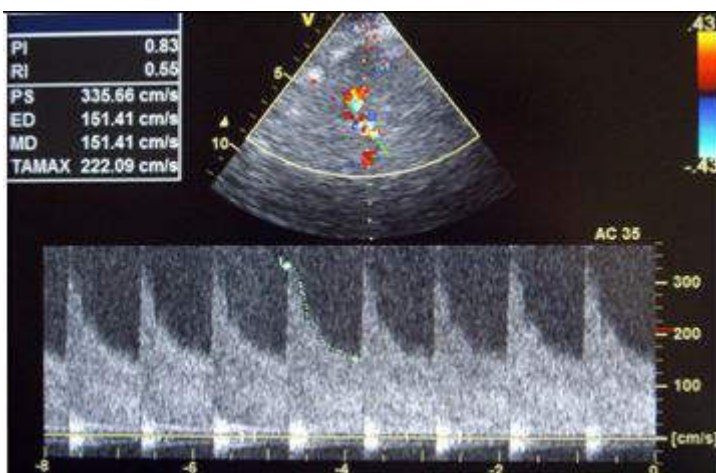
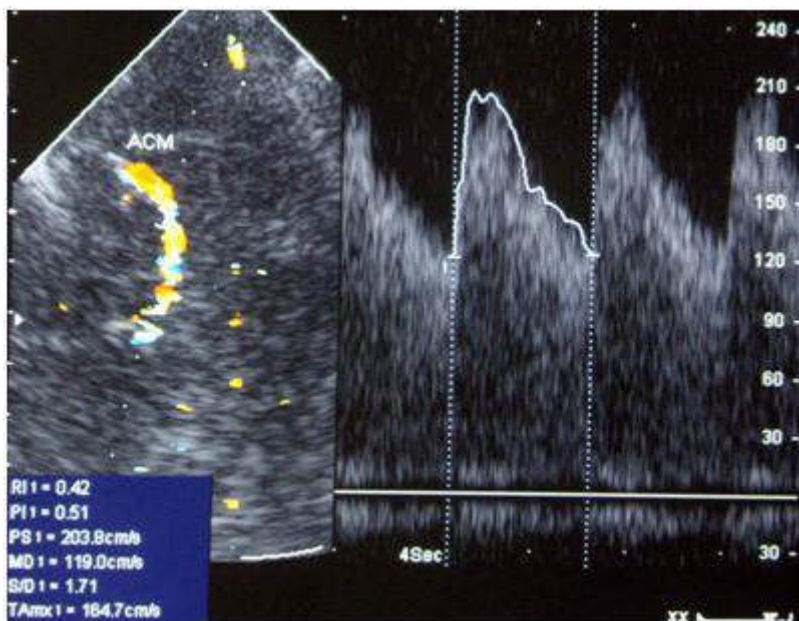
СИТУАЦИОННАЯ ЗАДАЧА №2

Ситуация

Пациент 35 лет доставлен бригадой скорой медицинской помощи в реанимационное отделение регионального сосудистого центра в связи с внезапным появлением интенсивной головной боли, тошноты, рвоты и нарушением сознания на фоне повышения АД до 180/100 мм. рт. ст. В течение трех часов после поступления в стационар было выполнено ультразвуковое исследование брахиоцефальных и интракраниальных артерий.







На основании оценки скоростных показателей кровотока в СМА и расчете индекса Линдегарда можно сделать заключение о наличии у пациента _____

СИТУАЦИОННАЯ ЗАДАЧА №3

Ситуация

Пациент 48 лет обратился в поликлинику по месту жительства.

Жалобы

Дизурические расстройства, боль при дефикации.

Анамнез заболевания

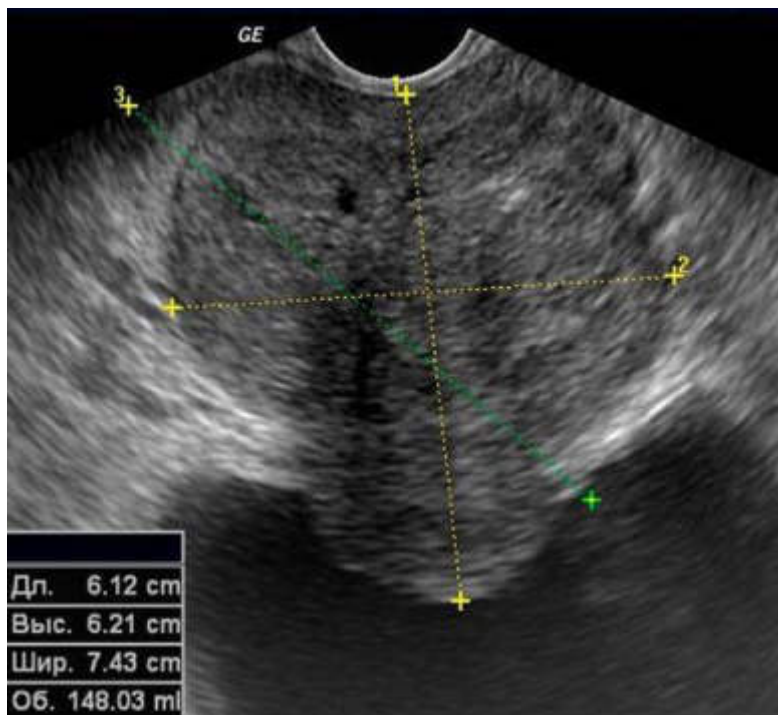
Пациента в течение 2х месяцев беспокоят дизурические расстройства.

Анамнез жизни

Без особенностей.

Объективный статус

При ректальном пальцевом исследовании определяется увеличенная, отечная, резко болезненная железа



На основании выполненного ультразвукового исследования можно сделать заключение о наличии у пациента _____

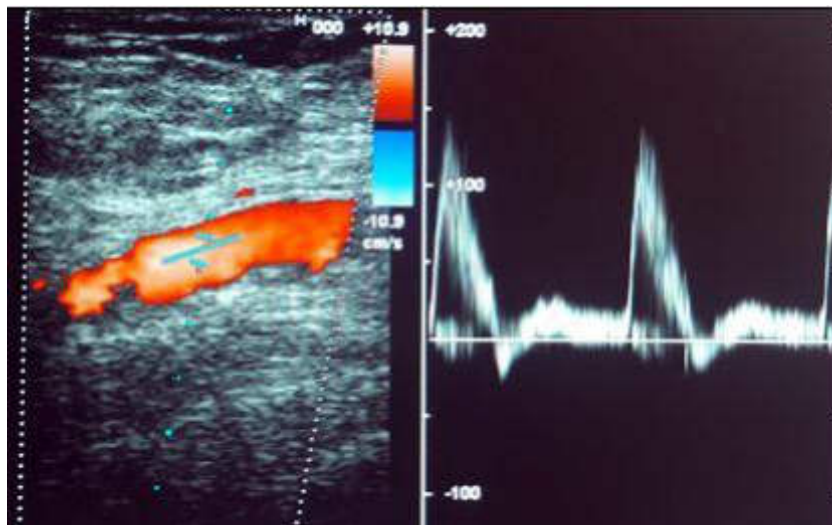
СИТУАЦИОННАЯ ЗАДАЧА №4

Ситуация

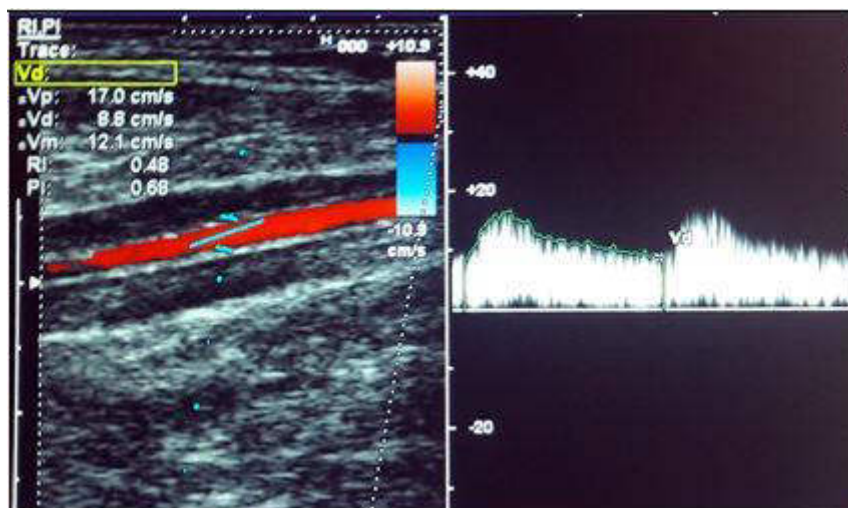
Пациент 52 лет обратился к сосудистому хирургу в связи с жалобами на боли и онемение в правой голени при ходьбе на расстояние более 200 м, направлен на ультразвуковое исследование артерий нижних конечностей.

Изображение 1

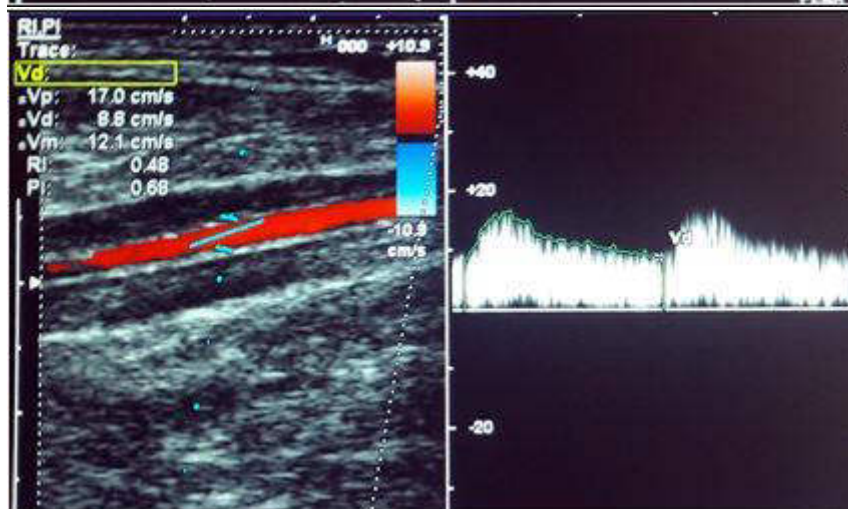
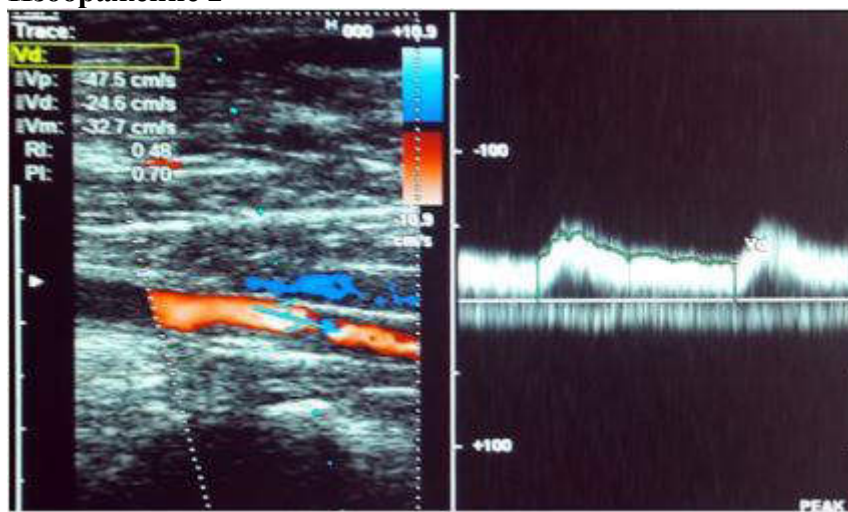
1-1



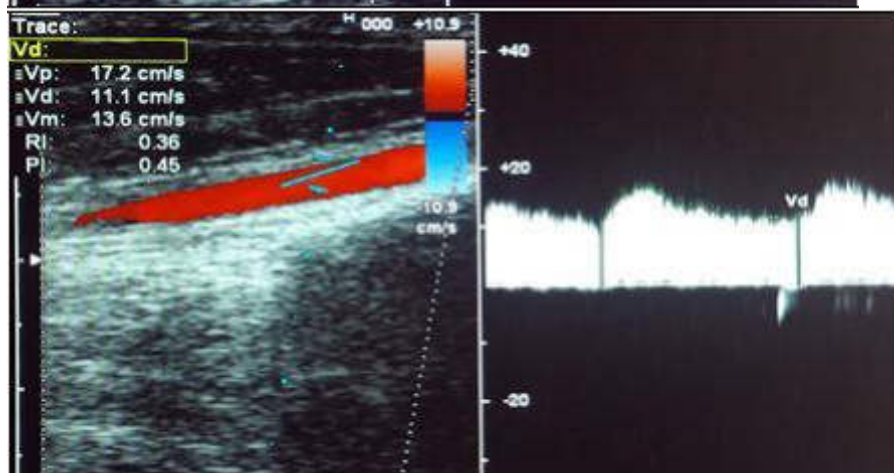
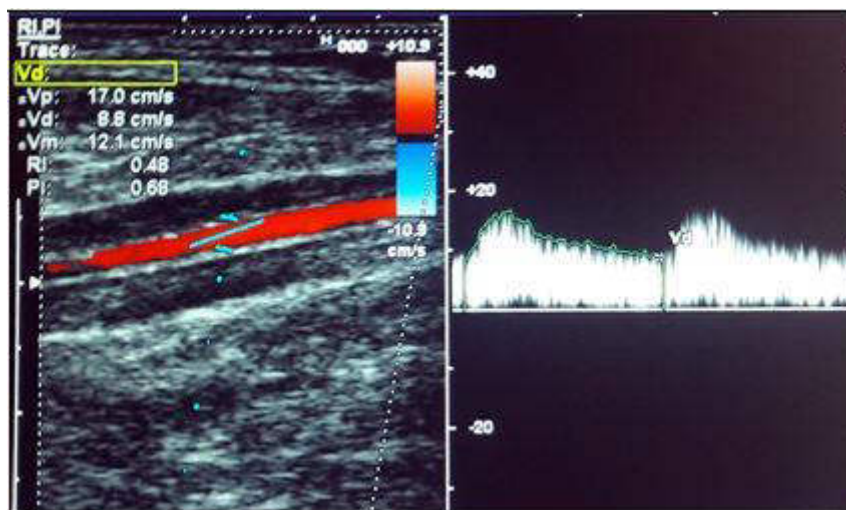
1-2



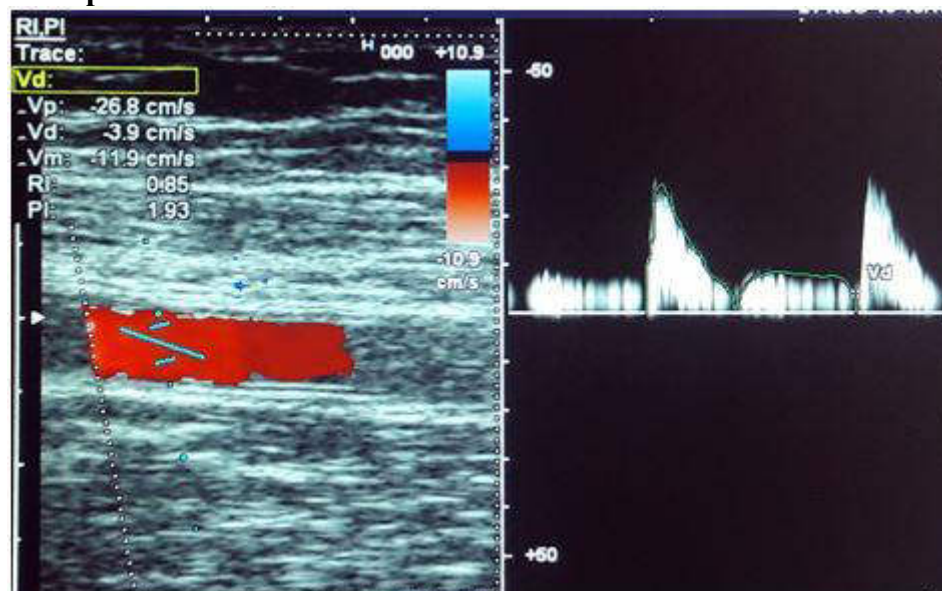
Изображение 2



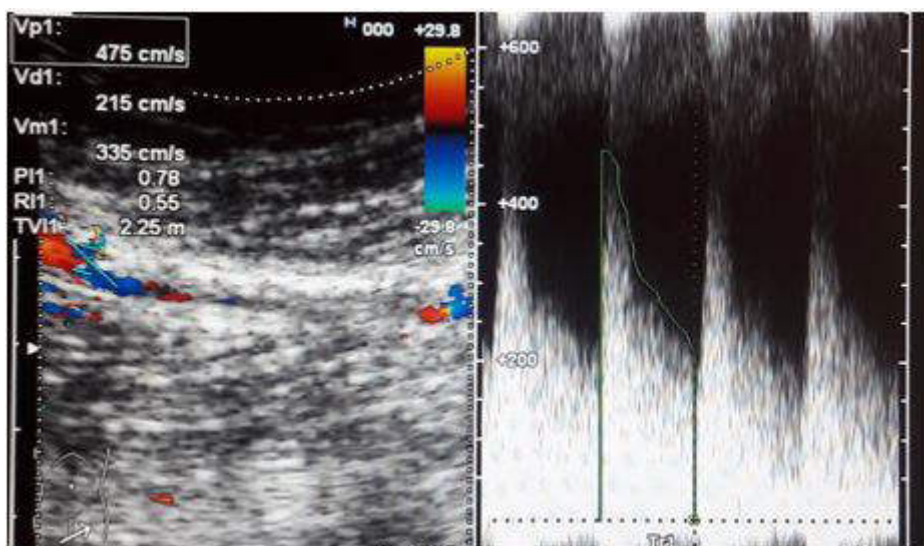
Изображение 3



Изображение 4



Изображение 5



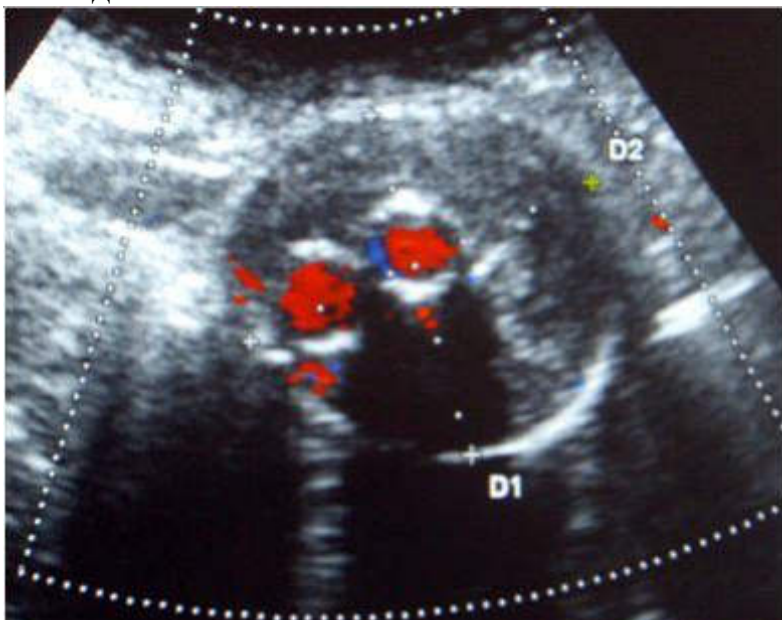
На основании выполненного ультразвукового исследования, включающего анализ гемодинамики в пре-, стенотической и постстенотической зонах, можно сделать заключение о наличии у пациента _____ правой ПБА на уровне средней трети бедра с коллатеральным кровотоком по подколенной и берцовым артериям

СИТУАЦИОННАЯ ЗАДАЧА №5

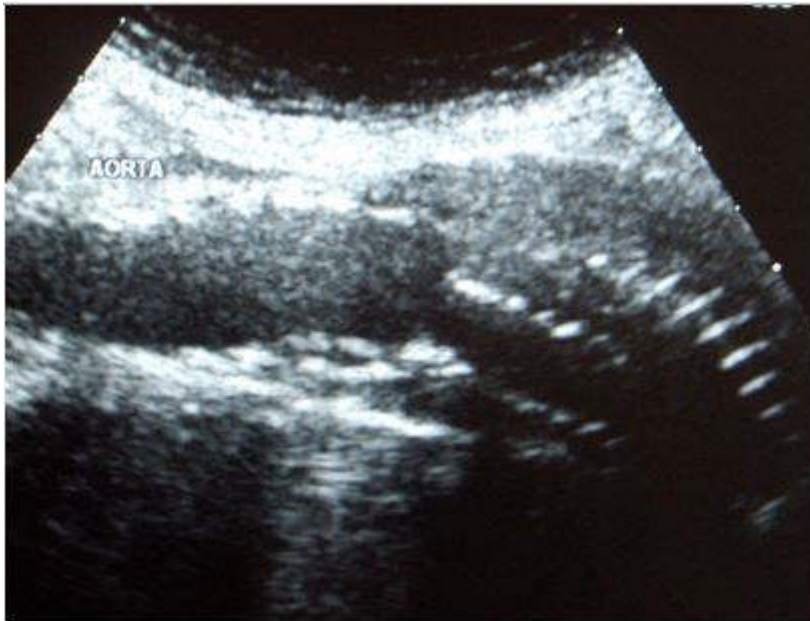
Ситуация

Пациент 62 лет направлен на плановое ультразвуковое исследование через 6 мес после хирургического лечения аневризмы брюшного отдела аорты.

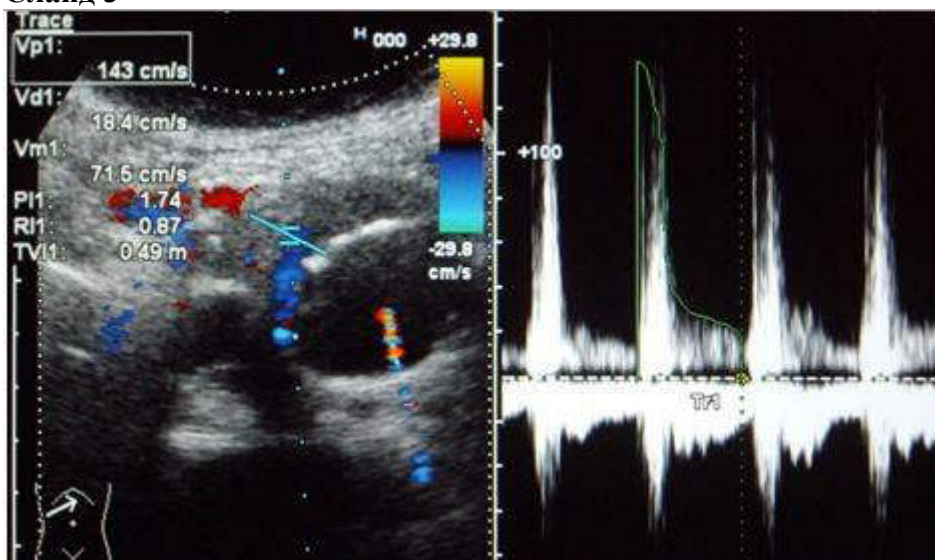
Слайд 1



Слайд 2



Слайд 3

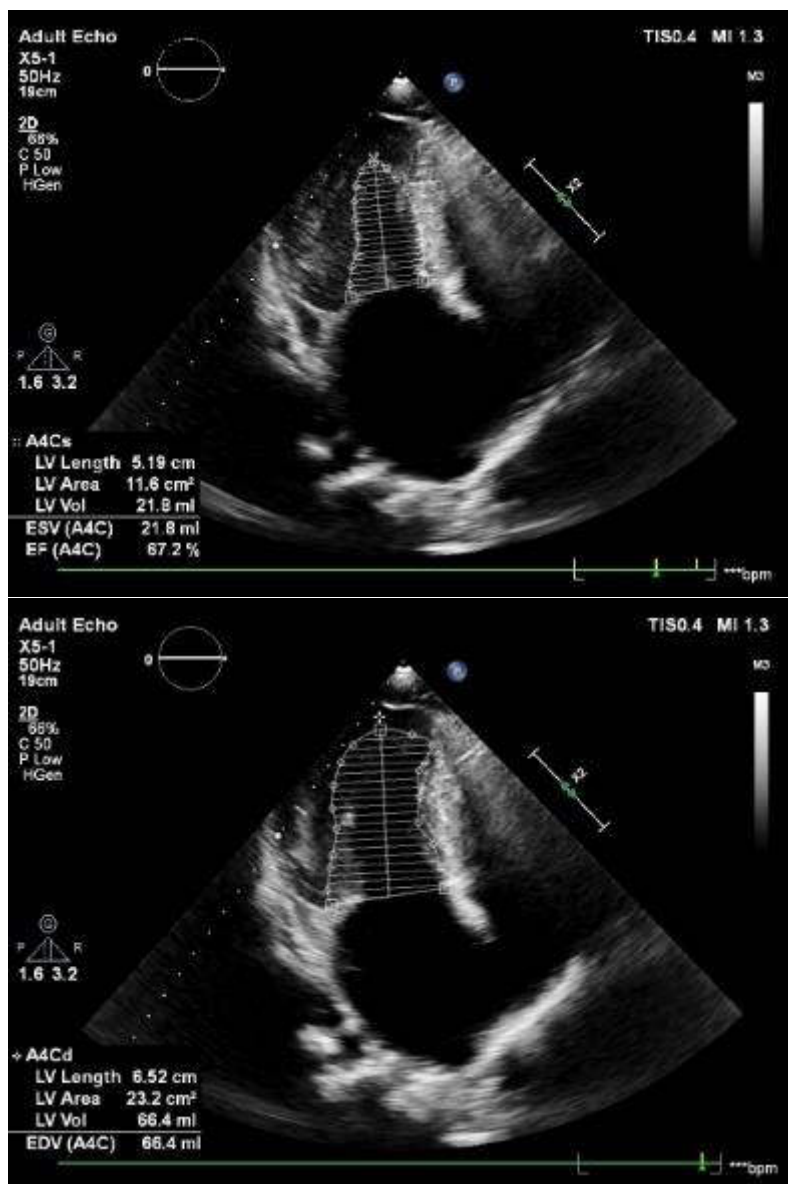


На основании выполненного ультразвукового исследования (Слайд 4) можно сделать заключение о том, что у пациента после эндоваскулярного лечения аневризмы брюшного отдела аорты выявлено осложнение в виде эндолика ____ типа

СИТУАЦИОННАЯ ЗАДАЧА №6

Ситуация

Пациент К. 66 лет направлен кардиологом для проведения эхокардиографии.
Изображение 1



На основании представленных данных какое можно сделать заключение?

СИТУАЦИОННАЯ ЗАДАЧА №7

Ситуация

Пациент 73 лет обследуется с установленным диагнозом «доброкачественная гиперплазия предстательной железы».

Жалобы

На частое мочеиспускание.

Анамнез заболевания

Жалобы беспокоят около 8 лет, ранее проводили УЗИ предстательной железы.

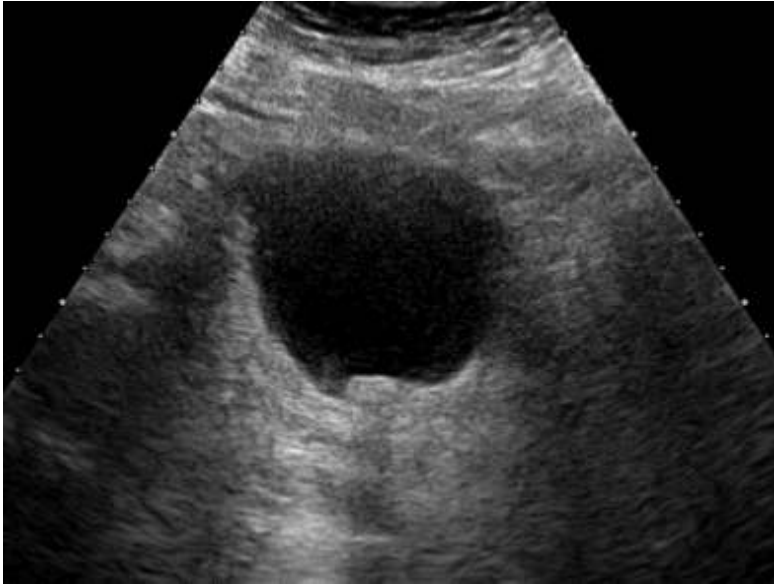Анамнез жизни

Без особенностей.

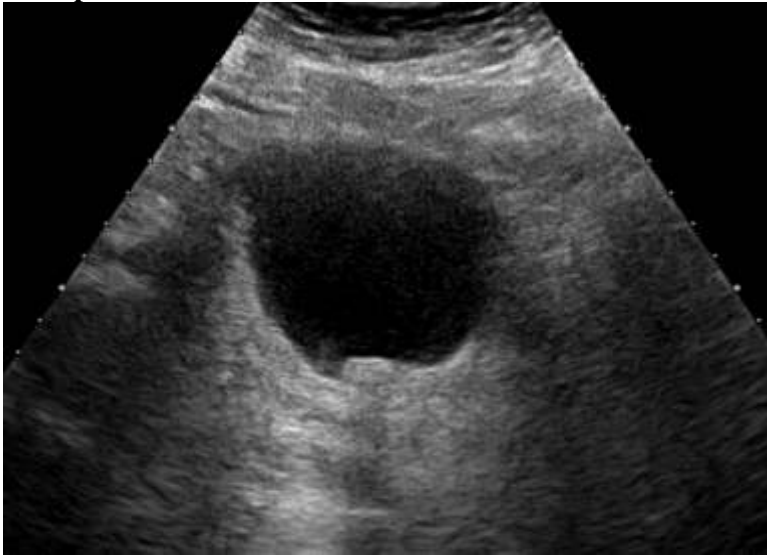
Объективный статус

По результатам лабораторных исследований патологии не выявлено.

Изображение 1



Изображение 2



На основании выполненного ультразвукового исследования можно сделать заключение о наличии у пациента _____ мочевого пузыря

СИТУАЦИОННАЯ ЗАДАЧА №8

Ситуация

Пациентка 48 лет обратилась в стационар для обследования.

Жалобы

Пациент 48 лет обратилась в стационар для обследования плохо поддающейся коррекции артериальной гипертензии.

Анамнез заболевания

Беспокоят жалобы в течение 6 месяцев, наблюдается у врача-кардиолога, купировала приступы повышения АД ингибиторами АПФ.

В связи с учащением приступов пациентка направлена в кардиологическое отделение для дообследования.

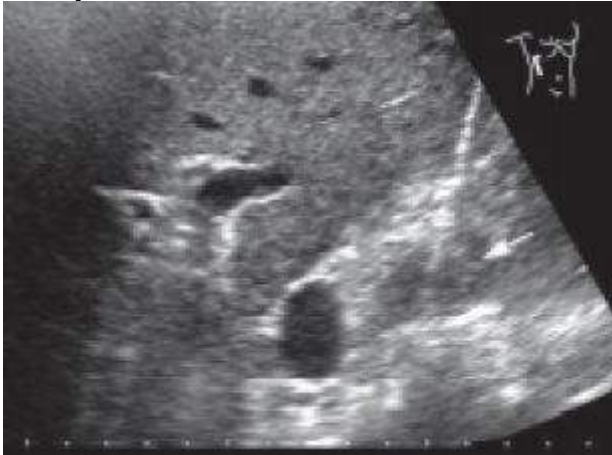Анамнез жизни

Без особенностей.

Объективный статус

Покраснение лица, беспокойство, учащение дыхания и сердцебиения, расширение границы сердца влево.

Изображение 1



На основании выполненного ультразвукового исследования можно сделать заключение о наличии у пациента _____ правого надпочечника

СИТУАЦИОННАЯ ЗАДАЧА №9

Ситуация

Пациент 38 лет обратился к урологу по месту жительства.

Жалобы

На асимметрию яичек.

Анамнез заболевания

Без особенностей

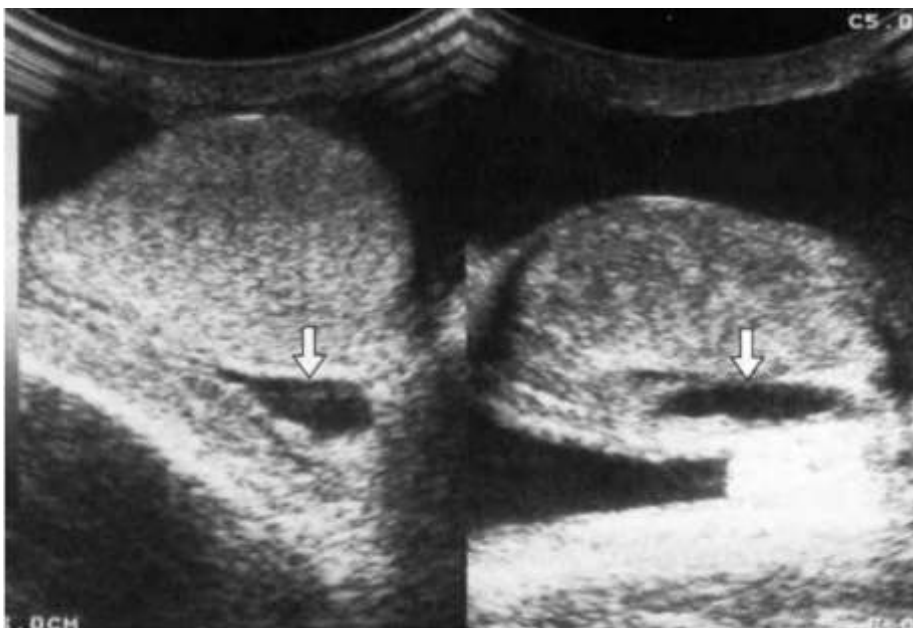
Анамнез жизни

Без особенностей

Объективный статус

Без особенностей

Слайд 1



На основании выполненного ультразвукового исследования можно сделать заключение о наличии у пациента _____

СИТУАЦИОННАЯ ЗАДАЧА №10

Ситуация

Пациент 5 дней жизни, скрининговое исследование.

Жалобы

Нет.

Анамнез заболевания

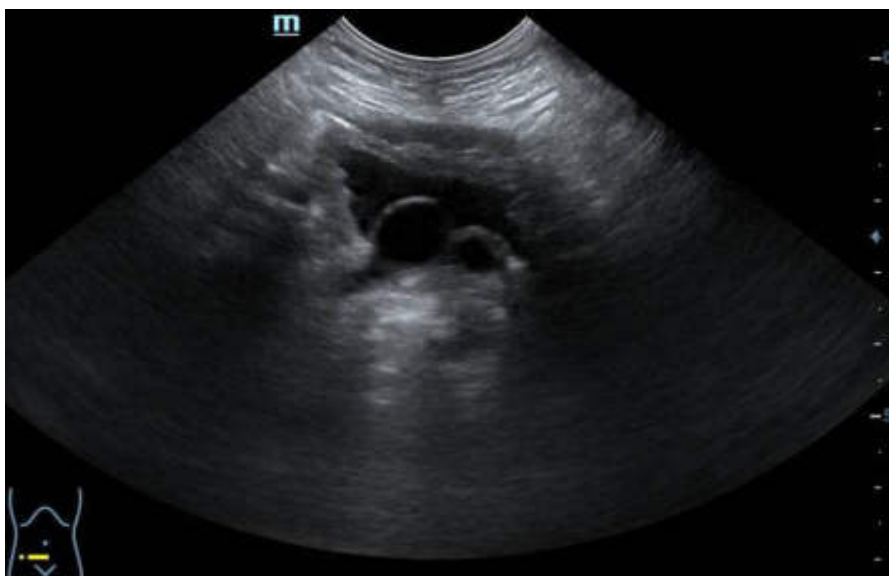Без особенностей.

Анамнез жизни

Без особенностей.

Объективный статус

Без особенностей.



На основании выполненного ультразвукового исследования можно сделать заключение о наличии у пациента _____

6. СПИСОК РЕКОМЕНДУЕМОЙ ЛИТЕРАТУРЫ К ИТОГОВОЙ (ГОСУДАРСТВЕННОЙ ИТОГОВОЙ) АТТЕСТАЦИИ ПО СПЕЦИАЛЬНОСТИ 31.08.11 «УЛЬТРАЗВУКОВАЯ ДИАГНОСТИКА».

1. Основная литература:

Маркина Н. Ю. Ультразвуковая диагностика / С. К. Терновой, Н. Ю. Маркина, М. В. Кислякова ; под ред. С. К. Тернового. - 3-е изд., испр. и доп. - Москва : ГЭОТАР-Медиа, 2020. - 240 с. : ил. - (Карманные атласы по лучевой диагностике). - ISBN 978-5-9704-5619-4. - Текст : электронный // ЭБС "Консультант студента" : [сайт]. - URL:

<https://www.studentlibrary.ru/book/ISBN9785970456194.html>

Лемешко, З. А. Ультразвуковая диагностика заболеваний желудка / Лемешко З. А., Османова З. М. - Москва : ГЭОТАР-Медиа, 2021. - 88 с. - ISBN 978-5-9704-5944-7. - Текст : электронный // ЭБС "Консультант студента" : [сайт]. - URL:

<https://www.studentlibrary.ru/book/ISBN9785970459447.html>

Ультразвуковая мультипараметрическая диагностика патологии молочных желез / А. Н. Сенча [и др.] - Москва : ГЭОТАР-Медиа, 2017. - 360 с. - ISBN 978-5-9704-4229-6. - Текст : электронный // ЭБС "Консультант студента" : [сайт]. - URL: <https://www.studentlibrary.ru/book/ISBN9785970442296.html>

Чуриков, Д. А. Ультразвуковая диагностика болезней вен / Д. А. Чуриков, А. И. Кириенко. - 2-е изд., испр. и доп. - Москва : Литтерра, 2016. - 176 с. - (Иллюстрированные руководства). - ISBN 978-5-4235-0235-5. - Текст : электронный // ЭБС "Консультант студента" : [сайт]. - URL :

<https://www.studentlibrary.ru/book/ISBN9785423502355.html>

Практическая ультразвуковая диагностика в педиатрии / под ред. Труфанова Г. Е. , Иванова Д. О. , Рязанова В. В. - Москва : ГЭОТАР-Медиа, 2018. - 216 с. - ISBN 978-5-9704-4225-8. - Текст : электронный // ЭБС "Консультант студента" : [сайт]. - URL :

<https://www.studentlibrary.ru/book/ISBN9785970442258.html>

2. Дополнительная литература:

Практическая ультразвуковая диагностика : руководство для врачей : в 5 т. Т. 1. Ультразвуковая диагностика заболеваний органов брюшной полости / под ред. Г. Е. Труфанова, В. В. Рязанова. - Москва : ГЭОТАР-Медиа, 2016. - 240 с. - ISBN 978-5-9704-3759-9. - Текст : электронный // ЭБС

"Консультант студента" : [сайт]. - URL : <https://www.studentlibrary.ru/book/ISBN9785970437599.html>

Практическая ультразвуковая диагностика : руководство для врачей : в 5 т. Т. 2. Ультразвуковая диагностика заболеваний органов мочевыделительной системы и мужских половых органов / под ред. Г. Е. Труфанова, В. В. Рязанова - Москва : ГЭОТАР-Медиа, 2016. - 224 с. - ISBN 978-5-9704-3903-6. - Текст : электронный // ЭБС "Консультант студента" : [сайт]. - URL : <https://www.studentlibrary.ru/book/ISBN9785970439036.html>

Практическая ультразвуковая диагностика : руководство для врачей : в 5 т. Т. 3. Ультразвуковая диагностика заболеваний женских половых органов / под ред. Г. Е. Труфанова, В. В. Рязанова - Москва : ГЭОТАР-Медиа, 2016. - 232 с. - ISBN 978-5-9704-3919-7. - Текст : электронный // ЭБС "Консультант студента" : [сайт]. - URL : <https://www.studentlibrary.ru/book/ISBN9785970439197.html>

Практическая ультразвуковая диагностика. Т. 4. Ультразвуковая диагностика в акушерстве / Г. Е. Труфанов, Д. О. Иванов - Москва : ГЭОТАР-Медиа, 2017. - 184 с. - ISBN 978-5-9704-4123-7. - Текст : электронный // ЭБС "Консультант студента" : [сайт]. - URL : <https://www.studentlibrary.ru/book/ISBN9785970441237.html>

Практическая ультразвуковая диагностика. Т. 5. Ультразвуковая диагностика заболеваний молочных желез и мягких тканей / под ред. Г. Е. Труфанова, В. В. Рязанова - Москва : ГЭОТАР-Медиа, 2017. - 240 с. - ISBN 978-5-9704-4032-2. - Текст : электронный // ЭБС "Консультант студента" : [сайт]. - URL : <https://www.studentlibrary.ru/book/ISBN9785970440322.html>

Крюков, Е. В. Лучевая диагностика при заболеваниях системы крови / под общ. ред. Крюкова Е. В. - Москва : ГЭОТАР-Медиа, 2021. - 224 с. - ISBN 978-5-9704-6333-8. - Текст : электронный // ЭБС "Консультант студента" : [сайт]. - URL: <https://www.studentlibrary.ru/book/ISBN9785970463338.html>

Илясова, Е. Б. Лучевая диагностика : учебное пособие / Е. Б. Илясова, М. Л. Чехонацкая, В. Н. Приезжева. - 2-е изд., перераб. и доп. - Москва : ГЭОТАР-Медиа, 2021. - 432 с. - ISBN 978-5-9704-5877-8. - Текст : электронный // ЭБС "Консультант студента" : [сайт]. - URL : <https://www.studentlibrary.ru/book/ISBN9785970458778.html>

Труфанов, Г. Е. Лучевая диагностика (МРТ, КТ, УЗИ, ОФЭКТ и ПЭТ) заболеваний печени : руководство / Труфанов Г. Е., Рязанов В. В., Фокин В. А. ; под ред. Г. Е. Труфанова. - Москва : ГЭОТАР-Медиа, 2008. - 264 с. - ISBN 978-5-9704-0742-4. - Текст : электронный // ЭБС "Консультант студента" : [сайт]. - URL : <https://www.studentlibrary.ru/book/ISBN9785970407424.html>

Кармазановский, Г. Г. Контрастные средства для лучевой диагностики : руководство / Г. Г. Кармазановский, Н. Л. Шимановский. - 2-е изд. ,

перераб. и доп. - Москва : ГЭОТАР-Медиа, 2022. - 672 с. - ISBN 978-5-9704-6604-9. - Текст : электронный // ЭБС "Консультант студента" : [сайт]. - URL : <https://www.studentlibrary.ru/book/ISBN9785970466049.html>

Рыбакова, М. К. Эхокардиография от М. К. Рыбаковой : [руководство] / М. К. Рыбакова, В. В. Митьков, Д. Г. Балдин. - Изд. 2-е. - Москва : Видар-М, 2018. - 588, [6] с. : ил., цв. ил. + 1 CD-ROM. - ISBN 978-5-88429-242-0. - Текст : непосредственный.

Общая ультразвуковая диагностика : практ. рук. по ультразвуковой диагностике / под ред. В. В. Митькова. - Изд. 3-е., перераб. и доп. - Москва : Видар-М, 2019. - 740, [16] с. : ил., цв. ил. - Библиогр.: с. 739-740. - ISBN 978-5-88429-250-5. - Текст : непосредственный.

Детская ультразвуковая диагностика : учебник для ординаторов и врачей, обучающихся по специальностям 14.01.13 "Лучевая диагностика, лучевая терапия", и ординаторов, обучающихся по специальности 31.08.11 "Ультразвуковая диагностика". Т. 2 : Уронефрология / М. И. Пыков [и др.] ; ГБОУ ДПО РМАПО Минздрава России ; под ред. М. И. Пыкова. - Москва : Видар-М, 2014. - 234, [6] с. : ил., цв. ил. - Библиогр.: с. 226-227. - ISBN 978-5-88429-214-7. - Текст : непосредственный.

Детская ультразвуковая диагностика : учебник для ординаторов и врачей, обучающихся по специальностям 14.01.13 "Лучевая диагностика, лучевая терапия", и ординаторов, обучающихся по специальности 31.08.11 "Ультразвуковая диагностика". Т. 3 : Неврология. Сосуды головы и шеи / М. И. Пыков [и др.] ; ГБОУ ДПО РМАПО Минздрава России ; под ред. М. И. Пыкова. - Москва : Видар-М, 2015. - 362, [6] с. : ил., цв. ил. - Библиогр.: с. 353-354. - ISBN 978-5-88429-219-2. - Текст : непосредственный.

Детская ультразвуковая диагностика : учебник для ординаторов и врачей, обучающихся по специальностям 14.01.13 "Лучевая диагностика, лучевая терапия", и ординаторов, обучающихся по специальности 31.08.11 "Ультразвуковая диагностика". Т. 4 : Гинекология / И. А. Озерская [и др.] ; ГБОУ ДПО РМАПО Минздрава России ; под ред. М. И. Пыкова. - Москва : Видар-М, 2016. - 465, [7] с. : ил., цв. ил. - Библиогр.: с. 456-459. - ISBN 978-5-88429-225-3. - Текст : непосредственный.

Детская ультразвуковая диагностика : учебник для ординаторов и врачей, обучающихся по специальностям 14.01.13 "Лучевая диагностика, лучевая терапия", и ординаторов, обучающихся по специальности 31.08.11 "Ультразвуковая диагностика". Т. 5 : Андрология. Эндокринология. Частные вопросы / М. И. Пыков [и др.] ; ГБОУ ДПО РМАПО Минздрава России ; под ред. М. И. Пыкова. - Москва : Видар-М, 2014. - 356, [4] с. : ил., цв. ил. - Библиогр.: с. 355. - ISBN 978-5-88429-230-7. - Текст : непосредственный.

Куликов, В. П. Основы ультразвукового исследования сосудов / В. П. Куликов. - Москва : Видар-М, 2015. - 388, [4] с. : ил., цв. ил. - ISBN 978-5-88429-215-4. – Текст : непосредственный.

Отто, К. Клиническая эхокардиография : практическое руководство / К. Отто ; пер. с англ. под общ. ред. В. А. Сандриков. - Москва : Логосфера, 2019. - 1320 с. : ил. - ISBN 978-5-98657-064-8. – Текст : непосредственный.

Новиков, В. И. Эхокардиография. Методика и количественная оценка / В. И. Новиков, Т. Н. Новикова. - 2-е изд. перераб. и доп. - Москва : МЕДпресс-информ, 2020. - 120 с. : ил. - Библиогр.: с. 116-117. - ISBN 978-5-00030-747-2. – Текст : непосредственный.

Еськин, Н. А. Ультразвуковая диагностика в травматологии и ортопедии [Текст] / Н. А. Еськин. – Москва : МЕДпресс-информ, 2021. – 568 с. : ил. – Библиогр.: с. 561-562. – ISBN 978-5-00030-868-4 – Текст : непосредственный.

Алтынник, Н. А. Ультразвуковая диагностика в акушерстве и гинекологии для начинающих. Норма [Текст] / Н. А. Алтынник ; рец.: Е. Д. Лютая, О. И. Гусева. – Москва : Реал Тайм, 2021. – 264 с. : ил. – Библиогр.: с. 245-246. – ISBN 978-5-903025-98-5 – Текст : непосредственный.

Носенко, Е. М. Ультразвуковое исследование артерий и вен верхних конечностей [Текст] : учебное пособие / Е. М. Носенко, Н. С. Носенко, Л. В. Дадова. – Москва : Издательский дом Видар-М, 2020. – 240 с. : ил. – Библиогр.: с. 336-288. – ISBN 978-5-88429-262-8 – Текст : непосредственный.

Болвиг, Л. Учебник ультразвуковых исследований костно-мышечной системы [Текст] = Textbook on musculoskeletal ultrasound / Л. Болвиг, У. Фредберг, О. Ш. Размуссен ; пер. с англ. А. Н. Хитровой. – Москва : Видар-М, 2020. – 212 с. : цв. ил. – ISBN 978-5-88429-259-8 – Текст : непосредственный.

Медведев, М. В. Скрининговое ультразвуковое исследование в 30-34 недели беременности [Текст] : учебное пособие / М. В. Медведев, Н. А. Алтынник ; рец.: О. И. Гусева, Е. Д. Лютая. – Москва : Реал Тайм, 2018. – 200 с. : ил. – Библиогр.: с. 183-189. – ISBN 978-5-903025-71-8 – Текст : непосредственный.

Интервенционные процедуры под ультразвуковым контролем [Текст] / ред.: В. С. Догра, Саад В. Е. А. ; пер. с англ.: Ю. М. Чеснов, Л. М. Сагальчик, А. А. Рындин, Ф. И. Плешков, М. И. Ивановская ; ред. пер. А. И. Кушнеров. – Москва : Медицинская литература, 2018. – 336 с. : ил. – Библиогр.: с. 320. – ISBN 978-5-89677-184-5 – Текст : непосредственный.

Программное обеспечение и Интернет-ресурсы:

1. <http://elibrary.ru>
3. <http://www.scopus.com>

4. <http://www.studentlibrary.ru>
5. <http://e.lanbook.com>
6. Медицинская электронная библиотека:
<http://meduniver.com/Medical/Book/39.html>
7. Библиотека врача <http://meduniver.com/>
8. <https://mbasegeotar.ru/baza/>

Периодические издания (специальные, ведомственные журналы):

1. Вестник Волгоградского государственного медицинского университета: научно-практический журнал. - Волгоград: ВолгГМУ.
2. Вестник Российской Академии медицинских наук: научно-практический журнал / РАН. - М.: Медицина.
3. Журнал. Медицинская визуализация -
www.vidar.ru/magazines/mv/default.asp
4. Журнал. Радиология - Практика -
www.vidar.ru/magazines/rp/default.asp
5. Журнал: «Ультразвуковая и функциональная диагностика»
<http://usfd.vidar.ru/>
6. Журнал: SonoAce Ultrasound <https://www.medison.ru/si/>

Интернет-ресурсы, рекомендованные для самостоятельной подготовки и как дополнительный источник информации.

Русскоязычные ресурсы

1. Ультразвуковая диагностика, Атлас ультразвуковой диагностики, документация, методические рекомендации, статьи.
<http://www.sono.nino.ru>
2. Ультразвуковая диагностика. АРМ врача ультразвуковой диагностики <http://www.lins.ru>
3. Сайт врачей ультразвуковой диагностики <http://acustic.ru/>
4. Клуб радиологов и врачей ультразвуковой и функциональной диагностики. <http://www.y3u.ru>
5. Российская ассоциация специалистов ультразвуковой диагностики
<http://rasudm.org/>
6. Ассоциация врачей ультразвуковой диагностики в акушерстве и гинекологии <https://prenataldiagn.com>
7. Сонография.py <http://www.sonography.ru>
8. Русский медицинский сервер <http://www.rusmedserv.com>
9. TELEMED -ultrasound medical systems <http://www.telemed.lt>
10. Ультразвуковая диагностика (случаи из жизни). Новые ультразвуковые технологии -теория и практика. Телемедицина - прикладные вопросы и ответы. <http://www.alkor.nort.kiev.ua/>
11. Радиология, ультразвуковая и функциональная диагностика (аппаратура и методы ультразвуковой и функциональной диагностики, лучевой диагностики и терапии, радиологии, томографии, КТ, МРТ,

рентгенологии, ангиологии. Образование и дискуссии врачей)

<http://www.radiology.ru>

12. Ультразвуковая диагностика (публикации; документы; приказы, методические рекомендации; атлас ультразвуковых изображений; о производителях ультразвуковой техники; тематические ссылки)

<http://www.sono.nino.ru:8100/>

13. Система общественного усовершенствования врачей Интернист

<https://internist.ru/about/>

14. Интерактивный атлас анатомии человека e-Anatomy/ Медицинская визуализация. <https://www.imaios.com/ru/e-Anatomy>

15. Образовательный ресурс Радиология <https://radiographia.info>

Англоязычные ресурсы

1. Ultrasound Basics: From the Harvard Beth Israel Hospital

<http://www.chem.duke.edu/>

2. SRI Center for Medical Technology-European forum for radiologists

<http://eufora.org>

3. Публикации, библиотеки (Medline), журналы, посвященные ультразвуковой диагностике Русский Медицинский журнал

<http://www.rmj.net>

4. Journal of Ultrasound in Medicine <http://www.aium.org/Journals/>

5. European Journal of Ultrasound <http://www.elsevier.nl>

6. Medscape (MEDLINE and more) <http://www.medscape.com/>

7. Radiology <http://radiology.rsna.org>

8. EFSUMB Европейская федерация ультразвука в медицине и биологии <https://efsumb.org>

9. WFUMB Всемирная федерация ультразвука в медицине и биологии <https://wfumb.info>

10. Медицинские издательства Издательство "Практика" <http://practica.ru>

11. "Видап" <http://www.vidar.ru>

12. "МедиаСфера" <http://www.madiasphera.aha.ru>

федеральное государственное бюджетное образовательное учреждение
высшего образования
«ВОЛГОГРАДСКИЙ ГОСУДАРСТВЕННЫЙ МЕДИЦИНСКИЙ
УНИВЕРСИТЕТ»
Министерства здравоохранения Российской Федерации

ПРОТОКОЛ № _____
заседание государственной экзаменационной подкомиссии по приему
государственного экзамена по специальности подготовки (I этап ГИА)

(наименование специальности)

« _____ » _____ 20 ____ г.

Присутствовали:

Председатель ГЭК: _____ /ФИО/

Члены государственной
экзаменационной комиссии: _____ /ФИО/

Секретарь подкомиссии: _____ /ФИО/

Количество заданных вопросов при проведении аттестационного
тестирования – 100

Количество правильных ответов при проведении аттестационного
тестирования - _____

Оценка _____

Постановили:

Признать, что ординатор _____
сдал государственный экзамен с оценкой: _____

Председатель ГЭК _____ / _____ /

Секретарь ГЭК _____ / _____ /

федеральное государственное бюджетное образовательное учреждение
высшего образования
«ВОЛГОГРАДСКИЙ ГОСУДАРСТВЕННЫЙ МЕДИЦИНСКИЙ
УНИВЕРСИТЕТ»
Министерства здравоохранения Российской Федерации

ПРОТОКОЛ № _____
заседание государственной экзаменационной подкомиссии по приему
государственного экзамена по специальности подготовки
(II этап ГИА - практические навыки)

(наименование специальности)

« _____ » _____ 20 _____ г.

Присутствовали:

Председатель ГЭК:

/ФИО/.

Члены государственной

экзаменационной комиссии:/ФИО/

Секретарь подкомиссии:/ФИО/

Экзаменационный билет № _____

Вопросы:

1. _____

2. _____

3. _____

Постановили:

Признать, что ординатор _____

сдал государственный экзамен с оценкой: _____

Председатель ГЭК _____ / _____ /

Секретарь ГЭК _____ / _____ /

федеральное государственное бюджетное образовательное учреждение
высшего образования
«ВОЛГОГРАДСКИЙ ГОСУДАРСТВЕННЫЙ МЕДИЦИНСКИЙ
УНИВЕРСИТЕТ»
Министерства здравоохранения Российской Федерации

ПРОТОКОЛ № _____
заседание государственной экзаменационной подкомиссии по приему
государственного экзамена по специальности подготовки
(III этап ГИА – устное собеседование)

(наименование специальности)

« _____ » _____ 20 ____ г.

Присутствовали:

Председатель ГЭК:

/ФИО/

Члены государственной

экзаменационной комиссии:

/ФИО/

Секретарь подкомиссии:

/ФИО/

Экзаменационный билет № _____

Вопросы:

1. _____

2. _____

3. _____

Постановили:

Признать, что ординатор _____

сдал государственный экзамен с оценкой: _____

Председатель ГЭК _____ / _____ /

Секретарь ГЭК _____ / _____ /