СРАВНИТЕЛЬНАЯ ХАРАКТЕРИСТИКА МЕСТНЫХ ПРОТИВОВОСПАЛИТЕЛЬНЫХ ПРЕПАРАТОВ ПРИ ЛЕЧЕНИИ ЗАБОЛЕВАНИЙ ПАРОДОНТА

И. Ф. Алеханова, Е. Е. Васенев, М. М. Рыжкова

Кафедра терапевтической стоматологии ВолГМУ

Заболевания пародонта – одна из актуальных проблем в стоматологии.

Резкое увеличение частоты и распространённости пародонтита, потеря зубов вызывают функциональные расстройства зубочелюстной системы (нарушение акта жевания, речи), влияют на общее состояние организма, качество жизни человека и заставляют рассматривать заболевания пародонта как специальный раздел стоматологической науки, а проблему делают не только общемедицинской, но и социальной. Это является дополнительным, весомым основанием для того, чтобы уделять профилактике и лечению воспалительных заболеваний пародонта повышенное внимание [5].

Роль этиологических факторов в развитии заболеваний пародонта установлена, однако в отношении патогенеза до настоящего времени существуют разноречивые мнения. Современная медицина при изучении причин не допускает рассмотрения в отдельности внешних и внутренних причин, а делает упор на взаимодействие организма и разносторонних внешних и внутренних факторов, то есть – заболевания пародонта могут развиваться под влиянием как местных причин (микроорганизмы зубного налета, окклюзионная травма), так и сочетанного воздействия местных и общих (эндогенных) факторов на фоне изменений реактивности организма [10].

Наибольшее значение в этиологии заболеваний пародонта имеют следующие факторы:

– состояние и продукты обмена в зубной бляшке и зубном налете;

– факторы полости рта, способные усиливать или ослаблять патогенетический потенциал микроорганизмов и продуктов их обмена;

– общие факторы, регулирующие метаболизм тканей полости рта, от которых зависит реакция на патогенные воздействия.

Развитие заболеваний пародонта происходит только при превышении силы воздействия патогенных факторов над приспособительно-защитными возможностями тканей пародонта либо при снижении реактивности организма. Условно эти факторы можно разделить на местные и общие [5, 10].

На формирование микробной бляшки оказывают влияние многие факторы местного и общего характера: неудовлетворительная гигиена полости рта, снижение местного иммунитета полости рта, изменение кислотно-основного равновесия слюны в сторону ацидоза, что способствует колонизации микроорганизмов.

Среди местных факторов, способствующих ретенции микробного налета, колонизации микроорганизмов, важное значение имеют наличие кариозных полостей; материалы, из которых изготовлены пломбы и протезы. Помимо микробного фактора развитию воспалительных и дистрофических изменений пародонта способствуют некоторые аномалии развития зубочелюстной системы: патология прикуса, аномалии положения зубов (тесное положение зубов в переднем отделе нижней челюсти), дистопия, а также аномалия развития мягких тканей преддверия рта (мелкое преддверие, прикрепление уздечек губ и языка, выраженные тяжи слизистой оболочки), различные травмы (физическая, химическая, механическая) пародонта и слизистой оболочки полости рта.

Несомненно, важна роль гиповитаминоза С, Е, А, прием лекарственных препаратов, заболевания желудочно-кишечного тракта, сердечно-сосудистой системы, эндокринопатии, способствующие возникновению или прогрессированию воспалительных или других изменений пародонта [6] (рис. 1).

Рис. 1.

В полости рта насчитывается около 400 штаммов различных микроорганизмов. Следует подчеркнуть, что ведущая роль микроорганизмов в этиологии заболеваний пародонта не вызывает в настоящее время сомнений, но анализ микрофлоры зубных бляшек не позволяет выделить единый бактериальный патогенный фактор, вызывающий различные формы заболеваний пародонта [2, 5] (см. табл.).

В последнее время выделяют так называемые, пародонтопатогенные формы микроорганизмов, среди них – грамотрицательные анаэробные бактерии группы бактероидов (*Porphyromonasgingivalis, Prevotellamelanogenica*, спирохеты, спириллы, а также грамположительные бактерии группы актиномицетов (*Actinomycesnaeslundii, Actinomycesviscosus* и др.) (рис. 2).

Степень ассоциации патогенных бактерий с краевым пародонтитом (по Haffajee и Socransky, 1994, Darveau et al., 1997)

Очень высокая	Высокая	Средняя	Полностью не изучены
Actinobacillus actinomycetem comitans	Prevotella intermedia	Streptococcus Intermedius	Selenomonas sp.
Porphyromonas gingivalis	Campylobacter rectus	Prevotella nigrescens	Pseudomonas sp.
Bacteroides forcythus	Eubacterium nodatum	Peptostreptococcus Micros	Staphylococcus sp.
Spirochetes	Treponema denticola	Fusobacterium nucleatum	Veilonella parvula
		Eikenella corrodens	Lactobacillus uli

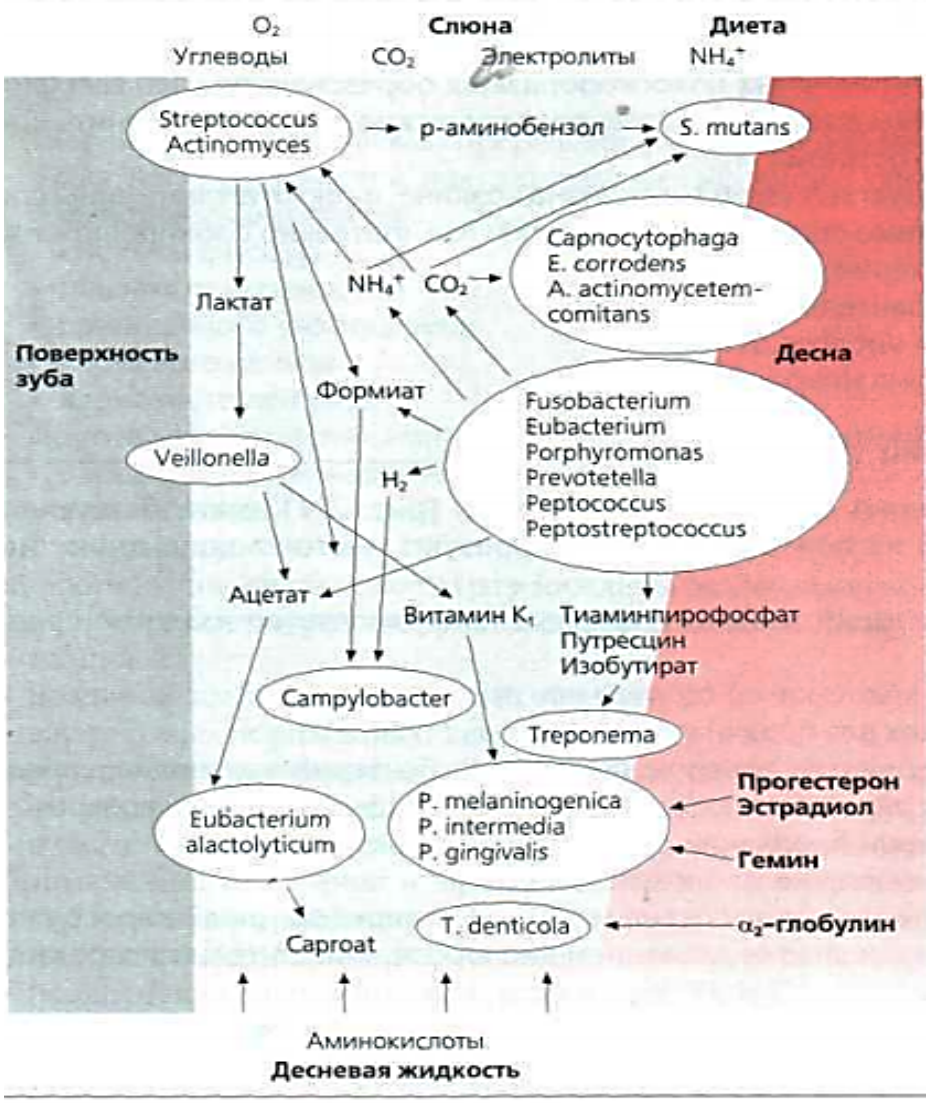

Рис. 2

В результате их деятельности в зубной бляшке образуются эндотоксины (аммиак, индол, скатол, бутират, пропионат, липотеновая кислота), проникающие через эпителий десневой борозды и соединительно-тканный эпителий, таким образом нарушая барьерную функцию, создавая условия для нарушения целостности зубодесневого соединения и поражения подлежащих тканей пародонта, нарушая трофические процессы, усиливая транссудацию и секрецию коллагеназы, активизируя кининовую систему; накапливается большое количество протеолитических ферментов: гиалуронидаза, коллагеназа, лактатдегидрогиназа, нейраминидаза, хондроитинсульфатаза [5, 8].

Особая роль принадлежит бактериальной гиалуронидазе, которая вызывает деполимеризацию межклеточного вещества эпителия и соединительной ткани, вакуолизацию фибробластов, резкое расширение микрососудов и лейкоцитарную инфильтрацию. Патогенное действие гиалуронидазы усиливает действие других деструктивных ферментов: коллагеназы, нейраминидазы, эластазы.

Бактериальная нейраминидаза способствует распространению возбудителей путем повышения проницаемости ткани и угнетения иммунокомпетентных клеток. Одним из мощных протеолитических ферментов является эластаза, увеличивающая межклеточные промежутки эпителиального прикрепления, разрушающая базальную мембрану эпителия десны. Вырабатываемая бактериями эластаза способна разрушать эластическую структуру стенки сосудов, вызывая тем самым повышенную кровоточивость [2, 8, 10].

В настоящее время *Porphyromo-nasgingivalis, Actinobacillusactino-mycetemco-mitans, Prevotellaintermedia* считают маркерами активности заболеваний пародонта, однако разнообразная субгингивальная флора усложняет определение конкретного вида микроорганизма, который запускает процесс болезни [5, 7].

Actinobacillusactinomycetemcomitans входит в состав нормальной микрофлоры полости рта. Факторы патогенности – капсула, компоненты которой ингибируют синтез ДНК и коллагена (что вызывает повреждение околозубных тканей при воспалительных поражениях пародонта); лейкотоксин, вызывающий гибель нейтрофилов, и бактериоцин, губящий конкурентные микроорганизмы [5].

Porphyromasgingivalis образует индол, связывает и разрушает фибриноген, секретирует коллагеназу, агглютинирует эритроциты [5].

Bacteroidesforsythus, как и другие бактероиды, обладают способностью к адгезии к поверхности эпителия и выделяет продукты, повреждающие его [5].

Prevotellaintermedia, *Prevotellamelanogenica* продуцируют фосфолипазу А, нарушающую целостность мембран эпителиальных клеток, что вызывает их гибель [5].

Пептострептококки обладают высокими адгезивными свойствами по отношению к эпителию и эмали зуба, агрегируют с другими бактериями полости рта, и образуют с ними ассоциации [5].

Особенности влияния зубной бляшки на развитие пародонтита (основные патогенетические механизмы):

- активное воздействие протеолитических ферментов, которые, действуя на межклеточные связи эпителия прикрепления, приводят к повышению его проницаемости.

Кроме того, действуя на органическую субстанцию эпителиального прикрепления, ферменты изменяют коллоидное состояние и способствуют нарушению связи эпителия с эмалью зуба;

- образуемые анаэробными бактериями эндотоксины, повреждающие клетки, соединительно-тканные образования и основное вещество, могут активировать систему комплемента, кининов и других медиаторов воспаления, вызывая ответные иммунные реакции гуморального и клеточного типов и способствовать развитию воспаления мягких тканей с последующей деструкцией костной ткани альвеолы [3].

Под влиянием коллаганезы, эластазы, гиалуронидазы происходит нарушение основного вещества соединительной ткани десны, волокнистых структур.

Разрушение зубодесневого соединения сопровождается образованием пародонтального кармана.

Это важный этап в развитии воспаления пародонта. Большую роль играют простагландины класса Е (ПГЕ), уровень которых резко возрастает в сыворотке крови, смешанной слюне и десне. Известно, что ПГЕ способствуют вазодилатации сосудов, повышению проницаемости, замедлению кровотока, агрегации эритроцитов и тромбоцитов [6, 9].

Нарушения микроциркуляции сопровождаются повышением сосудисто-тканевой проницаемостью с эксудацией белков плазмы крови в стенки сосудов и периваскулярную ткань. Иммуноморфологическим методом в десне идентифицированы альбумины, фибрин-фибриноген, иммуноглобулины А, М, G (возможен их внутриклеточный синтез) [2, 6].

Знание ведущих звеньев патогенеза воспалительных изменений в десне определяет выбор методов выявления ранних признаков патологии и способов профилактики с устранением факторов риска, позволяет выбрать противовоспалительные средства для лечения заболеваний пародонта.

Проводимая терапия должна быть этиотропной, патогенетической, симптоматической [2, 6].

Терапия больных с заболеваниями пародонта проводится комплексно, целенаправленно, в то же время максимально индивидуализировано, включая в себя местное и общее лечение с использованием эффективных консервативных, хирургических, ортопедических и физиотерапевтических методов [6].

Местное (локальное) лечение направлено на устранение этиологических причин, связанных с действием зубной бляшки и факторов риска, вызывающих нарушение микроциркуляции. Локальными методами лечения являются

улучшение гигиены полости рта, проведение профессиональной гигиены полости рта, устранение причин, приводящих к микротравматизации и микроциркуляторным расстройствам, медикаментозная терапия [6, 7, 10].

В соответствии с современными представлениями о бактериальной природе воспалительно-деструктивных изменений пародонта, широкое распространение получило использование антибиотиков, антибактериальных препаратов, направленное на снижение патогенности микроорганизмов микробной бляшки – основного источника бактериальных эндотоксинов, способных проникать через эпителий десневой борозды и инициировать воспаление [4].

Новейшими разработками в клинической пародонтологии являются лекарственные препараты, иммобилизирующие антибиотики на различных биополимерных матрицах, которые обеспечивают длительное и сравнительно равномерное высвобождение антибиотика в окружающую среду, создавая его высокую местную концентрацию без значительного повышения уровня антибиотиков в системной циркуляции [1, 10].

Самоклеящиеся пленки «Диплен-Дента» – эффективный метод воздействия на микробную бляшку и микрофлору пародонтальных карманов. Препарат представляет собой биополимерную адгезивную лекарственную пленку, аппликируемую на десну.

Диплен-дента имеет два слоя – гидрофильный слой, обеспечивающий адгезию к слизистой оболочке, длительное дозированное поступление находящегося в нем лекарственного вещества непосредственно в очаг поражения и гидрофобный слой, выполняющий надежную изоляцию от воздействия факторов полости рта. Выход лекарственного вещества из пленки происходит в течение всего периода фиксации на слизистой оболочке.

Содержит в качестве основного активно действующего ингредиента антибиотики (линкомицин, клиндамицин, гентамицин), метронидазол, хлоргексидин и хлоргексидин с дексаметазоном. Существует около десятка различных видов пленки «Диплен-Дента», которые отличаются составом и спецификой действия:

- ✓ с линкомицином (Л);
- ✓ с метронидазолом (Дента М);
- ✓ с гентамицином (Г);
- ✓ с клиндамицином (К);
- ✓ хлоргексидовые и фторидные (Ф);
- ✓ Дента ЛХ, с лидокаином лоргексидином;
- ✓ Дента ХД, с диксаметазоном и хлоргексидом.

Помимо диплен плёнок, в пародонтологии активно используется **PerioChip** – оранжевый биологический чип, активным веществом которого является противомикробное средство – хлоргексидин.

Периочип обеспечивает постоянное высвобождение хлоргексидинана на протяжении 7 дней, что способствует поддержанию терапевтически эффективной концентрации активного вещества, максимальное «освобождение» – происходит в первые сутки после введения микрочипа.

Результаты научных исследований свидетельствуют о том, что в течение, по крайней мере, 11 недель препарат эффективно борется с бактериальной флорой [3, 8].

CHLO-SITE (Холосайт) представляет собой синтетический гель на основе ксантана и хлоргексидина.

Заполняющие и увлажняющие свойства геля в сочетании с воздействием хлоргексидина двух типов (0,5 % – в форме диглюконата, 1,0 % – дигидрохлорида) ингибируют бактериальную реколонизацию [9, 10].

Ксантан является полимером – высокомолекулярным сахаридом, который в комбинации с водой образует объемную псевдо-пластичную матрицу, способную удерживать и нести различные субстанции, которые постепенно выделяются в зависимости от своих физических и химических свойств. Ксантановый гель постепенно рассасывается и полностью удаляется из области нанесения в течение 14–30 дней, что исключает необходимость повторных визитов [3, 8, 10].

В последние 2 года на стоматологическом рынке появился новый отечественный лекарственный препарат «**Наноматрица M-Chip**», который выпускается в виде микрочипов (рис. 3).

Рис. 3

M-Chip относится к иммобилизированным системам, полученным путем включения действующего вещества мирамистина в полимерный носитель.

Роль полимерного носителя выполняет высокоочищенный медицинский желатин на основе гликола (около 25 %), также в его состав входят: аланин, аргинин, лейцин, глютаминовая кислотата.

Нанотехнологическая матрица обеспечивает следующие фармакологические действия:

– антисептическое: высокая локальная концентрация мощного антисептика устраняет патологическую микрофлору и подавляет рост пародонтальной патогенной биопленки на срок от 7 суток до 1 месяца;

– репаративное: биополимер выступает как донор пластического материала для регенерации пораженных тканей;

– гемостатическое: Фформируется устойчивый фибриновый сгусток, обеспечивая мягкую тампонаду;

– иммунноадъювантное: стимуляция местного неспецифического иммунного ответа, ускорении процесса заживления [3, 9, 10].

Целью работы

Повышение эффективности лечения пациентов с хроническим пародонтитом средней степени тяжести с использованием M-Chip.

Методика исследования

Было проведено обследование и лечение 40 пациентов в возрасте 45–65 лет с диагнозом хронический генерализованный пародонтит средней степени тяжести, из них – 32 женщины, 8 – мужчин.

Все пациенты были разделены на две группы: основную – 20 человек, при лечении которых использовались наноматрицы «M-Chip», контрольная – 20 пациентов, при лечении которой использовалась диплен плёнка с хлоргексидином.

Обследование всех пациентов проводили по схеме, включающей основные и дополнительные методы исследования.

Для объективной оценки состояния тканей пародонта использовали определения ИГ по (Green-Vermillion, 1960 г.), папиллярно-маргинально-альвеолярный индекс (ПМА) Parma, 1960, интенсивность кровоточивости при зондовой пробе (индекс Мюллемана), рентгенологическое обследование (ортопантомограмма).

Лечение пародонтита проводили по общепринятой схеме, включающей в себя: обучение гигиене полости рта с подбором индивидуальных средств гигиены, профессиональной гигиены полости рта, кюретажпародонтальных карманов, назначение противовоспалительной терапии.

После проведённого кюретажа всем пациентам 1-й группы в пародонтальный карман была введена наноматрица «M-Chip» (рис. 4).

Рис. 4

Пациентам контрольной группы после проведённого кюретажа в пародонтальный карман в качестве противовоспалительной терапии накладывалась диплен-плёнка с хлоргексидином. На курс лечения – в течение 10 дней.

Результаты исследования и их обсуждение

Результаты исследования показали, что уже на 3-и сутки после начала лечения у больных в обоих группах отмечались значительное улучшение: уменьшилась отёчность десны, исчезла гиперемия папиллярной, маргинальной части десны, снизилась кровоточивость. К концу лечения, на 10-е сутки воспалительный процесс полностью купировался. До начала лечения индекс по Green-Vermillion составлял 3,0 ± 0,13 у больных 1-й группы, и 3,12 ± 0,2 – у пациентов 2-й группы, после проведённого лечения на 10-е сутки составил – 0,27 ± 0,06 и 0,26 ± 0,01 соответственно. Индекс РМА до начала лечения составил 30,28 ± 1,42 и 32,36 ± 0,6, в свою очередь, после лечения –11,8 ± 1,12 и 13,8 ± 1,36. Индекс кровоточивости по Мюллеману до лечения у больных, где использовали M-Chip, равнялся 1,62 ± 0,1 и 1,67 ± 0,06 – у пациентов, при лечении которых применялись диплен-плёнка.

Все пациенты были осмотрены через 3 месяца. При осмотре отмечалось, что пациенты 1-й группы практически не предъявляли жалоб. При объективном осмотре только у 2 (10 %) из 20 пациентов отмечалась незначительная гиперемия десневых сосочков, 4 пациента (20 %) предъявляли жалобу на кровоточивость дёсен во время чистки зубов, 7 – (35 %) больных пародонтитом, при лечении которых в качестве противовоспалительной терапии был выбран препарат, содержащий хлоргексидин (диплен-Х), предъявляли жалобы на чувство ломоты, тяжести и болезненности после приёма пищи, у 6 (30 %) пациентов – кровоточивость десны при чистке зубов.

Заключение

Местная противовоспалительная терапия является неотъемлемой частью комплексного лечения, профилактики заболеваний пародонта. Препараты, используемые для местного применения, плохо фиксируются на десне (в пародонтальных карманах), в результате чего не выдерживают экспозицию действия данной лекарственной формы, что приводит не всегда к ожиожидаемому результату.

Таким образом, исходя из полученных данных, можно сделать вывод, что наноматрица «M-Chip» является высокоэффективным препаратом выбора в пародонтологии, за счёт пролонгированного действия мирамистина, его длительной циркуляция в зубодесневой жидкости пародонта, обеспечивая антисептические, репаративные, гемостатические, иммунноадъювантные действия.

ЛИТЕРАТУРА

1. *Алеханова, И. Ф.* Использование препаратов на основе гиалоурановой й кислоты в пародонтологии / И. Ф. Алеханова, Е. Е. Васенев, О. А. Беличенко // Инновационная наука. –2016. – № 2–5 (14). – С. 99–101.
2. Болезни пародонта. Патогенез, диагностика, лечение : руководство для врачей / А. С. Григорьян [и др.]. – М. : Медицинское информационное агентство, 2004. – С. 123–129.
3. *Васенев, Е. Е.* Лекарственные формы местного применения при лечении пациентов с заболеваниями пародонта / Е. Е. Васенев, Д. С. Печеновская, Л. А. Никитина // Актуальные проблемы экспериментальной и клинической медицины : матер. 76 Международ. науч.-практич. конф. молодых учёных и студентов. – Волгоград, 2018. – С. 217–218.
4. *Васенев, Е. Е.* Сравнительная оценка лечения больных пародонтитом различными ультразвуковыми системами / Е. Е. Васенев, И. Ф. Алеханова, А. М. Геворкян // Наука и современность : Международ. науч.-практич. конф. ; отв. ред. А. А. Сукиасян. – 2015. – С. 84–86.
5. *Вольф, Г. Ф.* Пародонтология. Гигиенические аспекты / Герберт Ф. Вольф, Томас М. Хэссел ; пер. с англ.; под ред. проф. Г. И. Ронь. – М. : МЕДпресс-информ, 2014. – С. 22–190.
6. *Грудянов, А. И.* Антимикробная и противовоспалительная терапия в пародонтологии / А. И. Грудянов, В. В. Овчинникова, Н. А. Дмитриева. – М. : Медицинское информационное агентство, 2004. – 20–25 с.

7. Заболевания пародонта / Под общ. ред. проф. Л. Ю. Ореховой. – М : Поли Медиа Пресс, 2004. – С. 42–167.
8. *Мюлле, Х.-П.* Пародонтология / Мюлле, Х.-П.; науч. ред. изд. на рус. яз. проф. А. М. Политун пер. с нем. – Львов : ГалДент, 2004. – 256 с.
9. Пародонтальный индекс Рассела в геронтстоматологической практике (особенности интерпретации) / С. В. Крайнов [и др.] // Проблемы в стоматологии. – 2018. – Т. 14, № 4. – С. 24–31.
10. *Renvert, S.* Treatment of periodontal disease based on microbiological diagnosis. Relation between microbiological and clinical parameters during 5 years. / S. Renvert, M. Wikatom // J. Clin. Periodontol. – 1996. – № 23 (5).